

# Sutura cabo a cabo del tendón de Aquiles con la utilización de un arpón en el calcáneo

ATILIO MIGUES, GABRIEL R. SOLARI y EDMUNDO G. PACE

*Hospital Italiano de Buenos Aires, Buenos Aires*

## RESUMEN

**Introducción:** El objetivo de este trabajo es evaluar el resultado obtenido en la reparación quirúrgica cabo a cabo de las rupturas agudas cerradas del tendón de Aquiles, potenciado con un arpón óseo anclado en la tuberosidad posterior del calcáneo y suturado al segmento proximal del tendón, con el objeto de disminuir la tensión en la zona de la sutura. Analizamos los resultados de los primeros pacientes operados en forma consecutiva.

**Materiales y métodos:** Desde enero de 2000 hasta enero de 2003 se operaron 48 pacientes, 45 hombres y 3 mujeres. Todos realizaban deportes entre una a seis veces semanales. La edad promedio fue de 38 años, con un mínimo de 22 años y un máximo de 76 años; 25 fueron izquierdos y 23, derechos.

Se utilizaron métodos de evaluación objetivos, como la amplitud de movimiento del tobillo comparativo con la otra pierna, habilidad para realizar 20 extensiones en puntas de pie, medición por resonancia comparativa de la pantorrilla, y de fuerza comparativa medida por dinamómetro.

También utilizamos métodos subjetivos de evaluación, como la dificultad en el uso del calzado, el tiempo requerido para el retorno a la actividad deportiva y laboral, la *performance* comparativa con el miembro no operado y el dolor a la palpación del tendón.

**Resultados:** El 90% de los pacientes retornó a su actividad deportiva habitual entre los 4-6 meses con igual intensidad. El retorno laboral ocurrió entre el primero y el segundo mes en el 96% de los pacientes.

La fuerza muscular fue igual a la pierna no operada en el 92% de los casos. Un solo paciente tuvo dificultad con el uso del calzado.

Las complicaciones en el posoperatorio inmediato fueron del 2% (infección superficial, alteración de la vitalidad de la piel, trombosis). No se evidenciaron re-rupturas a los 18 meses (promedio) de seguimiento.

**Conclusiones:** Según esta evaluación, la reparación quirúrgica cabo a cabo, sumada a la utilización de un arpón para disminuir la tensión en ambos cabos, permite acelerar la cicatrización y disminuir el tiempo de inmovilización (6 semanas) y brinda una rápida restitución a la actividad laboral y deportiva del miembro afectado, sin observar re-rupturas luego del alta deportiva y con un bajo índice de complicaciones posoperatorias.

**PALABRAS CLAVE:** Ruptura. Aquiles. Tendón. Calcáneo.

**ACHILLES TENDON END-TO-END SUTURE USING ANCHOR IN THE CALCANEAL BONE**

## ABSTRACT

**Background:** The purpose of this work is to assess the result of the surgical end-to-end repair of acute closed Achilles tendon ruptures, enhanced by a bone anchor in the posterior tuberosity of the calcaneal bone, sutured to the proximal segment of the tendon, in order to decrease the tension in the suture area. We analyze the results of the first consecutive patients subjected to surgery.

**Methods:** From January 2000 to January 2003 48 patients were operated, 45 male and 3 female. All of them practiced sports from 1 to 6 times a week. Average age: 38, range 22-76; 25 left and 23 right.

Objective assessment methods were used, e.g. ankle range of motion compared to the contralateral leg, ability to perform 20 extensions on the toes, measurement by comparative resonance of the calf, and comparative strength measures with the dynamometer.

Recibido el 1-6-2005. Aceptado luego de la evaluación el 20-7-2005.

Correspondencia:

Dr. ATILIO MIGUES  
Potosí 4215  
(1199) - Buenos Aires  
Tel./Fax: 4959-0200  
misolcar@hospitalitaliano.org.ar

We also used subjective methods such as difficulty to wear shoes, time to return to sports and work, comparative performance with the non-operated limb, and pain on palpating the tendon.

**Results:** 90% of the patients returned to their usual sports activity after between 4-6 months, at the same level. Return to work took 1 to 2 months in 96% of the patients. Muscle strength was equal to the non-operated limb in 92% of the cases. Only one patient had difficulties to wear shoes.

2% had short-term post-op complications (superficial infection, changes in skin vitality, thrombosis). No re-ruptures occurred in the 18 months (average) follow-up.

**Conclusions:** According to our assessment, the end-to-end surgical repair and the use of an anchor to decrease tension on both ends, enhances scarring and decreases immobilization time (6 weeks). The return to work and sports is fast; re-ruptures have not been seen after the return to sports, and post-op complications are low.

**KEY WORDS:** Rupture. Achilles. Tendon. Calcaneal bone.

La ruptura traumática del tendón de Aquiles es una patología cada vez más frecuente en la población con actividad deportiva.

El tratamiento de estas lesiones es un tema controvertido, ya que algunos autores encuentran pocas diferencias entre el tratamiento conservador y el quirúrgico.<sup>4,15</sup>

Sin embargo, en la mayoría de las series en que fueron tratadas en forma no quirúrgica hubo un mayor porcentaje de re-rupturas.<sup>1,10,11,13</sup>

La reparación a cielo abierto, al afrontar mejor los cabos, disminuye el índice de re-rupturas, pero aumenta el de complicaciones locales.<sup>6,11,13</sup>

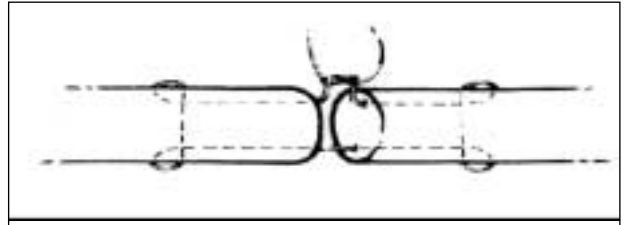
El propósito de este trabajo es analizar los resultados de los primeros 48 pacientes operados en forma consecutiva mediante la sutura cabo a cabo más la utilización de un arpón en el calcáneo, suturado al segmento proximal del tendón para disminuir la tensión en la zona de la ruptura.

### Materiales y métodos

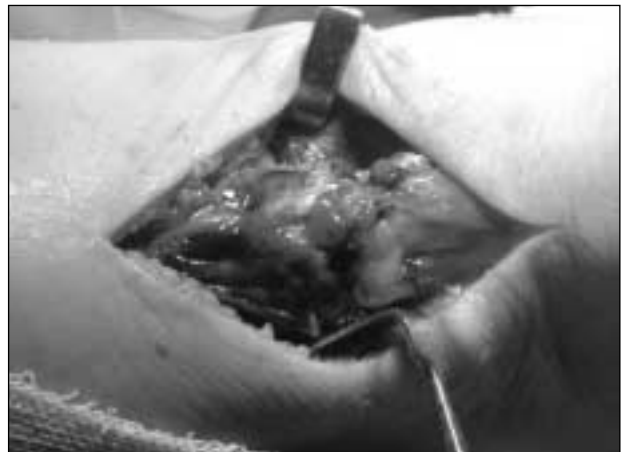
Desde enero de 2000 hasta enero de 2003 fueron estudiados 48 pacientes con rupturas del tendón de Aquiles a cielo abierto combinadas con la utilización de un arpón en el calcáneo, suturado al segmento proximal para disminuir la tensión en la zona de la sutura cabo a cabo.

Fueron 45 hombres y 3 mujeres, con una edad promedio de 38,8 años; 25 fueron izquierdos y 23, derechos. Todos fueron operados antes de los cuatro días posteriores al trauma. Todos los pacientes realizaban al menos actividad deportiva una vez por semana. Se excluyeron los pacientes que no realizaban actividad deportiva y los que presentaban otras técnicas asociadas, como el refuerzo con el plantar delgado.

La técnica que utilizamos se realizó con anestesia peridural o general y lazo hemostático. Colocado el paciente en decúbito ventral, se efectúa una incisión de 7 cm paraaquiiana interna. Se identifica la ruptura, se sutura con hilo reabsorbible cabo a cabo con puntos tipo Kessler (Fig. 1), previa resección de las fibras desvitalizadas (Fig. 2), luego se efectúa una incisión a punta de bisturí (de 0,5 cm en la tuberosidad posterior del calcáneo) llegando hasta el hueso. Se coloca por esta vía un arpón de 3 mm motorizado en la cortical del calcáneo (Johnson & Johnson Company, 3 mm Fastin Anchor) (Fig. 3). En forma subcutánea se pasan dos cabos de sutura irreabsorbible insertos en el arpón



**Figura 1.** Sutura con material reabsorbible cabo a cabo con puntos tipo Kessler.



**Figura 2.** Identificación de la ruptura. Sutura con material reabsorbible cabo a cabo con puntos tipo Kessler, previa resección de las fibras desvitalizadas.



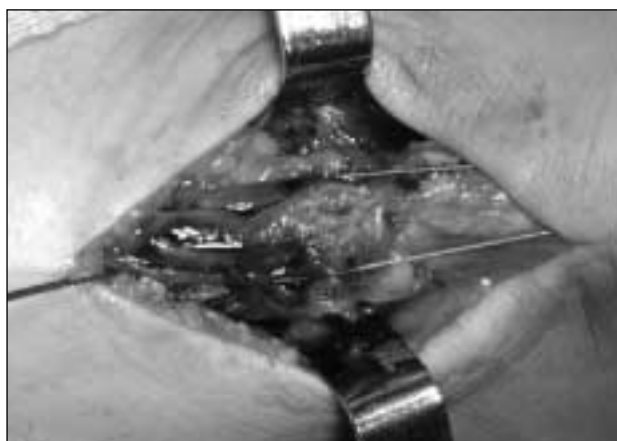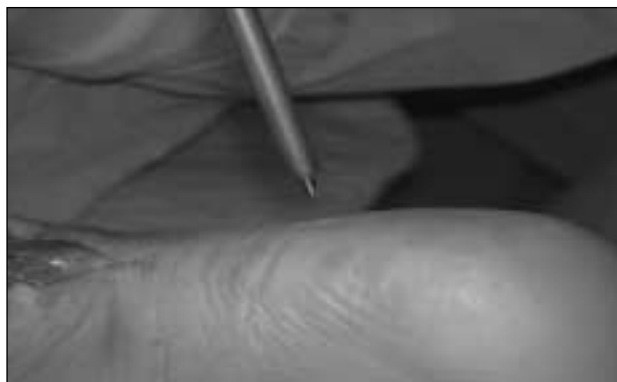**Figura 3.** Incisión a punta de bisturí, de 0,5 cm en la tuberosidad que llega hasta el hueso. Colocación por esta vía de un arpón de 3 mm motorizado en la cortical del calcáneo.

y se los lleva paralelos al muñón distal (Figs. 4 y 5), se los entrelaza al cabo proximal en forma de X (3 pasadas) (Fig. 6) y se sutura lateralmente (Fig. 7). De esta manera se protege la tensión en la zona de sutura cabo a cabo y se mejora la aproximación y la cicatrización. Este tiempo quirúrgico se realiza en posición de equino forzado, luego se cierra el paratendón y dos planos de celular, sin dejar a tensión el cierre de la piel (Fig. 8). Se efectúa control radiográfico (Fig. 9) y se inmoviliza con un yeso durante 6 semanas: las primeras tres en posición equino y las otras tres en posición neutra de 90°. La bota se colocó bajo la rodilla y sin apoyo durante el tiempo de inmovilización. La rehabilitación se realizó con un taco de 1,5 cm, quitando 0,5 cm por semana. Se indicaron entre 10 y 20 sesiones de quinesioterapia en el curso de 45 días.

Evaluamos los resultados a través de parámetros subjetivos y objetivos (según Rebeccato<sup>17</sup>).

Los parámetros subjetivos los evaluamos a través de un cuestionario:

- Tiempo de retorno a la actividad laboral luego de la extracción del yeso.
- Tiempo de retorno a la actividad deportiva al mismo nivel de exigencia previo a la lesión.
- Incomodidad para el uso del calzado.
- Habilidad para realizar desplazamientos en forma comparativa con el miembro no operado.
- Aparición del dolor a la palpación del tendón operado.



**Figuras 4 y 5.** En forma subcutánea se pasan dos cabos de sutura irreabsorbible insertos en el arpón y se los lleva en forma paralela al muñón distal.

Los parámetros objetivos fueron:

- Medición con goniómetro de la movilidad de flexoextensión del tobillo en forma comparativa, con extensión completa de la rodilla.
- Habilidad para realizar 20 extensiones en punta de pie. Si no pudiese realizarse en forma completa, se considera negativo.
- Medición por RM de la circunferencia de la pantorrilla, en cortes coronales a 25 cm del tip maléolo interno comparativa, a los 6 meses del posoperatorio.
- Medición de la fuerza muscular comparativa mediante la utilización del dinamómetro convencional adaptado para tobillo, midiendo la fuerza en kilos.
- Se realizó en flexión de 90° de cadera y rodilla (comparativa con la pierna no operada).

El tiempo mínimo de seguimiento fue de 6 meses y máximo de 30 meses, con un promedio de 24.

## Resultados

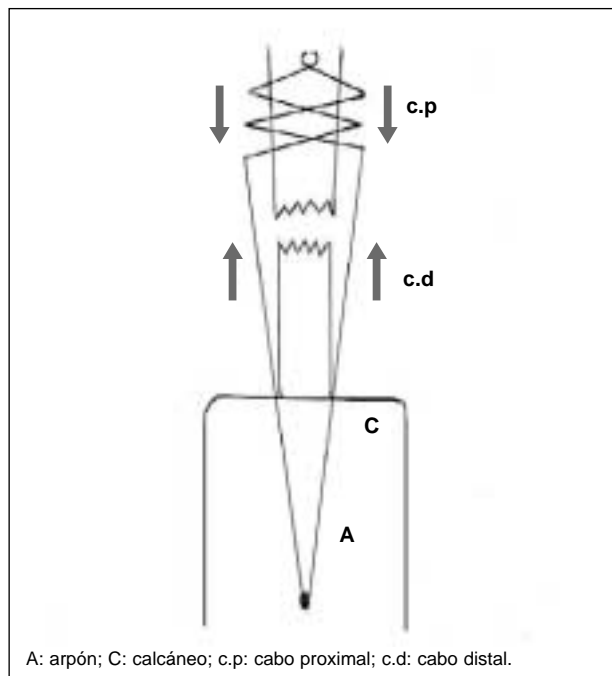
Entre los 30 y 60 días de posoperatorio 46/48 pacientes retornaron a su actividad laboral.

El 90% de los pacientes volvió sin dificultad a la práctica deportiva con el mismo nivel de exigencia entre el cuarto y el sexto mes (tiempo menor al habitual entre 6 y 8 meses).

Un solo paciente presentó dificultad para el uso del calzado por una cicatriz dolorosa.

Dos pacientes sintieron diferencias en la habilidad para desplazarse entre la pierna operada y la otra.

Un solo paciente presentó dolor a la compresión del tendón, que coincidió con una cicatriz adherida (Tabla 1).



A: arpón; C: calcáneo; c.p: cabo proximal; c.d: cabo distal.

**Figura 6.** Entrelace del cabo proximal en forma de X (tres pasadas).

**Tabla 1.**

Resultados subjetivos	Porcentaje	Pacientes
Retorno a actividad laboral (30-60 días)	96	46/48
Deporte de igual intensidad (4-6 meses)	90	43/48
Dificultad con el calzado	2	1/48
Desplazamientos comparativos	96	46/48
Dolor tendón operado	2	1/48

Tras un seguimiento promedio de 24 meses observamos que la movilidad del tobillo fue completa en el 96% de los casos, con un ligero aumento de la dorsiflexión del tobillo entre 0 y 5 grados en el miembro operado.

El 98% de los operados pudieron realizar sin dificultad 20 extensiones en punta de pie, sin embargo, sólo el 2% de los pacientes presentó igual diámetro de la pantorrilla mediante la medición de resonancia magnética y el resto de los pacientes presentaron hipotrofia muscular (98%).

El porcentaje de pacientes con la misma fuerza fue del 92%; no observamos re-rupturas luego de los 4 meses de la operación ni necrosis de la piel.

Cuatro pacientes presentaron disminución de la fuerza muscular, dos de los cuales registraron una re-ruptura en el período de rehabilitación por trauma de mediana o alta intensidad (Tabla 2).

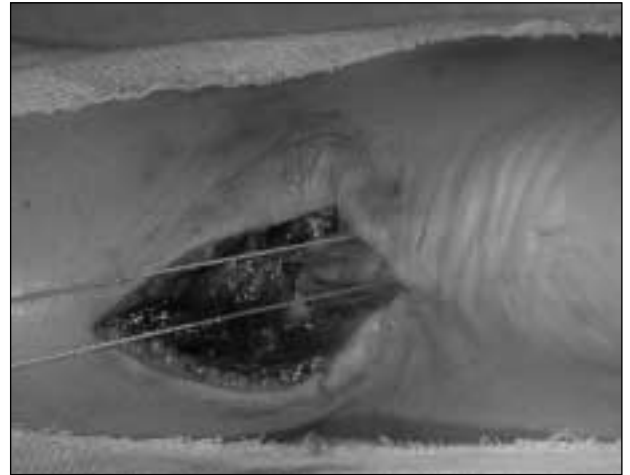
**Discusión**

El índice de complicaciones posoperatorias inmediatas es uno de los puntos controvertidos en el tratamiento quirúrgico de las rupturas del tendón de Aquiles, así como el índice de re-rupturas.<sup>4,9-12,18,22</sup>

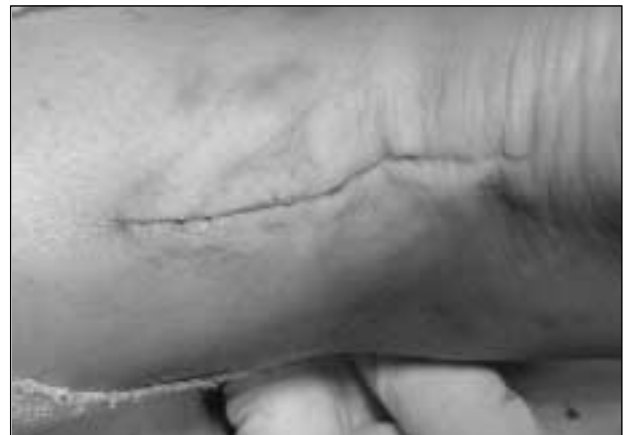**Tabla 2.**

Resultados objetivos	Porcentaje	Pacientes
Movilidad comparativa del tobillo	96	46/48
Habilidad 20 extensiones	98	47/48
RM comparativa pantorrilla	2	1/48
Fuerza muscular comparativa	92	44/48

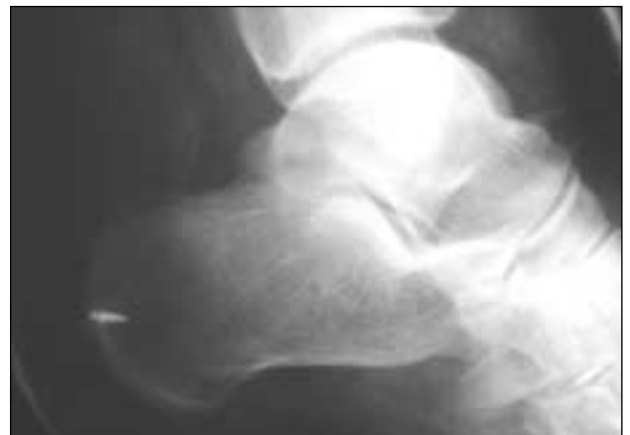En algunas series, el rango de re-rupturas para las técnicas abiertas oscila entre 0 y 17%.<sup>8,11</sup> Para las percutáneas, el índice es del 0 al 8%.<sup>9,12</sup> En nuestra serie no registramos re-rupturas luego del alta deportiva.



**Figura 7.** Sutura lateral.



**Figura 8.** Se realiza el cierre del paratendón y dos planos de celular, sin dejar a tensión el cierre de la piel.



**Figura 9.** Control radiográfico.

Los artículos que comparan procedimientos cerrados, percutáneos y combinados<sup>11,18,22</sup> concluyen que hay menos complicaciones en los cerrados pero mayor índice de re-rupturas.

No hemos tenido ninguna necrosis de piel en los 48 casos operados, estadística similar a la serie de técnica combinada de pequeña incisión y percutánea.<sup>17</sup> Consideramos que el cierre cuidadoso de los planos debe ser resaltado para evitar las complicaciones mencionadas, aunque pocos de los artículos consultados le concede singular importancia a este gesto quirúrgico. De todas formas coincidimos en que el índice de necrosis a cielo abierto es bajo.<sup>4,7</sup>

La comparación de la fuerza muscular que nosotros evaluamos con dinamómetro no tiene la precisión de las series que utilizaron la Cibex II como método.<sup>2,3,6,19-21</sup>

Sin embargo, consideramos que es un buen sistema evaluar la fuerza de la pantorrilla con el dinamómetro en forma comparativa. Eliminamos fuerzas accesorias colocando la cadera y la rodilla en 90°.<sup>9,12</sup>

Teniendo en cuenta que el error en el cálculo de medición sería igual en ambas piernas, consideramos que es un método útil para la comparación de la fuerza entre ambos miembros. De nuestros pacientes, 44/48 registraron igual fuerza muscular.

No tuvimos casos de pérdida de movimiento del tobillo con goniómetro respecto del contralateral luego de los 4 meses.<sup>5,16</sup> Valor flexión dorsal 95°, flexión plantar 130°.

Comparamos la movilidad del tobillo obtenida con trabajos de técnicas a cielo abierto y obtuvimos un mejor índice con nuestra técnica.<sup>2,17</sup> Ningún paciente presentó disminución de la amplitud de movimiento.

La mayor movilidad del tobillo por elongación del tendón operado, como presentan algunos autores que analizan técnicas percutáneas puras,<sup>9,12</sup> no se registró en nuestros ca-

sos, exceptuando los dos pacientes con re-rupturas por trauma de alta intensidad en el período de rehabilitación.

Si bien es discutible el dolor a la palpación de la zona tendinosa quirúrgica (parámetro extremadamente subjetivo) es un hecho que acompaña la satisfacción del paciente ante la cirugía (un caso). En nuestra serie se presentó un caso de cicatriz dolorosa y adherida que provocó dificultad en el uso del calzado y que cedió con el tratamiento quinesiológico. El uso del anclaje óseo disminuye el punto de tensión entre los cabos y acelera la cicatrización, lo que brinda mayor seguridad y permite una recuperación acelerada, con retiro del yeso a las seis semanas (disminuye dos semanas el promedio habitual de ocho).

La hipotrofia muscular medida por resonancia es similar a la de otras series con diferentes técnicas quirúrgicas.<sup>14,17</sup>

La combinación de la reparación a cielo abierto suplementada a la utilización de un arpón en la tuberosidad posterior del calcáneo, fijado al segmento proximal para disminuir la tensión en la zona de la sutura cabo a cabo, muestra muy buenos resultados clínicos con un índice bajo de complicaciones posoperatorias inmediatas.

El alto porcentaje de pacientes con retorno a la actividad deportiva de igual intensidad en poco tiempo y la ausencia de re-rupturas luego del alta deportiva, la fuerza muscular y el grado de habilidad para realizar movimientos comparativos entre ambas piernas, sumadas a la satisfacción del paciente ante la demanda deportiva nos permite recomendar este tratamiento incluso para atletas con alto nivel de exigencia.

La sutura cabo a cabo con aumentación mediante anclaje óseo permite, en la mayoría de los pacientes, una recuperación completa de la movilidad del tobillo, con menor porcentaje de dolor posoperatorio, sin re-rupturas a los 18 meses de seguimiento promedio.

## Referencias bibliográficas

1. **Amendola N.** Surgical treatment of acute rupture of the tendo Achillis led to fewer reruptures and better patient-generated ratings than did nonsurgical treatment. *J Bone Joint Surg Am*;84-A(2):324;2002.
2. **Beskin JL, Sanders RA, Hunter SC, et al.** Surgical repair of Achilles tendon ruptures. *Am J Sports Med*;15(1):1-8;1987.
3. **Bradley JP, Tibone JE.** Percutaneous and open surgical repairs of Achilles tendon ruptures. A comparative study. *Am J Sports Med*;18(2):188-195;1990.
4. **Cetti R, Christensen SE, Ejsted R, et al.** Operative versus nonoperative treatment of Achilles tendon rupture. A prospective randomized study and review of the literature. *Am J Sports Med*;21(6):791-799;1993.
5. **Cetti R, Henriksen LO, Jacobsen KS.** A new treatment of ruptured Achilles tendons. A prospective randomized study. *Clin Orthop*;(308):155-165;1994.
6. **Inglis AE, Sulco TP.** Surgical repair of ruptures of the tendo Achillis. *Clin Orthop*;(156):160-169;1981.
7. **Jaakkola JI, Beskin JL, Griffith LH, et al.** Early ankle motion after triple bundle technique repair vs. casting for acute Achilles tendon rupture. *Foot Ankle Int*;22(12):979-984;2001.
8. **Kerkhoffs GM, Struijs PA, Raaymakers EL, et al.** Functional treatment after surgical repair of acute Achilles tendon rupture: wrap vs walking cast. *Arch Orthop Trauma Surg*;122(2):102-105;2002.

9. **Klein W, Lang DM, Saleh M.** La riparazione percutanea delle lesioni recenti del tendine d' Achillie secondo la tecnica di Ma-Griffith. *Chir Organi Mov*;76(3):223-228;1991.
10. **Kocher MS, Bishop J, Marshall R, et al.** Operative versus nonoperative management of acute Achilles tendon rupture: expected-value decision analysis. *Am J Sports Med*;30(6):783-790;2002.
11. **Lo IK, Kirkley A, Nonweiler B, et al.** Operative versus nonoperative treatment of acute Achilles tendon ruptures: a quantitative review. *Clin J Sport Med*;7(3):207-211;1997.
12. **Ma GW, Griffith TG.** Percutaneous repair of acute closed ruptured achilles tendon: a new technique. *Clin Orthop*;(128):247-255;1977.
13. **Moller M, Movin T, Granhed H, et al.** Acute rupture of tendon Achillis. A prospective randomised study of comparison between surgical and non-surgical treatment. *J Bone Joint Surg Br*;83(6):843-848;2001.
14. **Mortensen HM, Skov O, Jensen PE.** Early motion of the ankle after operative treatment of a rupture of the Achilles tendon. A prospective, randomized clinical and radiographic study. *J Bone Joint Surg Am*;81(7):983-990;1999.
15. **Pendleton H, Resch S, Stenstrom A, et al.** Residual functional problems after non-operative treatment of Achilles tendon rupture. *Foot Ankle Surg*;(3)131-135;1997.
16. **Porter DA, Mannarino FP, Snead D, et al.** Primary repair without augmentation for early neglected Achilles tendon ruptures in the recreational athlete. *Foot Ankle Int*;18(9):557-564;1997.
17. **Rebecato A, Santini S, Salmaso G, et al.** Repair of the achilles tendon rupture: a functional comparison of three surgical techniques. *J Foot Ankle Surg*;40(4):188-194;2001.
18. **Rippstein PF, Jung M, Assal M.** Surgical repair of acute Achilles tendon rupture using a "mini-open" technique. *Foot Ankle Clin*;7(3):611-619;2002.
19. **Shields CLJr, Kerlan RK, Jobe FW, et al.** The Cybex II evaluation of surgically repaired Achilles tendon ruptures. *Am J Sports Med*;6(6):369-372;1978.
20. **Speck M, Klaue K.** Early full weightbearing and functional treatment after surgical repair of acute achilles tendon rupture. *Am J Sports Med*;26(6):789-793;1998.
21. **Troop RL, Losse GM, Lane JG, et al.** Early motion after repair of Achilles tendon ruptures. *Foot Ankle Int*;16(11):705-709;1995.
22. **Wong J, Barrass V, Maffulli N.** Quantitative review of operative and nonoperative management of achilles tendon ruptures. *Am J Sports Med*;30(4):565-575;2002.