

## PRESENTACIONES DE RESIDENTES (PERI)

# Tumores de fémur

Dres. JOSÉ MORENO, SALVADOR PAVÓN\*

Paciente S.S., H.C. Nº 340888, de sexo femenino, de 16 años de edad, sin otros antecedentes clínicos, que comienza en enero del año 1995 con dolor difuso extendido a todo el miembro inferior izquierdo pero preferentemente en región trocantérica. Dolor predominantemente nocturno que calmaba con la ingestión de aspirina.

En febrero consulta a traumatólogo en otra ciudad, donde fue examinada. Se le practicaron análisis de laboratorio, radiografías de cadera izquierda, frente y perfil, tomografía axial computada y gammagrafía.

Derivada posteriormente al Servicio de Ortopedia y Traumatología del Hospital Privado de Comunidad de Mar del Plata con diagnóstico presuntivo de osteoma osteoide. Se le repiten estudios complementarios.

El día 12 de junio de 1995 se le practica extirpación percutánea de la lesión a nivel de trocánter menor bajo anestesia peridural, con control de tomografía axial computada y gammagrafía en el pre y postoperatorio.

## DISCUSIÓN

Moderador: Dr. FERNANDO PIQUE COVONE

**Presentador:** Presentamos un caso de una niña de 16 años de edad, caso problema resuelto en nuestra institución, atendida primariamente en la ciudad de Necochea, que presentaba dolor en todo el miembro inferior izquierdo, predominantemente

nocturno, que calmaba con aspirina. A una evolución de 5 meses, la localización del dolor se radica en la región trocantérica, que aliviaba con la misma droga.

Se le hizo una evaluación clínica, con signos de laboratorio en parámetros normales, y se le realizó diagnóstico por imagen. Se empezó por los estudios radiográficos, con una placa de frente y una de perfil, mostrando una imagen inespecífica a nivel del trocánter menor. Posteriormente se le hizo una

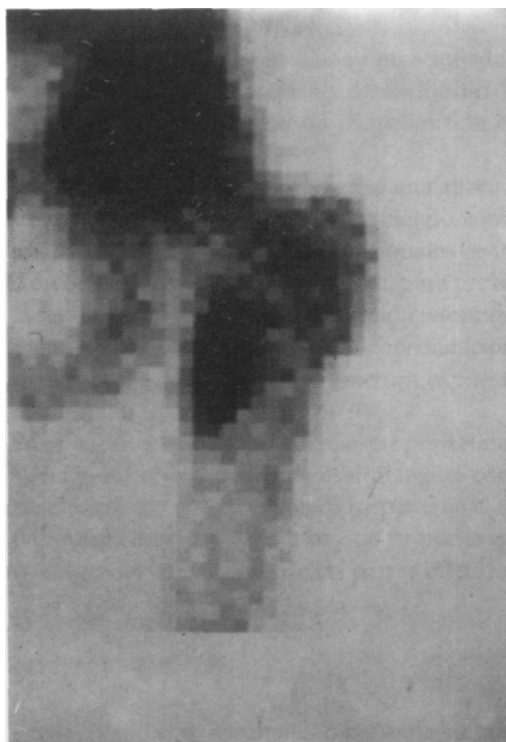


Figura 1

\* Hospital Privado de Comunidad, Mar del Plata, Provincia de Buenos Aires.

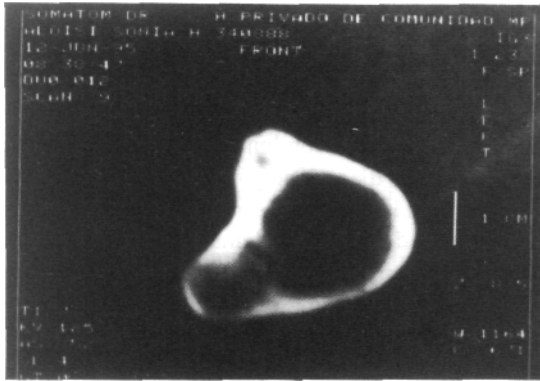


Figura 2

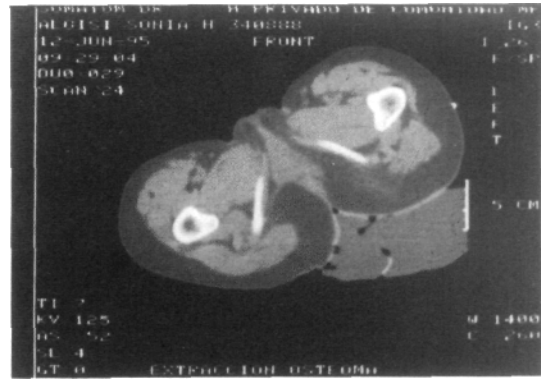


Figura 3

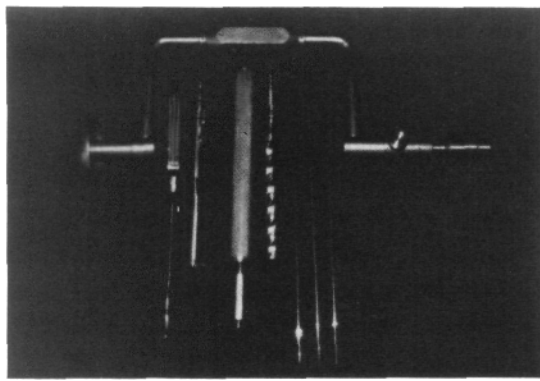


Figura 4

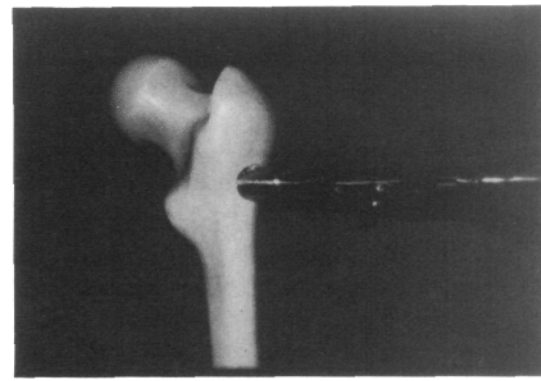


Figura 5

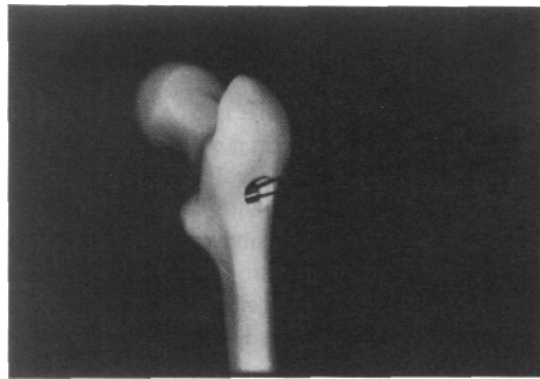


Figura 6

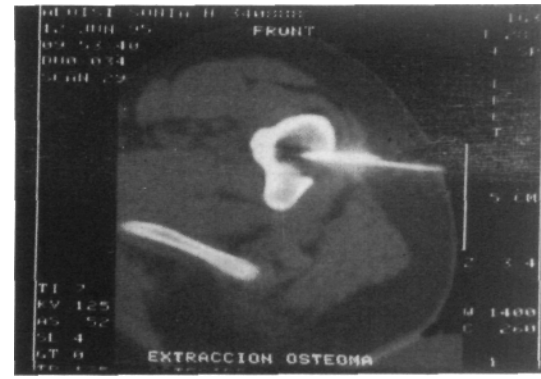

Figura 7

gammagrafía, con fosfato más tecnecio, donde se observa un aumento en la captación en la zona del trocánter menor. Luego se realiza una tomografía axial computada, donde se observa, en la cara anterior, una lesión ósea de menos de un centímetro con una esclerosis perifocal.

Ante toda lesión ósea evidente, es premonitorio el diagnóstico diferencial correspondiente.

**Moderador:** Al Dr. Blanco, del Hospital Belgrano de Buenos Aires, ¿con qué enfermedad seudotumoral se puede plantear un diagnóstico diferencial?

**Dr. Blanco:** Entre los seudotumorales, puede ser un granuloma eosinófilo.

**Moderador:** Dr. José Lucero, de Rosario, ¿qué

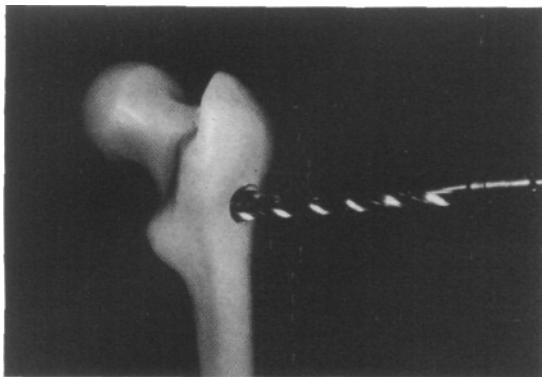


Figura 8

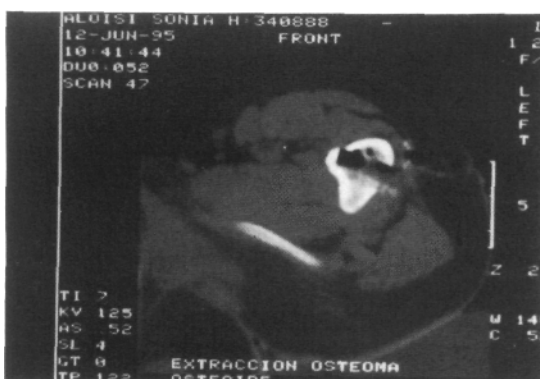

Figura 9

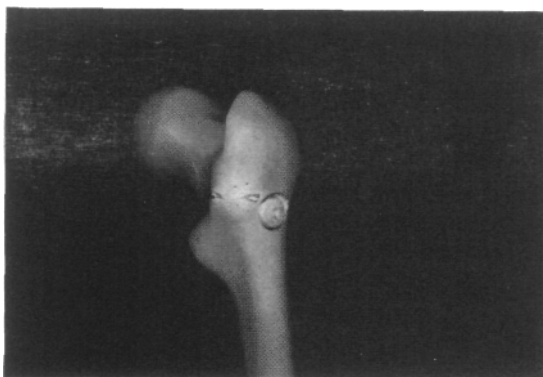


Figura 10

diagnóstico diferencial plantearía ante alguna enfermedad infecciosa?

**Dr. José Lucero:** Ante un osteoma osteoide, cuando surgen dudas tanto radiográfica como tomográficamente, debería hacerse una centellografía por la gran captación que ésta tiene.

**Moderador:** Seguimos con la presentación del caso.

**Presentador:** Además de todos los diagnósticos diferenciales que se mencionaron, también se tuvo en cuenta la osteítis condensante. La paciente fue derivada con el diagnóstico presumible de osteoma osteoide. Esta lesión fue descrita por Jaffe en 1935, donde hizo la descripción original de esta lesión. Para diferenciarla, en el año 1932, de otra lesión controvertida entre el osteoma osteoide y el osteoblastoma, hablan Jaffer y Mayer de las lesiones osteoblásticas.

**Moderador:** Muy bien, hasta ahora está hecho el diagnóstico de osteoma osteoide. Le vamos a preguntar nuevamente al Dr. Blanco: ¿qué tratamiento le hubiera realizado a esta lesión?

**Dr. Blanco:** El tratamiento puede ser sintomático o puede ser curetaje y resección del tumor si el dolor así lo indica.

**Moderador:** ¿En Córdoba o Rosario alguien que opine lo contrario de resecar el tumor?

**Dr. José Lucero:** Creo que la solución es la exéresis del tumor por vía tomográfica, sacando el núcleo completo.

**Moderador:** El Dr. Moreno nos va a decir cuál fue el tratamiento.

**Presentador:** Lo que se realizó en el Servicio fue la destrucción y extirpación percutánea bajo tomo-grafía axial computada. Se realizó una gammagrafía preoperatoria de la paciente. Con el aumento de captación a nivel del trocánter menor. Se le colocó un realce para poder entrar bien horizontal en la región; se utilizó anestesia peridural. El material que se utilizó es el de Cloward, que cuenta con una mecha de 12 mm, con extractor de tarugo óseo y un perforador, acompañado de una cúrela y alambre de Kischner. Primeramente se hizo una introducción con alambre de Kischner, bajo tomografía axial computada, para localizar el lugar donde había que hacer la perforación en la cortical externa del trocánter mayor. Luego se realizó la perforación de la cortical o de la ventana externa a nivel del trocánter mayor. A continuación se colocaron alambres de Kischner, para lograr el efecto "punía", el que consiste en que los dos alambres pasen y señalen directamente el nido.

Por la misma dirección de los alambres se hizo un cureteado del canal y de la cortical interna de la lesión. Posteriormente, con una mecha de 12 mm (en otras oportunidades lo hacemos con mechas más pequeñas o de menor calibre, como marca la bibliografía extranjera), realizamos la destrucción de la cortical externa y la del nido.

Luego colocamos el tarugo óseo que habíamos extraído.

Hicimos una gammagrafía posterior de la pieza y una radiografía postquirúrgica. A vista microscópica se ve la lesión característica donde se observa una parte central densamente vascularizada y una esclerosis perifocal.

Pequeña incisión de 2,5 cm en la región trocánterica. A las 48 horas se le dio de alta a la paciente, con muy buena recuperación. A los 5 meses observamos la asimilación del taco.

Las conclusiones son: que esta técnica percutánea evita abordajes cruentos, una localización exacta mediante la tomografía axial computada, una destrucción segura y una recuperación rápida.

**Moderador:** ¿Alguna mención de Córdoba?

**Dr. de Córdoba:** Quisiera referirme al tratamiento con control tomográfico: creo que se puede realizar solamente en los centros con esta aparatología. Considero que otro tratamiento probable de realizar podría ser la extirpación del tumor con márgenes amplios y le agregaría injerto óseo en esa zona. Quería preguntar también por qué la gammagrafía se realiza tan pronto del postoperatorio si ésta no va a dar hipercaptación luego de la cirugía, y saber si se le ha hecho otro tipo de protec-

ción a la paciente en el postoperatorio.

**Moderador:** ¿Alguna pregunta en Rosario?

**Dr. de Rosario:** En la bibliografía, como dijo el Dr. Moreno, se menciona el uso de fresas de 7 mm y no tan grandes como la que usaron, por lo cruento que es su uso en el tejido óseo. Además, lo que se suele hacer es una descarga total del miembro, por lo menos por tres o cuatro semanas, antes de permitir la deambulacion al paciente. Quería saber si el Dr. Moreno y sus colegas le permitieron el apoyo completo a las 24 o 48 horas, o la dejaron con descarga completa por tres o cuatro semanas.

**Presentador:** Con relación al uso de la gammagrafía, una vez que se inyecta el fosfato más tecnecio, como es un nido hipervascularizado, inmediatamente hay una captación. No se puede hacer gammagrafía por dos años al fémur de esa paciente, porque se observará una hipercaptación del mismo. Pero sí se hace de la pieza operatoria, siendo el material abundante lo que capta es poco. Eso nos ha permitido que sea destruido y dentro del material que se ha extraído está la lesión.

Con respecto al tratamiento postquirúrgico, dentro de las 48-72 horas se le permite una descarga total al paciente.

#### ***Participantes en discusión***

Dr. Blanco

Dr. Harte

Dr. Lucero

Dr. Rigoni