

ESTUDIOS CLÍNICOS

Cirugía de revisión en hernia discal lumbar

NESTOR FIORE, JORGE LAMBRE y OSVALDO ROMANO

Fundación Mainetti, Gonnet y Hospital Español, La Plata.

RESUMEN: Presentamos 100 pacientes operados nuevamente de la columna lumbosacra a causa de fracasos de una o varias cirugías previas por cuadros compresivos radiculares de origen presuntivo discal. Analizamos las causas del fracaso, la metodología diagnóstica por seguir en dichos pacientes y los resultados de la cirugía de revisión (especialmente, necesidad o no de una fusión). Entre las causas de fracaso, hallamos: 5% con un error diagnóstico (otra patología), 32% con hernias discales (recidivas u otro nivel), 20% con compresiones por recesos laterales estrechos, y 43% con inestabilidad vertebral. Logramos un buen resultado con la cirugía de revisión en el 50% de los casos, pero pudimos obtener alguna mejoría en el 84%. Los resultados fueron mejores cuando realizamos liberación sin fusión (61,7%) que cuando efectuamos fusión (39,2%). En el caso de la fusión, obtuvimos mejores resultados cuando utilizamos instrumentación (42,5%) que cuando no la utilizamos (27,2%).

PALABRAS CLAVE: Disco lumbar. Hernia de disco lumbar. Cirugía fallida de la hernia de disco.

REVISION SURGERY IN LUMBAR DISC HERNIATION

ABSTRACT: One hundred patients required reoperation in the lumbosacral spine due to one or more failed surgical managements of radicular compressions presumably secondary to disc herniation. The reasons of failure, the most appropriate diagnosis approach for these patients and the outcomes of revision surgery (particularly whether or not fusion was needed) were analyzed. The reasons of failure were: diagnostic error (another pathology in 5%), disc herniation (recurrences or another level in 32%), compression due to narrow lateral recesses in 20%, and

vertebral instability in 43%. Revision surgery had a good outcome in 50% of patients; however, some improvement was achieved in 84%. Outcomes were better when release did not require fusion (61.7%) as compared to when it did (39.2%). When fusion was needed, outcomes were superior with instrumentation (42.5%) as compared with no instrumentation (27.2%).

KEY WORDS: Lumbar disc. Lumbar disc herniation. Failed surgery in lumbar disc herniation.

El fracaso en la cirugía por compresión radicular lumbar es una situación común. De acuerdo con Fritsch, oscila entre el 5 y el 33%, según la técnica quirúrgica y la selección del paciente.¹⁷ Algunos estudios establecen que, entre el 3 y el 14% de los pacientes sometidos a una cirugía por hernia de disco lumbar, padecen sintomatología recidivante y deben ser intervenidos nuevamente.^{6, 28,32} Según De Palma y Rothman, el 29% de los pacientes que operaron por compresión radicular lumbar ya había sido intervenidos.⁹ El éxito de la cirugía de revisión lumbar es variable: en la literatura, se registran buenos resultados que oscilan entre el 25 y el 86%.^{3,17,21,24,27,30,35} Se mencionan múltiples factores como causas de fracaso: error de nivel, error de diagnóstico, mala técnica quirúrgica, fibrosis, problemas laborales, alteraciones psicológicas, etcétera.^{14,17,33,35}

El objetivo de este trabajo es: 1) analizar cuáles son las causas de fracaso en la cirugía por compresión radicular lumbar, 2) analizar la metodología diagnóstica por utilizar en estos pacientes y 3) evaluar nuestros resultados en la cirugía de revisión.

Material y método

Analizamos, en forma retrospectiva, 100 pacientes que fueron sometidos a otra cirugía de la columna lumbosacra entre mayo de 1987 y mayo de 1999 (12 años), 48 hombres y 52 mujeres, con una edad media de 51,8 años al momento de la operación (rango: de 23 a 79 años). Todos los pacientes tenían entre 1 y 4 operaciones previas,

Recibido el 24-5-2000. Aceptado luego de la evaluación el 28-9-2000.

Correspondencia:

Dr. NÉSTOR FIORE

Calle 15 Nro. 117, (1900) La Plata, Argentina

Tel-fax: (0221)483-4821

E-mail: nfiore@way.com.ar

que habían intentado solucionar el problema de dolor lumbar y/o radicular, con diagnóstico inicial de radiculalgia por compresión radicular discal.

Evaluamos los estudios complementarios que utilizamos para llegar al diagnóstico preoperatorio: radiografías simples en 100 casos, radiografías dinámicas en 27 casos, tomografía axial computarizada (TAC) en 29 casos, radiografía en 40 casos, radiografía con TAC en 24 casos, resonancia magnética (RM) en 56 casos y centellograma óseo en 6 casos.

La intervención quirúrgica consistió en discectomía simple (27 casos), discectomía y fusión (8 casos), liberación del receso lateral (o de todos ellos) (18 casos), liberación de los recesos laterales y fusión (27 casos), liberación de los recesos laterales y reparación de seudoartrosis (3 casos), fusión pura (10 casos) y reparación de seudoartrosis sin liberación (3 casos). En dos oportunidades, se realizaron abordajes anteriores (tumores) y, en otras 2, resección de neurinomas. De acuerdo con la intervención quirúrgica realizada, agrupamos a los pacientes en 2 tipos de tratamiento: a) gesto de liberación sin artrodesis: 47 casos y b) gesto de liberación con artrodesis o artrodesis: 53 casos (42 con instrumentación y 11 artrodesis posterolateral sin instrumentación).

El dolor fue evaluado según los criterios definidos por Spangfort³² en tres grados: Grado 1: pacientes sin dolor; Grado 2: pacientes con dolores ocasionales que desaparecen con cortos períodos de reposo y/o medicación; y Grado 3: pacientes con dolor lumbar y/o radicular muy incapacitante que requieren reposo prolongado, gran cantidad de medicamentos y otros tratamientos. Analizamos los resultados globales de la serie y luego los resultados de acuerdo con el sexo, la situación laboral, la patología diagnosticada, el tratamiento realizado, el tiempo transcurrido desde la última cirugía, el número de intervenciones previas.

La calidad de vida o el nivel de actividad fueron evaluados según la escala de Kim: Tipo I: pacientes con actividad ilimitada. Los pacientes de esta categoría participan en actividades recreativas (deportes) y no tienen problemas en sus trabajos y tareas diarias. Tipo II: pacientes con problemas para las actividades recreativas y marchas prolongadas, pueden trabajar, pero con inconvenientes esporádicos (tareas livianas). Tipo III: pacientes con incapacidad severa, períodos prolongados en cama y dificultad para realizar simples tareas en el hogar.

Resultados

En los 100 casos que decidimos volver a operar, lo hicimos convencidos de un diagnóstico que nos pareció claro. No indicamos cirugía en aquellos pacientes emocionalmente lábiles, en los cuales la consulta psicológica nos generaba dudas sobre la real sintomatología referida.

Sobre la base del análisis clínico, los estudios complementarios y el hallazgo intraoperatorio, agrupamos a los pacientes en uno de los siguientes ítem (Tabla 1): a) **otro diagnóstico**, es decir, otra patología (5 casos); b) **hernia discal** (32 casos). A su vez, los dividimos en: 1) mismo nivel (18 casos) y 2) otro nivel (14 casos); c) **compresión a nivel del receso lateral** (20 casos); d) **inestabilidad** como causa principal (43 casos). A los pacientes con diagnóstico de inestabilidad los dividimos en tres grupos: 1) inestabilidad pura en los pacientes con clínica de inestabilidad vertebral originada posiblemente en un gesto de resección óseo y/o discal importante (10 casos); 2) inestabilidad y escoliosis, situación de descompensación vertebral que se

presentó en los pacientes con pequeñas curvas previas (7 casos); 3) inestabilidad y compresión en uno o varios niveles, situación presente en columnas multioperadas con signos claros de inestabilidad y de compresión neurológica (26 casos).

El seguimiento medio posoperatorio fue de 30,5 meses, con una mínima de 8 meses y una máxima de 144 meses. El número de cirugías previas fue de 1 a 4, con una media de 1,4 por paciente. Setenta y cinco pacientes fueron sometidos a una segunda intervención y 25, a una tercera; cuarta o quinta cirugía (Fig.). El tiempo medio desde la cirugía previa fue de 62,6 meses, con un rango de 1 mes a 360 meses.

Con respecto al dolor, consideramos un buen resultado posoperatorio a los pacientes ubicados en Grado 1 de Spangfort (sin dolor); de 100 pacientes, 92 estaban en el Grado 3 en el preoperatorio. En el posoperatorio, 50 estaban en Grado 1; y 39, en Grado 2. Ochenta y cuatro pacientes tuvieron alguna mejoría (Tabla 2).

En los varones, obtuvimos mejores resultados que en las mujeres (Tabla 3).

Veintisiete pacientes tenían problemas laborales (carreras prolongadas, accidentes de trabajo, indemnizaciones etc.) y los resultados fueron peores que en el resto de la serie (Tabla 4).

Los resultados variaron según el diagnóstico (Tabla 5 y el gesto quirúrgico (Tabla 6).

El tiempo transcurrido entre la última cirugía y la nueva intervención varió el resultado (Tabla 7); además, hubo diferencia en los resultados al considerar el número de operaciones previas (Tabla 8).

El nivel funcional (calidad de vida) pre y posoperatorio evolucionó según la Tabla 9.

Hubo 22 complicaciones en 100 pacientes: 7 infecciones superficiales y 4 profundas; 6 lesiones del saco dural 2 de las cuales evolucionaron hacia fistulas de líquido cefalorraquídeo que debieron ser operadas nuevamente; 3 casos de hematomas y 2 pacientes sufrieron cuadros de confusión mental, probablemente relacionados a la sustitución analgésica.

Tabla 1. Causas de fracaso. Etiología que lleva a una nueva intervención

A) Otro diagnóstico (otra patología)		5
	*Mismo nivel	18
B) Hernia discal (32)		
	*Otro nivel	14
C) Estenosis receso lateral		20
	*Pura	10
D) Inestabilidad (43)	*Escoliosis	7
	*Compresión	26

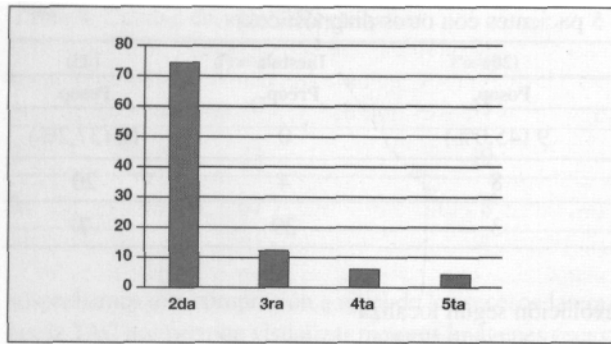


Figura. Número de cirugía por realizar: 75 casos, 2da. operación, 25 casos, 3ra. 4ta. o 5ta. operación.

Tabla 2. Resultados de dolor (100 casos)

Grado	Preop.	Posop.
1	1	50 (50%)
2	7	39
3	92	11
Detalle		
3	a	3
3	a	2
3	a	1
2	a	2
2	a	1
1	a	1

Alguna mejoría 84 casos. Sin cambios 16 casos.

Tabla 3. Evolución del dolor según el sexo

	Masculino (48)		Femenino (52)	
	Preop.	Posop.	Preop.	Posop.
1	1	30 (62,5%)	0	19 (36,5%)
2	6	13	1	25
3	41	5	51	8

Discusión

Entre los 100 pacientes evaluados según la escala de dolor,³² 7 estaban ubicados en el Grado 2 y 92, en el Grado 3 en el preoperatorio; sólo 50 casos pueden ser considerados como buen resultado posoperatorio y corresponden a los pacientes en el Grado 1 posoperatorio. Esta cifra es intermedia entre los resultados publicados en la literatura, que oscilan entre el 25 y el 86% en cuanto a buenos resultados.^{3,17,21,24,27,30,35} Recientemente, Kim y Michelsen,²¹ en

Tabla 4. Evolución del dolor según situación laboral: con conflicto laboral o sin él

	Conflicto (27)		Sin conflicto (73)	
	Preop.	Posop.	Preop.	Posop.
1	0	6 (22,2%)	1	43 (58,9%)
2	3	15	4	24
3	24	6	68	6

una serie similar de 50 pacientes, publican un 60% de buenos resultados y Pineda comunica un 86% de buenos resultados en una serie de 44 casos.³⁰ En nuestra serie, siguiendo la evolución del dolor³² en cada caso, observamos que hay pacientes que pueden lograr alguna mejoría sin llegar a un Grado 1 (buen resultado); en esta serie, logramos cierta mejoría posoperatoria en 84 de 100 pacientes. El tiempo puede deteriorar los resultados, como publicó Fritsch sobre 182 revisiones; obtuvo un 80% de buenos resultados a corto plazo, esta cifra disminuyó al 20% entre los 2 y 27 años de seguimiento.¹⁷

Finnegan¹⁴ hace referencia a la diferente evolución según la condición laboral; en nuestro caso, hallamos que, de 27 pacientes con conflictos laborales, sólo se lograron buenos resultados en 6 casos (22,2%) y de los 73 pacientes sin conflictos laborales, el resultado fue bueno en 43 casos (58,9%).

Los estudios complementarios muchas veces resultan difíciles de valorar. La correlación con la clínica (interrogatorio y examen físico) es fundamental. Con frecuencia, observamos estudios francamente patológicos en pacientes asintomáticos o prácticamente asintomáticos que nunca llegan a una cirugía. En 1992, De Lauche Cavallier y cols.¹¹ publicaron un trabajo en el que realizan un estudio sobre 21 pacientes con diagnóstico certero de hernia discal confirmada con TAC, francamente patológica y coincidente. Luego del tratamiento médico-ortopédico y la resolución clínica del cuadro, en 14 casos, se observaron cambios del tamaño de la hernia al control con TAC: desaparición en 5 casos, franca disminución del tamaño en otros 5 casos y moderada disminución en 4 casos. Jensen y cols.¹⁹ realizaron un estudio de control con TAC simples en 60 operados por hernia discal a los 3 meses de la cirugía; observaron que, en el 88% de los casos, la TAC mostró signos de fibrosis y, en el 9%, signos francos de una hernia persistente. Lo llamativo fue que estos hallazgos no tenían una relación con el buen resultado clínico. Recientemente, se presentaron estudios con RM posoperatoria que muestran imágenes persistentes patológicas no coincidentes con la evolución clínica. Rons estudió 30 pacientes y, a los 8 meses del posoperatorio, detectó imagen de seudohernia en 12 casos y seudodiscitis en 3 casos.¹⁶ Yukawa evaluó 28 casos poscirugía de hernia discal, con RM con gadolinio; no comunica imágenes de seudohernias, refiere realce y engrosamiento radicular en el 32% y 37%, respectivamente, a los

Tabla 5. A) Evolución del dolor según el diagnóstico (excluidos 5 pacientes con otros diagnósticos)

	Hernias (32)		Receso (20)		Inestab. (43)	
	Preop.	Posop.	Preop.	Posop.	Preop.	Posop.
1	0	23(71,8%)	1	9 (45,0%)	0	16(37,2%)
2	1	8	2	8	4	20
3	31	1	17	3	39	7

Tabla 5. B) Hernia discal (32): evolución según localización. Mismo nivel u otro nivel

	Mismo (18)		Otro (14)	
	Preop.	Posop.	Preop.	Posop.
1	0	12 (66,6%)	0	11 (78,5%)
2	0	5	1	3
3	18	1	13	0

Tabla 5. C) Inestabilidad (43): evolución según el tipo de inestabilidad: pura, con escoliosis y con compresión

	Pura (10)		Escoliosis (7)		Compres. (26)	
	Preop.	Posop.	Preop.	Posop.	Preop.	Posop.
1	0	5 (50,0%)	0	2 (28,5%)	0	9 (34,6%)
2	1	4	0	4	3	12
3	9	1	7	1	23	5

Tabla 6. A) Evolución según el gesto quirúrgico: sin fusión y con fusión. Dos casos excluidos (vías anteriores)

	Sin (47)		Con (51)	
	Preop.	Posop.	Preop.	Posop.
1	1	29(61,7%)	0	20 (39,2%)
2	3	15	4	23
3	43	3	47	8

Tabla 6. B) Evolución de los pacientes en los que se realizó fusión. Con instrumentación o sin ella

	Con (40)		Sin (11)	
	Preop.	Posop.	Preop.	Posop.
1	0	17 (42,5%)	0	3 (27,2%)
2	1	19	3	4
3	39	4	8	4

Tabla 7. Evolución según el tiempo transcurrido desde la cirugía previa

	-2 años (46)		+2 años (54)	
	Preop.	Posop.	Preop.	Posop.
1	1	26 (56,5%)	0	24 (44,4%)
2	2	16	5	23
3	43	4	49	7

Tabla 8. Evolución según el número de operaciones previas

	Una (75)		+de una (25)	
	Preop.	Posop.	Preop.	Posop.
1	1	42 (56,0%)	0	8 (32,0%)
2	5	28	2	11
3	69	5	23	6

6 meses de la cirugía y, en estos pacientes, detectó los peores resultados.³⁷

Creemos que el método complementario de diagnóstico más eficaz en los casos de recidiva dolorosa depende de la patología que sospechamos: a) En caso de

hernias discales en el mismo u otro nivel, la RM nos pareció el mejor método. En cuanto a la diferenciación entre una hernia recidivada (tejido avascular) o una eventual fibrosis (tejido vascular), la RM con gadolinio fue más útil que la TAC con: contraste endovenoso y que la

Tabla 9. Calidad de vida (100 casos)

	Preop.	Posop.
1	0	43
2	33	49
3	67	8

radiculografía.¹ b) Cuando sospechamos una compresión a nivel de los recesos laterales, la TAC nos permite visualizar mejores imágenes óseas, c) En casos de inestabilidad vertebral, la clínica nos parece de extrema importancia. En pacientes en los que sospechamos inestabilidad pura y/o inestabilidad escoliosis, las radiografías simples arrojan, muchas veces, signos claros; sobre todo, los que llamamos signos estáticos: resecciones amplias articulares, espondilolistesis, retrolistesis, dislocaciones rotatorias, amplio ángulo discal. El significado de las radiografías dinámicas no nos parece de fácil interpretación, ya que la correlación con las manifestaciones clínicas, muchas veces, resulta discordante. Tanz¹⁴ no halló diferencia en el rango de movilidad radiológica entre sujetos con antecedentes de dolor o sin ellos. Sin embargo, Dvorak¹² detectó disminución de la movilidad en pacientes con dolor lumbar al compararlos con pacientes sin este dolor; no encontró diferencias entre distintos tipos de patología y concluyó en que no parece importante este tipo de estudio para determinar niveles de fusión. En los casos de inestabilidad y compresión, las radiografías simples revelan también los signos de inestabilidad; si la compresión es fija, la RM y/o la TAC nos parecen útiles; en casos de compresión dinámica, la radiculografía continúa brindando información. Los cambios en los platillos vertebrales visibles con la RM parecen proporcionar información adicional sobre la inestabilidad intervertebral.^{5,29} Aun aquí creemos que el examen clínico es capital, ya que no es infrecuente encontrar pacientes con imagen Modic tipo I (inflamatorio) asintomáticos.¹⁶

El diagnóstico pre e intraoperatorio parece condicionar el resultado final (Tabla 5). Los mejores resultados se obtuvieron en casos de hernias discales (error de nivel, recidiva en el mismo u otro nivel, etc.), ya que logramos buenos resultados en 23 de 32 casos (71,8%). Si consideramos las hernias en otro nivel (horizontal o vertical), tuvimos 11 buenos resultados (78,5%) en 14 casos; porcentaje un poco inferior al que obtuvimos en cirugía discal primaria (128 buenos resultados sobre 151 casos, 84,8%).¹⁵ En los 20 pacientes con diagnóstico de compresión en el receso o los recesos laterales, sólo 9 tuvieron un buen resultado (45,0%) y 8, un resultado regular. Si bien logramos una buena liberación en los recesos laterales, los resultados son inferiores a los de los pacientes con hernias discales, tal vez la fisiopatología del cuadro compresivo sea distinta y el entrapamiento en el receso lleve a alguna alteración de la misma raíz. En 43 casos, consideramos el factor inestabilidad como componente importante de la sintomatología, de

ellos sólo 16 pacientes tuvieron un buen resultado (37,2%). En este grupo, obtuvimos los peores resultados, llama la atención que de 17 pacientes que catalogamos como inestabilidad pura o inestabilidad escoliosis, sólo 2 no pudieron ser mejorados; y 10 de 26 casos no mejoraron cuando se trató de inestabilidad más compresión.

Los resultados variaron según el hallazgo operatorio, como publicó Lehman;²⁷ Kim²¹ obtuvo 13 buenos resultados sobre 15 pacientes cuando se trató de hernias al mismo u otro nivel y 20 buenos resultados en 35 pacientes en caso de otros diagnósticos.

En cinco pacientes, observamos que la cirugía había sido realizada con un error diagnóstico: dos casos correspondían a pacientes jóvenes con neurinomas de quinta raíz, que resolvieron al extirparlos. El tercer caso era una paciente operada con diagnóstico de hernia sobre receso estrecho, se envió el material óseo a patología, porque llamó la atención su aspecto y fue informado como hueso normal; al año la paciente sufre un cuadro de compresión recidivante y, en los estudios, se comprueba una masa compresiva de origen en el cuerpo vertebral. Se realizó una corporectomía y el resultado anatomopatológico fue un linfoma. El cuarto caso se trató de un paciente operado un mes antes, con diagnóstico de hernia discal LIV-LV; ante la mala evolución clínica se realizó una nueva RM que reafirmó una imagen tumoral sobre LIV que ya era visible en la RM inicial. El quinto caso era una paciente de 67 años que también había sido operada un mes antes, con diagnóstico de hernia discal (radiculografía), mala evolución y una RM mostró que se trataba de un secundarismo primario oculto.

Como fue evaluado por Finnegan,¹⁴ en nuestro caso, también detectamos peores resultados, a medida que el número de operaciones aumentaba. De 75 pacientes con una segunda operación, sólo 5 estaban en el Grado 3 posoperatorio (6,6%) y 42, en el Grado 1 (56,0%). En los 25 casos con más de 2 operaciones, 6 casos se ubicaron en Grado 3 posoperatorio (24,0%) y 8, en el Grado 1 (32,0%).

La artrodesis lumbosacra parece tener mejor resultado en la indicación sobre una columna virgen que en aquella en que se realizó discectomía previa. Según Bermúdez,¹ en el análisis de 321 artrodesis lumbosacras, se observaron peores resultados en los 63 pacientes que habían sido sometidos a discectomía previa. Komblatt y cols.²² hallaron un alto grado de correlación entre el buen resultado clínico y el éxito de una fusión. También, Correa⁷ observó correlación entre buen resultado y sólida fusión posterolateral o circunferencial en 40 casos. De Palma y Rothman⁸ no hallaron diferencia en los resultados clínicos entre 39 pacientes que desarrollaron pseudoartrosis y 39 pacientes que tuvieron una sólida fusión. Según Kim,²¹ el 81% de los pacientes con una sólida fusión obtiene un buen resultado (13 sobre 16 casos), y sólo 23% tiene este resultado en caso de no obtener la fusión deseada (3 sobre 13 casos); este autor concluye en que la fusión es el principal factor de éxito en la cirugía de revisión. Entre nuestros 100 pacientes, 47 no fueron sometidos a artrodesis y, en 53 casos, realizamos este procedimiento

(2 vías anteriores excluidas). Es indispensable analizar cada caso en particular para discutir si es necesaria una artrodesis. Entre los 47 casos sin fusión, 29 tuvieron un buen resultado (61,7%). De los 53 casos en los que realizamos artrodesis, 20 tuvieron un buen resultado (39,2%); es decir, que observamos mejores resultados cuando no realizamos la fusión, por supuesto, debe estar relacionado a la patología en cuestión. Entre los 53 casos en los que realizamos fusión, en los 11 casos de artrodesis posterolateral sin instrumentación, obtuvimos sólo 3 buenos resultados (27,2%) y, de los 40 casos con instrumentación, 17 buenos resultados (42,5%). La decisión de realizar una artrodesis depende de la patología por tratar y/o del gesto quirúrgico que puede resultar desestabilizante. En 1991, Rosen³¹ presenta un trabajo en el que informa sobre dolor residual por fracturas del istmo secundarias a liberaciones extendidas y recomienda algunos límites de seguridad. Kunogi²³ comenta sobre la necesidad de reconstrucción o fijación segmentaria al realizar la liberación en algunos casos de compresiones radicales foraminales o extra-foraminales.

El éxito de una artrodesis parece estar relacionado con el mejor resultado; sin embargo, hay varios autores que comunican pseudoartrosis asintomáticas.^{2,8,10,20} En espondilolistesis, un análisis de 40 pacientes en los que realizamos una artrodesis posterolateral informó una movilidad residual en casi todos los casos, independientemente del resultado clínico.²⁹ En esta serie de 100 casos, obtuvimos un 39,2% y un 61,7% de buenos resultados en los casos con artrodesis o sin ella, respectivamente. Cuando realizamos artrodesis, si utilizamos instrumentación, hallamos mejores resultados (42,5% y 27,2%).

En la actualidad, creemos que, en la cirugía de revisión

lumbar, existen dos posibilidades: 1) casos en los que la patología en sí no requiere estabilización y el gesto quirúrgico no es desestabilizante, como hernias de disco en el mismo u otro nivel, algunos casos de compresión en los recesos laterales; y 2) casos en los que la patología ya muestra inestabilidad y/o el gesto quirúrgico es claramente desestabilizante, como franca inestabilidad discal, dislocación rotatoria, espondilolistesis; a nuestro entender, en estas situaciones, debe realizarse una artrodesis y debe ser instrumentada.

El hallazgo intraoperatorio, en ocasiones, nos define para realizar una fijación (hipermovilidad segmentaria). Ebara¹³ efectúa una medición intraoperatoria utilizando un distractor interespinoso, lo correlaciona con los hallazgos radiológicos y la RM. Graff¹⁸ también realiza maniobras manuales para determinar inestabilidad intraoperatoria.

Con respecto al tiempo de evolución de la cirugía previa, hallamos mejores resultados en los pacientes que habían sido operados hasta 2 años antes; esto difiere de los hallazgos de otros autores que publican mejores resultados cuando ha transcurrido más tiempo de evolución.²⁰

La lesión del saco dural es una situación posible en la cirugía de revisión, con una incidencia aproximada del 8%.^{21,35} En nuestros pacientes, detectamos 6 casos (6,0%), 2 de los cuales fistulizaron.

Varios autores^{4,26,36} catalogan a la aracnoiditis y a la fibrosis peridural como dos causas no mecánicas de dolor en pacientes operados. En nuestro caso, no decidimos operar a ningún paciente con estos diagnósticos preoperatorios. Por supuesto, hallamos tejido cicatrizal peridural en las operaciones, cuya liberación resulta más o menos dificultosa. Algunos autores²⁵ avalan el empleo de injerto de grasa en el lecho operatorio peridural, como prevención de este fenómeno fibrótico; nosotros utilizamos láminas de spongostan.

Referencias bibliográficas

1. Annertz, M; Hagglund, G; Holtas, S; Junson, B, y Stromquist, B: Contrast-enhanced MRI versus myelography and contrast-enhanced CT in postdiscectomy problems. *Eur Spine J*, 1 (2): 84, 1992.
2. Barr, JS: Pseudoarthrosis in the lumbosacral spine. *J Bone Jt Surg (Am)*, 30: 311, 1978.
3. Bermúdez, W, y Rocchietti, A: Resultados de la fusión lumbo sacra en los síndromes post-discectomía. *Acta V Congreso Iberoamericano de Columna*, pág. 52, Uruguay 2-3-4 de noviembre de 1999.
4. Burton, CV: Lumbosacral arachnoiditis. *Spine*, 3: 24, 1978.
5. Calcagni, E; Di Virgilio, A; Galaretto, G, y cols.: Estudio retrospectivo de pacientes con artrodesis lumbo sacra. *Acta V Congreso Iberoamericano de Columna*, pág. 20, Uruguay, 2-3-4 de noviembre de 1999.
6. Cauchoix, J; Ficat, C, y Girard, D: Repeat surgery after disc excision. *Spine*, 3: 256, 1978.
7. Correa, JO; Rizzi, P, y Espagnol, R: Multioperados lumbares; análisis de 40 casos. *Acta V Congreso Iberoamericano de Columna*, pág. 26, Uruguay, 2-3-4 de noviembre de 1999.
8. De Palma, AF, y Rothman, RH: The nature of pseudoarthrosis. *Clin Orthop*, 59: 113, 1968.
9. De Palma, AF, y Rothman, RH: *The intervertebral disc*. Filadelfia: WB Saunders; 1970.
10. Dawson, EG, y Clader, TJ: A comparison of different methods used to diagnose pseudoarthrosis following posterior spinal fusion for scoliosis. *J Bone Jt Surg (Am)*, 67: 1153, 1985.
11. De Lauche-Cavallier, MC; Budet, C; Laredo, JD, y cols.: Lumbar disc herniation. *Spine*, 17 (8): 927, 1992.
12. Dvorak, J; Panjabi, MM; Novotny, JE; Chang, DG, y Grab, D: Clinical validation of functional flexion extension roentgenograms of the lumbar spine. *Spine*, 16 (8): 943, 1992.
13. Ebara, S; Harada, T; Hosono, N, y cols.: Intraoperative measurement of lumbar spinal instability. *Spine*, 17 (3s): 44, 1992.
14. Finnegan, WJ; Fenlin, JM; Marrel, JP; Nardini, RJ, y Rothman, RH: Symptomatic multiply - operated back patient. *J Bone Jt Surg (Am)*, 61: 1077, 1979.

15. **Fiore, N; Lambre, J, y Romano, O:** Lumbociática por hernia discal, resultados de 151 casos operados. *Acta IX Congreso de la Sociedad Argentina de Patología de la Columna Vertebral*, pág. 34, Paraná, 26-28 de octubre de 1996.
16. **Floris, R; Spallone, A; Aref, TY,** y cols.: Early posoperative M.R.I. finding following surgery for herniated lumbar disc. *Acta Neurochir*, 139 (3): 169, 1997.
17. **Fritsch, EW; Heisel, J, y Rupp, S:** The failed back surgery syndrome: reasons, intraoperative findings, and long-term results: a report of 182 operative treatments. *Spine*, 21 (5): 626, 1996.
18. **Graff, H:** Comunicación personal, Paris, 1992.
19. **Jensen, TT; Overgrnd, S; Thomsen, NO,** y cols.: Postoperative computed tomography three months after lumbar disc surgery. *Spine*, 16 (6): 620, 1991.
20. **Kim, SS; Denis, F; Lonstein, JE, y Winter, RB:** *Factors affecting fusion patient adult spondylolisthesis*. Scoliosis Research Society, Amsterdam, septiembre, 1989.
21. **Kim, SS, y Michelsen, CB:** Revision surgery for failed back surgery syndrome. *Spine*, 17 (8): 957, 1992.
22. **Kornblatt, MD; Casey, MP, y Jacobs, RR:** Internal fixation in lumbo sacral spine fusions. *Clin Orthop*, 203: 141, 1986.
23. **Kunogi, JI, y Hasue, M:** Diagnosis and operative treatment of intraforaminal and extraforaminal nerve root compression. *Spine*, 16(11): 1312, 1991.
24. **Law, JD; Lehman, R, y Kirsch, WM:** Reoperation after lumbar intervertebral disc surgery. *J Neurosurg*, 48: 259, 1978.
25. **Langenskydd, A, y Kivilusto, O:** Prevention of scar formation after operation on the lumbar spine. *Clin Orthop*, 115: 92, 1976.
26. **La Rocca, H, y Mac Nab, I:** The laminectomy membrane. *J Bone Jt Surg (Br)*, 56: 545, 1974.
27. **Lehman, TR, y La Rocca, H:** Repeat lumbar surgery. *Spine*, 6: 615, 1981.
28. **Lewis, PJ; Weir, BK, y Board, RW:** Long term prospective study of lumbosacral discectomy. *J Neurosurg*, 67: 49, 1982.
29. **Onimus, M; Fiore, N, y Laurain, JM:** Resultáis de 1 arthrodese lombo sacree postero laterale. *Rev Chir Orthop*, 74 (Suplement II): 84, 1988.
30. **Pineda, A; Medina Bereciartu, JR, y Cartolano, A:** Cirugía lumbar fallida. *Acta V Congreso Ibero-latinoamericano de Columna*, pág. 18, Uruguay, 2-3-4 de noviembre de 1999.
31. **Rosen, CH, y Rothman, RH:** Lumbar facet fracture as a possible source of pain after lumbar laminectomy. *Spine*, 16 (6s): 234, 1991.
32. **Spangfort, EV:** The lumbar disc herniation: a computer aided analysis of 2504 operations. *Acta Orthop Scand*, 143 (1): 95, 1972.
33. **Spentler, DM; Freeman, E; Westbrook, R, y Miller, JW:** Low back pain following multiple lumbar spine procedure. *Spine*, 5: 356, 1980.
34. **Tanz, S:** Motion of the lumbar spine. *AJK*, 69: 399, 1953.
35. **Waddell, G; Kummel, EG; Lotto, WN,** y cols.: Failed lumbar disc surgery and repeat surgery following industrial injuries. *J Bone Jt Surg (Am)*, 61: 201, 1979.
36. **Wiesel, SW, y Boden, SD:** The multiply operated low back patient. En: **Rothman-Simeone.** *The spine*. 3ª ed. Filadelfia: Saunders; 1992; vol. II: 1899.
37. **Yukawa, Y; Kato, F, y Nakamura, S:** Serial gadolinium enhanced M.R. imaging after lumbar disc resection: observation of the affected root. *J Spinal Disord*, 10 (5): 404, 1997.