ISSN 1515-1786 *Rev. Asoc. Arg. Ortop. y Traumatol. Vol. 65, № 4, págs. 264-274*

Diagnóstico de las ciatalgias y cruralgias de causas no habituales

JORGE HOKAMA

Ortopedia y Traumatología, Hospital Zubizarreta de Buenos Aires, Buenos Aires.

RESUMEN: La ciatalgia y la cruralgia son síntomas dolorosos habitualmente asociados a las discopatías lumbares o lumbosacras. No obstante, pueden ser provocadas por diversas patologías no vinculadas con ellas. De una población de 2951 pacientes que consultaron por dolores radiculares, se evaluaron 94 pacientes, 70 de ellos consultaron por ciatalgias y cruralgias de causa no habitual y 24, por dolores seudorradiculares. Se analizaron la edad, el sexo, el motivo de consulta, las características clínicas, el tiempo que demandó el diagnóstico y los exámenes complementarios. La incidencia de ciatalgias y cruralgias no habituales fue de 3,2%. Las etiologías más frecuentes fueron tumores (24,5%) y radiculopatía diabética (19,1%).

PALABRAS CLAVE: Ciatalgia. Cruralgia. Seudorradiculalgias. Diagnósticos. Etiologías. RM.

DIAGNOSIS OF SCIATICA AND FEMORAL NERVE PAIN OF UNUSUAL ETIOLOGIES

ABSTRACT: Sciatica and femoral nerve pain are painful symptoms usually associated with lumbar or lumbosacral disc herniation. Nevertheless, pain may also be caused by other conditions. Out of a total population of 2,951 patients with sciatica or femoral nerve pain, 94 patients, 70 with non pseudoradicular pain and 24 with pseudoradicular pain were assessed. Age, genre, chief complaint, clinical features, time to diagnosis and MRI were analyzed. The incidence of sciatic or femoral nerve pain of unusual etiologies was 3.2%. The most frequent etiologies were tumors (24.5%) and diabetes (19,1%).

KEY WORDS: Sciatica. Femoral nerve pain. Pseudoradicular pain. Diagnoses. Etiologies. MRI.

Recibido el 13-4-2000. Aceptado luego de la evaluación el 3-8-2000.
Correspondencia:
Dr. J. HOKAMA
Potosí 4215
(1199) Buenos Aires. Argentina

Desde tiempos inmemorables, se conoce a la ciatalgia como una manifestación dolorosa del nervio ciático que. desde las raíces lumbosacras, se extiende hasta la porción distal del miembro inferior. Ya en 1764. Doménico Cotugno hace referencia de ello en "De Ischiade Nervosa Commentarius".[4]

La cruralgia se relaciona con el nervio crural que nace en las raíces lumbares proximales. Es menos frecuente concordando con la menor incidencia de hernias discales lumbares en esa localización, pero adquiere relevancia con relación a las patologías no discales y a los síndromes seudorradiculares.

Se sabe que la causa más frecuente de estas manifestaciones dolorosas son las hernias discales lumbares o lumbosacras, ya descriptas por William Mixter y Joseph Barr, en 1934.[23] Desde entonces, la relación entre la hernia discal y las ciatalgias o cruralgias se afirmó de tal manera que su asociación tiende a surgir espontáneamente.

Según Koes y cols.,[19] la incidencia de lumbalgias en la población occidental es elevada, aproximadamente el 80% de los individuos ha tenido algún episodio doloroso en el curso de su vida. Las variaciones en la presentación del cuadro clínico característico tanto en la anamnesis como en el examen físico, nos obligan al análisis de los diagnósticos diferenciales para establecer la etiología real y descartar los síndromes seudorradiculares.

El objetivo del presente trabajo fue analizar:

1. La incidencia de ciatalgias y cruralgias de causas no habituales en la muestra estudiada.
2. El dato clínico que orientó al diagnóstico presuntivo.
3. Qué estudio complementario contribuyó al diagnóstico definitivo.
4. El tiempo transcurrido entre la aparición de los síntomas y el diagnóstico.
5. La incidencia de Seudorradiculalgias.
6. La distribución por edad y sexo.
7. La etiología.

Material y método

La población está representada por 2951 pacientes examinados personalmente en el Hospital Zubizarreta y en la práctica privada, que consultaron por ciatalgia y cruralgia entre 1979 y 1999. Del análisis retrospectivo, se estudiaron 94 pacientes atendidos en la consulta ambulatoria. Cincuenta y tres eran del sexo femenino y 41, del sexo masculino; la edad oscilaba entre 13 y 82 años. El criterio de inclusión fue ciatalgias y cruralgias de etiologías no habituales. Se incluyeron pacientes con patologías tumorales, neurológicas, infecciosas, ginecológicas, metabólicas, vasculares y psicológicas.

Las enfermedades discales, los canales estrechos y las fracturas fueron considerados patologías habituales y los pacientes con estas enfermedades fueron excluidos.

Para la organización y el análisis de los datos, se creó un formulario con los siguientes ítem: edad, sexo, síntomas de consulta, datos clínicos de sospecha, tiempo entre el comienzo de los síntomas y el diagnóstico, estudios complementarios, resonancia magnética (RM) con relación a las discopatías y diagnóstico etiológico (Tabla).

Resultados

1. La incidencia de ciatalgias y cruralgias no habituales fue de 3,2% (94/2951).
2. En el 87,2% de los pacientes *(n:* 82/94), el examen clínico orientó al diagnóstico presuntivo de ciatalgia o cruralgia no habitual.
3. El 74,5% de los pacientes fue sometido a RM *(n:* 70/94). La incidencia de falsos positivos fue del 30% (n: 217 94).
4. El tiempo transcurrido entre el comienzo de los síntomas y el diagnóstico final fue muy variable y osciló entre 20 días (caso 82) y 11 años (caso 29), con un promedio de 15,5 meses.
5. Los síntomas de consulta fueron: lumbociática: 44 pacientes (46,8%); lumbocruralgia: 26 pacientes (27,7%); seudorradiculalgias: 24 pacientes (25,5%).
6. La edad promedio fue de 55,3 años (de 1 3 a 82 años). La distribución por sexo: femenino 53 (56,4%), masculino 41 (43,6%).
7. La incidencia según la etiología fue: tumorales, 24,46% *(n* - 23); metabólicas. 19,14% (n: 18); neurológicas, 14,89% *(n:* 14); osteoarticulares, 10,63% *(n:* 10); ginecológicas, 8,5% *(n:* 8); infecciosas, 7,45% *(n:* 7); vasculares, 7,45% *(n:* 7); psicológicas, 3,19% *(n:* 3); seudotumorales, 2,12% *(n:* 2); hernias abdominales, 2,12% *(n:* 2).

Discusión

Numerosas publicaciones nos alertan sobre la posibilidad de confundir los cuadros de ciatalgias y cruralgias de causas no habituales con las de origen discal, degenerativas o traumáticas.[1,5,7,9,12,14,15,17,18,20,22,25,29,30,32,34,36,38,39,41] Es importante destacar que, en la mayoría de los casos analizados (87,2%), hubo algún dato clínico de sospecha que indujo al análisis de los diagnósticos diferenciales. En la muestra poblacional, se observó una gran variedad de etiologías no discales que pueden inducir al error diagnóstico y terapéutico.

Si bien la RM fue el estudio complementario de mayor utilidad, debemos destacar que de las 70 RM efectuadas, 21 pacientes (30%) tenían imágenes patológicas discales sin relación con la clínica. En 8 casos, la localización de la discopatía en la RM no coincidía con la irradiación metamérica correspondiente, pero en los restantes 13 casos, hubo coincidencia entre la localización de la imagen y la irradiación metamérica correspondiente, lo que confundió aun más el cuadro clínico, ya que la etiología causal no era discal.

En 10 casos, se realizó tomografía computarizada (TC), que fue indicada en la era previa a la RM o ante la contraindicación de su uso. Su mayor beneficio se apreció en las lesiones óseas y en las biopsias por punción.

Noventa y cuatro pacientes fueron sometidos a estudios neurofisiológicos (electromiografta, EMG), velocidad de conducción y potenciales evocados somatosensoriales (PESS), lo que constituyó un aporte de gran valor en las etiologías metabólicas y neuropáticas.

A nivel raquídeo, los tumores ocuparon un lugar destacado, 5 casos intradurales y 9 extradurales. El dato clínico de mayor relevancia fue la rigidez de la columna lumbar con una evolución progresiva, continua, con poca mejoría en el reposo y sin respuesta a los tratamientos iniciados. La irradiación suele ser atípica y puede sufrir fuertes agudizaciones, pero, como señala Ortolan[26] en su publicación, de 46 casos de tumores intrarraquídeos no existe una sintomatología específica.

No se sospechó inicialmente una neoplasia en 8 de los 14 tumores raquídeos y los estudios complementarios, en especial la RM, adquirieron gran importancia diagnóstica.

Entre los tumores intradurales, se destaca el caso 29 que presentó una ciatalgia rebelde a los distintos tratamientos y sin diagnóstico durante 11 años. La paciente había sido operada del túnel tarsiano, como causa de compresión nerviosa, sin resultado. Las RM lumbares eran negativas. El dato clínico de sospecha fue la asimetría de los reflejos cutáneo-abdominales inferiores y la hiperestesia de la región abdominal inferior y el miembro inferior izquierdo. Esto orientó el estudio de la RM a la región dorsal, que reveló un tumor a nivel T10, un astrocitoma (Fig. 1).

De los neurinomas, ambos no sospechados previamente, uno fue puramente intradural a nivel L4 y pudo extirparse sin dificultad (caso 34); y el otro también en ese nivel presentó una localización extra e intrarraquídea, y su resección requirió una doble vía de abordaje (caso 80) (Fig. 2). Ortolan y cols.[27] comunicaron un caso de un paciente con schwannoma gigante del sacro, que consultó por lumbociatalgia severa.

La paciente con un liposarcoma tuvo una localización lumbar retroperitoneal que se prolongó en reloj de arena a través del foramen a la región extra e intradural, y el diagnóstico se efectuó por medio de una TC (caso 67).

Tabla. *Datos de los 94 pacientes evaluados*

Nº	A y N	Edad	Sexo	Síntoma	Sospecha	Tiempo	Met. Diag.	RM-HD	Etiología
1	A.A.	75	F	Ci. der.	Clínica atípica	6 m	Clínico	+ L4 L5	Sacroileítis
2	A.G.	61	M	Ps. Cr. der	Poca mov. cad.	1 a	Rx	Negat.	Artrosis cad.
3	A.S.	40	F	Ci. der.	Ciát. cíclica	6 a	Ginecol.	Negat.	Endometriosis
4	A.M.	61	F	Ci. izq.	D.B.T.	3 m	Lab.	Negat.	Radic. diabét.
5	A.L.	70	F	Ci. izq.	Op. C. estrecho	5 a	TC, RM	Negat.	Fibrosis perid.
6	B.M.	52	F	Cr. Bil.	DBT	6 m	Laborat.	+ L5 S1	Radic.diabét.
7	B.A.	46	F	Cr. izq.	Ciat. cíclica	9 m	Laparosc.	+ L4 L5	Endometriosis
8	B.E.	65	F	Cr. Bil.	DBT	1 a	Laborat.	+ L5 S1	Radic. diabét.
9	B.E.	63	F	Cr. Der.	DBT	6 m	Laborat.	+ L4 L5	Radic. diabét.
10	C.J.	46	F	Ps. Ci der.	Personalidad	6 m	Psicol.	Negat.	Neurosis
11	D.J.J.	58	M	Ci. der.	DBT	1 a	Laborat.	Negat.	Radic. diabét.
12	D.E.	70	M	Cr. der.	DBT	6 m	Laborat.	Negat.	Radic. diabét.
13	D.E.	42	M	Ps.Cr. der.	Poca mov. cad.	1 a	Rx	+ L5 S1	Necrosis cad.
14	G.L.	46	F	Ci. der.	No sosp.	3 m	RM	Negat.	Quiste sinovial
15	G.Y.	70	F	Ci. der.	DBT	6 m	Laborat.	+ L4 L5	Radic. diabét.
16	G.F.	68	M	Ps. Ci. der.	Pulsos ausente	8 m	Doppler	No	Obs. art. fem.
17	G.L.E	62	F	Cr. der.	DBT	3 m	Laborat.	No	Radicul. diabét.
18	G.C.	64	M	Cr. izq.	Clínica	6 m	Clínico	+ L5 s1	Hernia ing.
19	H.T.	69	F	Ci. bil.	Mielografía	5 a	RM	+ L4 L5	Aracnoiditis
20	I.M.I.	40	F	Ps.Ci.izq.	Personalidad	3 a	Psicol.	Negat.	Neurosis
21	K.B.	45	F	Ci. izq	DBT	1 a	Laborat.	Negat.	Radicul.diabét.
22	L.J.	56	M.	Ps. Cr.i izq.	Poca mov. cad.	1 a	Rx.	+ L5 S1	Artrosis cad.
23	A.L.N.	71	F	Ci. der.	No sosp.	1 a	RM	Negat.	Quiste sinovial
24	M.J.	71	M.	Ci. bil.	No sosp.	3 m	RM	Negat.	MTS desc.
25	M.N.	55	M	Ci. bil.	3 op. previas	1 a	RM	Negat.	Discitis
26	N.T.	77	F	Ps. Ci. izq.	Pulsos ausente	1 a	Doppler	No	Obst. iliofemor.
27	O.S	45	F	Ci. izq.	2 oper. previas	5 a	RM	Negat.	Fibr peridural
28	F.M.	55	M	Cr. der.	DBT	3 m	Laborat.	+ L5 S1	Radicul. diabét.
29	P.G.	44	F	Ci. izq.	Refl. cut. abd.	11 a	RM	Negat.	Astrocitoma
30	P.R.	51	F	Ps. Cr. der.	Poca mov. cad.	1 a	Rx.	Negat.	Artrosis cad.
31	R.D.	41	M	Ps. Cr. der.	Poca mov. cad.	1 a	RM cad.	No	Necr. cab. fémur
32	P.L.	79	F	Cr. izq.	DBT	1 m	Laborat.	Negat.	Radic. diabét.
33	R.M.	73	F	Ps. Ci. izq.	Pulsos ausente	3 m	Doppler	Negat.	Vascular
34	R.A.O.	39	M	Ci. alt.	No sosp.	2 a	RM	Negat.	Neurinoma
35	V.R.	71	M	Ps. Ci. bil.	Masa pulsátil	3 a	Doppler	Negat.	Aneuris. aorta
36	W.B.	53	F	Ps. Ci. izq.	Personalidad	3 a	Psicol.	Negat.	Neurosis
37	A.E.	70	M	Ci. izq.	DBT	6 m	Laborat.	Negat.	Radicul. diabét.
38	G.A.M.	26	F	Ps. Cr. der.	Poca mov. cad.	1 a	Rx	No	Displ. fibrosa
39	S.N.	71	M	Ci. der.	Op. HD –mielo.	1 a	RM	Negat.	Aracnoiditis
40	A.A.	62	F	Cr. bil.	DBT	1 m	Laborat.	+ L5 S1	Radicul. diabét.
41	P.O.	37	M	Ci. izq.	Op. 60 d.	1 m	Laborat.	No	Discitis
42	P.R.	50	M	Ci. izq.	Fibrilac musc.	3 a	EMG	+ L4 L5	ELA
43	D.C.	33	F	Ci. izq.	Ci. cíclica	2 a	Laparosc.	Negat.	Endometriosis
44	U.A.S.	67	M	Cr. bil.	Colum.rígida	6 m	RM	Negat.	Discitis
45	G.N.	62	F	Ci. izq.	DBT	6 m	Laborat.	Negat.	Radicul. diabét.
46	R.E.	58	F	Ci. izq.	Palp. masa	6 m	Gineco	No	Quiste ovario
47	W.O.	47	F	Ci. izq.	Antec. TCG	7 m	TC	Negat.	Fibrohistioc. mal

Nº	A y N	Edad	Sexo	Síntoma	Sospecha	Tiempo	Met. Diag.	RM-HD	Etiología
48	Z.M.	65	F	Ci. der.	Dolor sacroiliac.	2 m	Clínico	+ L4 L5	Sacroileítis
49	Ch.M.	71	F	Cr. der.	DBT	1 a	Laborat.	Negat.	Radicul. diabét.
50	D.R.N.	55	F	Ci. der.	Op. Previa	5 a	RM	Negat.	Fibr. peridural
51	B.A.	73	F	Cr. Izq.	Op. C. estrecho	6 m	RM	Negat.	Fibr. peridural
52	B.M.	44	F	Ci. izq.	Cancer útero	1 m	RM	Negat.	MTS Ca. Útero
53	D.R	53	F	Ci. der.	3 op. previas	6 a	RM	Negat.	Fibr peridural
54	O.H.	50	M	Cr. bil.	Sint. bil. ascen.	4 m	RM	Negat.	Angioma vert.
55	N.D.	54	M	Ci. der.	Atípico	5 a	RM	Negat.	Escler. múltip.
56	B.A.	55	F	Ci. bil.	Op. angioma	1 m	RM	Negat.	Q. siringom.
57	S.P.	20	M	Cr. der.	Palp. masa	6 m	Clínico	No	Fibrosarcoma
58	T.A.	71	F	Ci. izq.	DBT	2 a	Laborat.	+ L4 L5	Radicul. diabét.
59	A.D.	13	M	Ps. Cr. izq.	Poca mov. cad.	3 m	P.B.	No	Displ. fibrosa
60	B.D.	64	M	Ci. bil.	No sosp.	2 m	TC	No	Ependimoma
61	D.A.	62	F	Ci. bil.	Clinica atípica	1 a	RM	Negat.	Escl. múltiple
62	C.M.	63	M	Ci. bil.	Colum. rígida	5 m	P.B.	No	Discitis
63	C.J.	70	M	Cr. der.	Septicemia	4 m	P.B.	No	Discitis
64	C.G.	33	M	Ps. Cr. izq.	Poca mov. cad.	2 m	Rx	Negat.	Ost. condrona
65	F.O.	70	M	Cr. izq.	No sosp.	3 m	TC	Negat.	MTS pulmón
66	F.O.	66	M	Ps. Ci. der.	Pulsos ausente	6 m	Arteriogr.	No	Vascular
67	G.N.	20	F	Ci. der.	No sosp.	1 m	TC	No	Liposarcoma
68	H.D.	50	F	Ci. izq.	Clinica atípica	3 m	RM	+ L5 S1	Hiperpl. útero
69	R.C.	45	F	Ci. bil.	2 op. previas	5 a	RM	Negat.	Fibr peridural
70	H.E.	35	M	Ps. Cr. izq.	Poca mov. cad.	18 m	TC	Negat	Ang. intracortic.
71	J.A.	68	F	Cr. bil.	No sosp.	2 m	RM	Negat.	Discitis
72	M.S.	40	F	Ci. der.	1 op. previa	1 m	TC	No	Swan. maligno
73	M.C.	18	F	Ps. Cr. izq.	Dolor nocturno	3 a	TC	No	Ost. osteoide
74	P.A.	82	M	Cr. der.	No sosp.	6 m	Laborat.	+ L3 L4	Radicul. diabét.
75	P.J.	68	M	Ps. Cr. izq.	Poca mov. cad.	7 m	Rx	No	Artrosis cad.
76	P.S.	36	F	Ci. bil.	Clínica atípica	2 a.	Clínico	No	Escler. múlt.
77	S.N.	65	F	Ci. izq.	Artrod. L4 S1	3 a	Clínico	Negat.	Sacroileítis
78	R.I.	80	F	Cr. der.	Artrosis severa	6 m	RM	Negat.	Quiste sinov.
79	G.C.	16	M	Ci. der.	Dolor nocturno	6 m	TC	No	Ost. osteoide
80	L.R.	45	M	Cr. izq.	No sosp.	6 m	RM	Negat.	Neurinoma
81	V.D.	50	F	Cr. izq.	Clínica	1 m	Clínico	+ L4 L5	Hernia crural
82	M.A.	60	F	Ci. der.	Lesión cután.	3 s	Clínico	Negat.	Herpes zóster
83	D.A.	60	F	Cr. izq.	No sosp.	8 m	RM	Negat.	MTS hipernefr.
84	P.G.	55	M	Ci. der.	Cáncer colon	3 m	RM	Negat.	MTS Ca. colon
85	C.S.	70	F	Ci. izq.	Cáncer mama	6 m	P.B.	No	MTS Ca. mama
86	H.M.	65	F	Cr. der.	No sosp.	4 m	RM	Negat.	MTS Ca. mama
87	G.J.	70	M	Ps. Ci. der.	Masa pulsátil	3 m	Clínico	No	Aneuris. aorta
88	B.P.	72	M	Ps. Cr. izq.	Masa pulsátil	6 m	Clínico	No	Aneuris. aorta
89	F.R.	60	M	Cr. der.	DBT	3 m	Laborat.	+ L5 S1	Radicul. diabét.
90	G.R.	60	M	Ps.Cr. der.	Poca mov. cad.	6 m	Rx	+ L4 L5	Necrosis cad.
91	S.F.	34	M	Ps. Cr. der.	Dolor nocturno	6 m	TC	No	Ost. osteoide
92	D.A.	48	M	Cr. bil.	Linfoma	3 m	RM	Negat.	Linfosarcoma
93	S.A.	42	F	Ci. der.	Clínica atípica	1 a	Mielograf.	No	Meningioma
94	G.E.	55	M	Ci. izq.	Clínica atípica	5 a	RM	+ L5 S1	Escler. múltiple

Met. Diag. = Método de diagnóstico; RM-HD = Resonancia magnética - Hernia discal.

Figura 1. Astrocitoma (caso 29).

Figura 2. Neurinoma intra-extrarraquídeo (caso 80)

En el paciente con ependimoma a nivel del filum terminale, se extendió desde L4 hasta S2. La dificultad diagnóstica estuvo vinculada a la imposibilidad de efectuar una RM, ya que era portador de un marcapasos cardíaco. Se recurrió a la TC con contraste que pudo establecer el límite proximal, pero no el distal. No obstante, se pudo extirpar a través de una amplia laminectomía y durotomía con buena evolución (caso 60).

Los tumores vertebrales con invasión peridural, como los hemangiomas vertebrales, suelen ser frecuentes en la columna dorsal y su sintomatología se asocia a dorsalgia, radiculopatía y paraparesia progresiva. La RM mostró imágenes hiperintensas en T2, como se apreció en el caso 54 (Fig. 3). Padolecchia y cols.[31] publicaron 5 casos -con hemangioma cavernoso epidural que presentaron esa hiperintensidad en T2 y fueron tratados quirúrgicamente con franca mejoría. También, en los linfosarcomas, se visualizan imágenes hipertensas en T2 (caso 92).

Los tumores metastásicos de origen desconocido pueden ofrecer dificultades diagnósticas y la punción biopsia bajo control de TC es una excelente alternativa (casos 24, 65, 83 y 86).

Las patologías neurológicas requieren el interrogatorio detallado y un examen neurológico completo, pues el dolor no suele ser el síntoma de comienzo más destacado. En

Figura 3. Hemangioma peridural (caso 54).

cambio, son comunes las parestesias, hipoestesias, paresias y signos piramidales, a veces, muy sutiles.

El caso 56 que presentó un quiste siringomiélico con alteraciones sensoriales superficiales y profundas, consultó con ciatalgia bilateral e hipoestesia de comienzo agudo en una sesión de gimnasia. Pero el antecedente quirúrgico de un angioma vertebral dorsal orientó rápidamente la RM hacia dicha región (Fig. 4).

En los cuadros atípicos, siempre debemos tener en cuenta la esclerosis múltiple por su gran variabilidad sintomatológica sensitiva y motora. En ocasiones, aparecen a nivel de un miembro inferior o con la limitación del campo visual como manifestación clínica de la neuritis óptica, que suele presentarse inicialmente en el 20% de los casos y llega luego al 50%. Los PESS y, principalmente, la RM aportaron los datos de diagnóstico (casos 55, 61, 76 y 94) (Fig. 5).

La esclerosis lateral amiotrófica o enfermedad de Charcot requiere de una observación paciente de las manifestaciones de piramidalismo, fasciculaciones en los miembros y la lengua, reflejo maseterino vivo y atrofia de los músculos de la mano. El electromiograma es de capital importancia. Su asociación con un canal estrecho cervical puede ofrecer dificultades diagnósticas y terapéuticas (caso 42).

La aracnoiditis es un proceso inflamatorio de la pía aracnoides con proliferación fibroblástica y de colágeno entre las fibras nerviosas y la piamadre, que provoca un cuadro clínico atípico de dolores fulgurantes, parestesias rebeldes y crónicas en los miembros inferiores (casos 19 y 39). Grahame y cols.[10] efectuaron un análisis clínico, anatomopatológico y terapéutico de las aracnoiditis en 26 pacientes.

A nivel raquídeo extradural, se destacan las fibrosis peridurales que se reconocen por el antecedente quirúrgico, especialmente con sangrado profuso, mucho manipuleo radicular y peridural, y en las reintervenciones con amplias laminectomías. La RM con contraste de gadolinio es de utilidad, pero con limitaciones, puesto que, como lo describieran Johnsson y cols.[16] en todas las RM de control posoperatorio, con síntomas o sin ellos, existe cierto grado de fibrosis. Su diagnóstico diferencial con las hernias de disco recidivadas es el mayor desafío (casos 5, 27, 50, 51, 53 y 69) (Fig. 6).

Las discitis suelen sospecharse *a priori* a través del interrogatorio, por algún antecedente de infección, estudio invasivo o cirugía discal. El dolor agudo, la gran rigidez vertebral, la irradiación atípica y los antecedentes nos orientan hacia la indicación del hemograma, el centellogra-ma óseo y/o la RM (casos 25, 41, 44, 62, 63 y 71) (Fig. 7). Sola[37] analizó el diagnóstico, tratamiento y evolución de 49 casos semejantes, y destacó la importancia del diagnóstico precoz para permitir un tratamiento menos agresivo y evitar la progresión de la enfermedad, las deformidades del raquis y el compromiso neurológico.

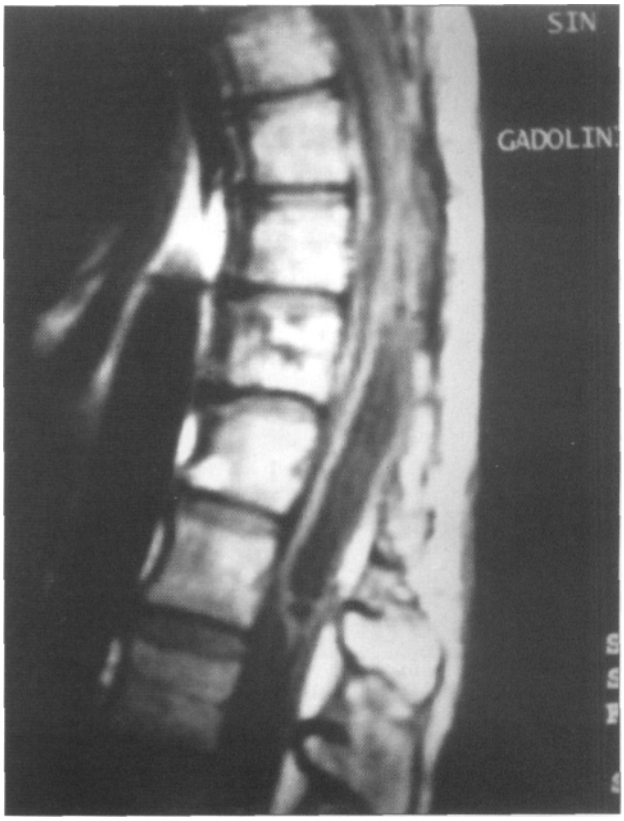

Figura 4. Quiste siringomiélico (caso 56).

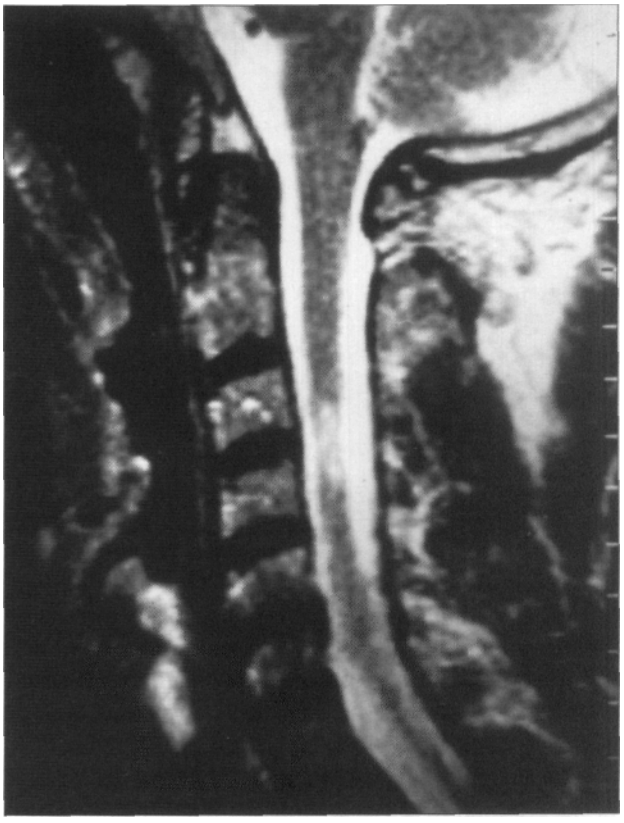

Figura 5. Esclerosis múltiple (caso 55).

Figura 6. Fibrosis peridural (caso 50).

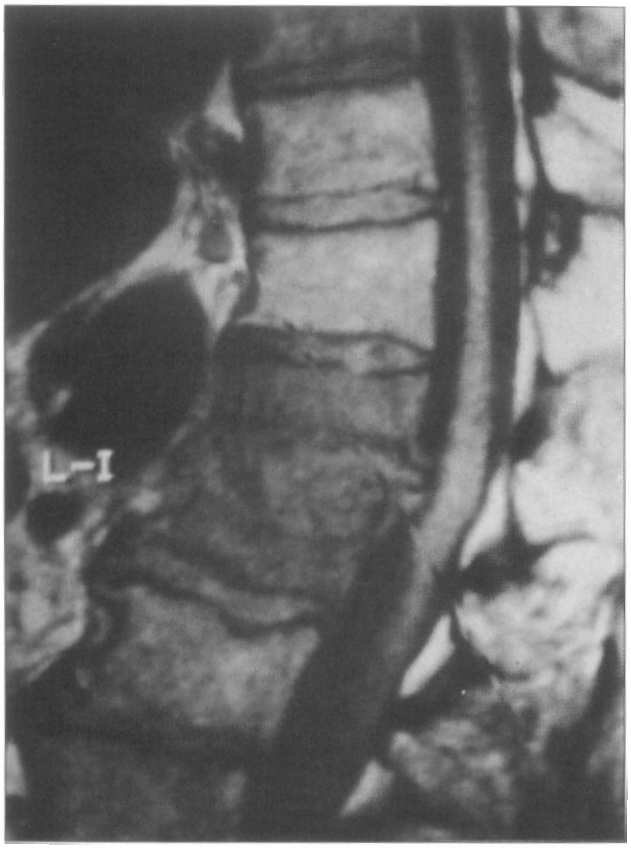

Figura 7. Espondilodiscitis (caso 44).

Un diagnóstico que ofrece dificultades es el quistesinovial epidural, en el que la compresión radicular tiene una manifestación semejante a la de una hernia discal. Se puede sospechar por la agudización en la extensión y sus antecedentes artrósicos, pero en 2 de los 3 casos referidos no se sospecharon hasta la evidencia en la RM (casos 14 y 23) (Fig. 8).

Ortolan y cols.[28] comunicaron un caso similar. Cameron y cols.[3] también informaron un caso a nivel de L4-L5 sobre una columna con artrodesis de L5 S1 llevada a cabo 19 años antes.

Las causas **extrarraquídeas** de ciatalgias o cruralgias también requieren un examen clínico completo para poder diagnosticarlas y, al mismo tiempo, descartar los síndromes seudorradiculares.

En los pacientes con cruralgias atípicas sin componente lumbar, se recomienda palpar la región inguinocrural para descartar hernias crurales (caso 81) o inguinales en su orificio externo (caso 18). Este último paciente consultó con una RM que mostró una discopatía no concordante en L5 S1.

En la región pelviana, debemos tener en cuenta la posibilidad de hallar patologías inflamatorias, hiperplásicas, quísticas o tumorales que se asocian a lumbalgias, ciatalgias o cruralgias atípicas (casos 1, 46, 47, 48, 68 y 77) (Figs. 9 y 10).

Takata y cols.[40] comunicaron un caso de ciatalgia cíclica en relación con una endometriosis en la cavidad pélvica que se diagnosticó 4 años después. La ciática cíclica fue descripta por Head y Welch, en 1962. En los dos casos de ciatalgia y uno de cruralgia cíclica, el diagnóstico de endometriosis se realizó mediante el examen laparascópico (casos 3, 7 y 43).

En los miembros inferiores, la radiculopatía metabólica de los diabéticos, descriptas inicialmente por Bruns, en

Figura 8. Quiste artrosinovial (caso 14).

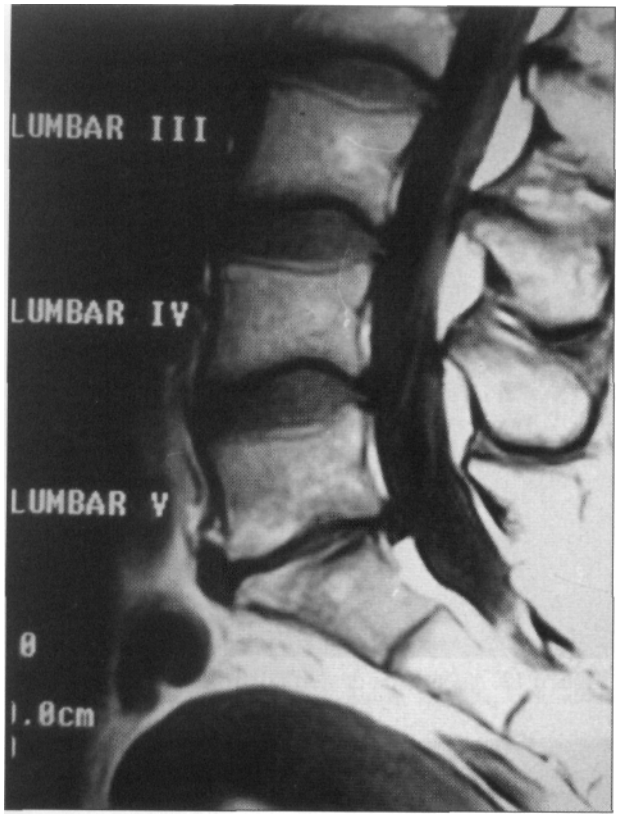

Figura 9. Hiperplasia uterina (caso 68).

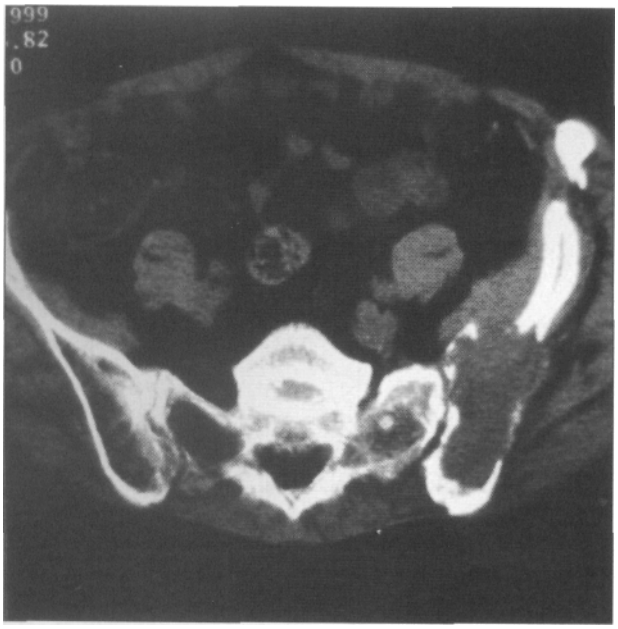

Figura 10. Fibrohistiocitoma maligno (caso 47).

1890 y actualizadas por Garland, en 1953, ha sido uno de los motivos más frecuentes de consultas por cruralgias que obligan al diagnóstico diferencial con las hernias discales lumbares altas, como las analizaran Hsu y cols.[13] en 1990.

La columna libre en pacientes con cruralgias hiperestésicas, urentes, asimétricas en las bilaterales, sin alivio con el reposo, con hipotrofia del cuadríceps, hipo o arreflexia patelar y sin respuesta a los tratamientos habituales, nos orientan rápidamente a la búsqueda de antecedentes diabéticos o a solicitar la glucemia (casos 5, 6, 8, 9, 11, 12, 15, 17, 21, 28, 32, 37, 40, 45, 49, 58, 74 y 89).

Naftulin y cols.[24] comunicaron tres casos de radiculopatía diabética sin hernia discal e hicieron consideraciones en cuanto a las características clínicas y fisiopatológicas; destacaron también el diagnóstico diferencial con las hernias de disco lumbares altas.

Otro caso destacable es el de un joven de 20 años (caso 57) que consultó por cruralgia derecha de 6 meses de evolución, debido a un fíbrosarcoma de mediano grado de malignidad ubicado en la parte inferior del muslo. Bickels y cols.[2] publicaron 32 casos de ciática por tumores de partes blandas en pelvis y miembros inferiores; el dolor fue la referencia más constante para sospechar su presencia. Saal y cols.[35] presentaron 36 casos de atrapamientos de nervios periféricos en el miembro inferior simulando radiculopatías de origen lumbar.

Otro caso es el de una paciente que consultó por ciatalgia aguda, luego de tres semanas de evolución se manifestaron las clásicas lesiones vesiculares del herpes zóster en el recorrido del nervio ciático (caso 82) (Fig. 11 A y B). Helfgott[11] comunicó un caso similar en 1993.

Los dolores seudorradiculares (24 casos) pueden ser referidos por los pacientes como ciatalgias o cruralgias y debemos extremar los cuidados para no interpretarlos como tales.

El examen vascular de rutina puede orientar el diagnóstico de obstrucciones vasculares proximales o distales, en las que el diagnóstico diferencial con las claudicaciones neurogénicas del canal estrecho adquieren relevancia (casos 16, 26, 33 y 66). La palpación de rutina del abdomen puede sorprendernos con la masa pulsátil de un aneurisma (casos 35, 87, 88) (Fig. 12). Dudeney y cols.[6] comunicaron un caso de ciatalgia, por un aneurisma intrapélvico de la arteria ilíaca interna. Es fundamental realizar un ecodoppler y consultar al especialista.

La patología osteoarticular en la cadera adquiere relevancia ante las consultas por coxalgias irradiadas y claudicación en la marcha, en donde la semiología nos permite descartar la patología discal y sospechar un síndrome seudorradicular provocado por una necrosis de la cabeza femoral (casos 13, 31 y 90) o artrosis de la cadera (casos 2, 22, 30 y 75) u otras patologías, como osteoma osteoide (casos 73, 79 y 91), angioma intracortical que presentó una evolución dolorosa de 2 años (caso 70) (Fig. 13), osteocondroma (caso 64), displasias fibrosas (casos 38 y 59).

En tres casos de ciatalgia intensa, con mínimas discopatías en la RM, llamaron la atención los profundos trastornos emocionales que motivaron la consulta psiquiátrica; se diagnosticó severa neurosis, y la ciatalgia

Figura 11 A y B. Herpes zóster (caso 82).

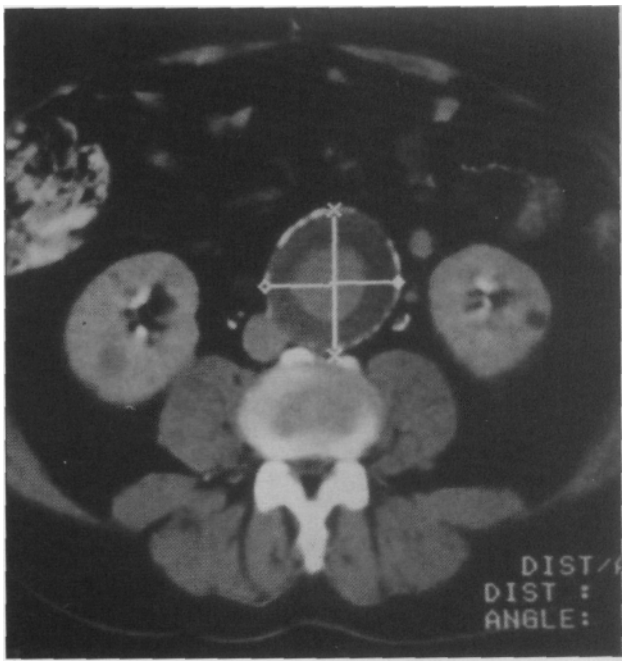

Figura 12. Aneurisma de aorta (caso 35).

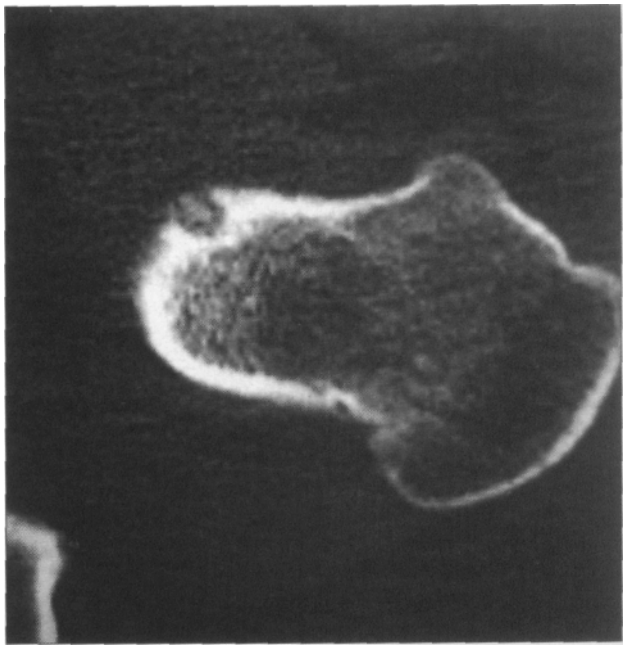

Figura 13. Angioma intracortical de fémur (caso 70).

respondió al tratamiento correspondiente (casos 10, 20 y 36).

Conclusiones

La sintomatología lumbociática o crurálgica en relación con las discopatías lumbares es una de las más frecuentes en la población occidental; no obstante, existen otras patologías que provocan dichos síntomas y constituyen un desafío diagnóstico.

Los dolores seudorradiculares, semejantes en su presentación, simulan ciatalgias o cruralgias, lo que aumenta las dificultades diagnósticas.

El hallazgo de algún antecedente o síntoma atípico con relación al marco teórico de la ciatalgia o cruralgia de origen discal, degenerativo o traumático, nos obliga a considerar los diagnósticos diferenciales; las causas tumorales, metabólicas y neurológicas son las más frecuentes.

La RM es uno de los exámenes complementarios más utilizados, y el contraste logrado en las imágenes con gadolinio incrementa su eficacia diagnóstica. Pero debemos destacar también que, en un porcentaje significativo de casos, se detectan imágenes de discopatías asintomáticas.

Los estudios neurofisiológicos ocupan un lugar importante en las patologías metabólicas y neuropáticas.

Las etiologías no se limitan a la región raquídea, pueden tener una localización abdominal, pelviana o en los miembros inferiores.

El diagnóstico etiológico de las ciatalgias y cruralgias de causa no habitual y las seudorradiculalgias depende, en gran medida, de una detallada anamnesis y un minucioso examen físico que orientarán los estudios complementarios para un correcto diagnóstico.

Referencias bibliográficas

1. **Baker, KJ, y Hanson, GW:** Cyst of the ligamentum flavum. *Spine,* 19 (9): 1092-1094, 1994.
2. **Bickels, J; Kahanovitz, N; Rubert, CK; Henshaw, RM; Moss, DP; Meller, I, y Malawer, MM:** Extraspinal bone and soft- tissue tumors as a cause of sciatica. *Spine,* 24 (15): 1611-1616, 1999.
3. **Cameron, SE, y Hanscom, DA:** Rapid development of a spinal synovial cyst. A case report. *Spine,* 17(12): 1528-1530. 1992.
4. **Cotugno, DFA:** *De Ischiade Nervosa Commentarius.* Napóles: Fratres Simonios; 1764.
5. **Deathe, AB:** Hematomametra as a cause of lumbar radiculopathy. A case report. *Spine,* 18(13): 1920-1921, 1993.
6. **Dudeney, S; O'Farrell, D; Bouchier-Hayes, D, y Byrne, J:** Extraspinal causes of sciatica. A case report. *Spine,* 23 (4): 494-496, 1998.
7. **Enneking,WF, y Gearen, PF:** Fibrous dysplasia of the femoral neck. *J Bone Jt Surg (Am),* 68(9): 1415-1422, 1986.
8. **Finkelstein, SD; Sayegh, R; Watson, P, y Knuckey,** N: Juxta-facet cysts. Report of two cases and review of clinicopathologic features. *Spine,* 18 (6): 779-782, 1993.
9. **Gertzbein, SD; Hallopeter, M; Bertini, JE, y Murdock, HD:** An unusual cause of lumbar discitis. *Spine,* 23 (6): 734-736, 1998.
10. **Grahame, R; Clark, B; Watson, M, y Polkey, C:** Toward a rational therapeutic strategy for arachnoiditis. *Spine,* 16 (2): 172-175, 1991.
11. **Helfgott, SM; Picard, DA, y Sandberg Cook, J:** Herpes zoster radiculopathy. *Spine,* 18 (16): 2523-2524, 1993.
12. **Hidalgo-Ovejero, AM; García-Mata, S; Martínez-Grande, M; Maravi-Petri, E, e Izco-Cabezón, T:** L5 root compression caused by degenerative spinal stenosis of the L1 - L2 and L2 - L3 spaces. *Spine,* 23 (17): 1891-1894, 1998.
13. **Hsu, K; Zucherman, J; Shea, W; Kaiser, J; White, A; Schofferman, J, y Amelon C:** High lumbar disc degeneration. Incidence and etiology. *Spine,* 15 (7): 679-682, 1990.
14. **Ito, T; Homma, T, y Uchiyama, S:** Sciatica caused by cervical and thoracic spinal cord compression. *Spine,* 24 (12): 1265-1267, 1999.
15. **Jiya, TU; Van Royen, B; Sugihara, S; Van Diest, P; Manoliu, RA, y Wuisman, PI:** Lumbar intervertebral disc involvement in chronic lymphocytic leukemia. A case report. *Spine,* 23 (17): 1895-1899, 1998.
16. **Jonsson, B, y Stromqvist, B:** Clinical characteristics of recurrent sciatica after lumbar discectomy. *Spine,* 21(4): 500-505, 1996.
17. **Kelso, TB; Ferrari, CJ, y Frassica, FJ:** Sciatica caused by a neurilemoma of the intrapelvic portion of the sciatic nerve. A case report. *J Bone Jt Surg (Am), 15* (4): 603-605, 1993.
18. **King, JC, y Nicholas, C:** Gouty arthropathy of the lumbar spine. A case report and review of the literature. *Spine,* 22 (19): 2309-2312, 1997.
19. **Koes, BW; Assendelft, JJ; Van der Heijden, GJM, y Bouter, LM:** Spinal manipulation for low back pain. An update systematic review of randomized clinical trials. *Spine,* 21 (24): 2860-2873, 1996.
20. **London, N, y Sefton, G:** Hematocolpos. An unusual cause of sciatica in an adolescent girl. *Spine,* 21 (11): 1381-1382, 1996.
21. **Main, C, y Waddell, G:** Spine update. Behavioral responses to examination. A reappraisal of the interpretation of "nonorganic signs". *Spine,* 23 (21): 2367-2371, 1998.
22. **Miller, A; Stedman, G; Beisaw, N, y Gross PT:** Sciatica caused by an avulsion fracture of the ischial tuberosity. A case report. *J Bone Jt Surg (Am),* 69 (1): 143-145, 1987.
23. **Mixter, WJ, y Barr, JS:** Rupture of the intervertebral disc with involvement of the spinal canal. *N Engl J Med,* 211:210-221, 1934.
24. **Naftulin, S; Fast, A, y Thomas, M:** Diabetic lumbar radiculopathy: Sciatica without disc herniation. *Spine,* 18 (16): 2419-2422, 1993.
25. **Okada. K; Hoshi, N; Kawamura, K; Sato, K, y Yamamoto, M:** Membranocystic lesion in lumbar yellow ligament. *Spine,* 24 (11): 1147-1150, 1999.
26. **Ortolan, E:** Síndromes radiculares y tumores primitivos intrarraquídeos. *Bol Trab Soc Arg Ortop Traumata!,* 50 (4): 351-367 (COM), 1985.
27. **Ortolan, E; Sola, C; Gruenberg, M, y Carballo Vázquez, F:** Giant sacral schwannoma. A case report. *Spine,* 21 (4): 522-526, 1996.
28. **Ortolan, E; Sola, C; Gruenberg, M, y Monayer, JL:** Quiste sinovial intrarraquídeo. Presentación de un caso y revisión de la literatura. *Rev AsocArg Ortop Traumatol,* 56 (1): 131-133, 1991.
29. **Ortolan, E; Sola, C; Gruenberg, M, y Noel, M:** Condroma extraesquelético intracanal de columna lumbar. Presentación de un caso. *Rev Asoc Arg Ortop Traumatol,* 57 (2): 235-237, 1992.
30. **Ozerbil, OM; Ural, O; Topatan, HI, y Erongun, U:** Lumbar spinal root compression caused by Brucella granuloma. *Spine,* 23 (4): 491-493, 1998.
31. **Padoleccia, R; Acerbi, G; Puglioli, M; Collavoli, PL; Ravelli, V, y Caciagli, P:** Epidural spinal cavernous hemangioma. *Spine,* 23 (10): 1136-1140, 1998
32. **Parisien, RC, y Ball, P:** Historical perspective. William Jason Mixter (1880-1958). Ushering in the "Dynasty of the Disc". *Spine,* 23 (21): 2363-2366, 1998.
33. **Prusick, VR; Herkowitz, HN; Davidson, D; Stambough, J, y Rothman, R:** Sciatica from a sciatic neurilemoma. A case report and review of the literature. *J Bone Jt Surg (Am),* 68 (9): 1456-1457, 1986.
34. **Rohde, V; Meyer, B; Schaller, C, y Hassler, W:** Spondylodiscitis after lumbar discectomy. Incidence and a proposal for prophylaxis. *Spine,* 23 (5): 615-620, 1998.
35. **Saal, JA; Dillingham, M; Gamburd, RS, y Fanton, G:** The pseudoradicular syndrome. Lower extremity peripheral nerve entrapment masquerading as lumbar radiculopathy. *Spine,* 13 (8): 926-930, 1988.
36. **Servant, CT:** An unusual cause of sciatica. A case report. *Spine,* 23 (19): 2134-2136, 1998.
37. **Sola, C:** Infecciones en columna vertebral. *Rev Asoc Arg Ortop Traumatol,* 59 (4): 375-385, 1994.
38. **Stambough, J; Reid, J; Ross, M; Simeone, F, y Booth, R:** Isolated intradural metastasis simulating lumbar disc disease. *Spine,* 16 (5): 581-583, 1991.

39. **Supik, L, y Broom, MJ:** Sciatic tension signs and lumbar disc herniation. *Spine*. 19 (9): 1066-1069, 1994.
40. **Takata. K, y Takahashi, K:** Cyclic sciatica. A case report. *Spine*, 19 (1): 89-90, 1994.
41. **Vandertop, WP, y Bosma, NJ:** The piriformis syndrome. A case report. *J Bone Jt Surg (Am)*, 73(7): 1095-1096, 1991.
42. **Vroomen, PCA; Krom, CT, y Knottnerus, JA:** Consistency of history taking and physical examination in patients with suspected lumbar nerve root involvement. *Spine, 25(1):* 91-97, 2000.
43. **Watanabe, N; Ogura, T; Kimori, K; Hase, H, e Hirasawa, Y:** Epidural hematoma of the lumbar spine simulating extruded lumbar disk herniation: Clinical, discographic, and enhanced magnetic resonance imaging features. A case report. *Spine*, 22 (1): 105-109, 1997.