

Lesión del complejo bíceps-labral. Diagnóstico y tratamiento artroscópico

JUAN F. ALCACER

Sanatorio Mapaci, Rosario, Provincia de Santa Fe.

RESUMEN: A partir del conocimiento profundo de esta área del labrum y de comprender su importancia funcional como anclaje de la porción larga del tendón del bíceps, se describen maniobras semiológicas específicas que, junto con la resonancia magnética y la artroscopia, permiten llegar a un diagnóstico de certeza. Todos nuestros pacientes fueron estudiados mediante 4 maniobras semiológicas preoperatorias: test de Speed, test del brazo cruzado de O'Brien, test de recolocación de Jobe y dolor a la presión sobre la corredera bicapital, además de la resonancia magnética. Entre febrero de 1998 y diciembre de 2000, se realizaron 267 artroscopias de hombro, y se diagnosticaron 16 casos de lesión del labrum. Once pacientes eran de sexo masculino y 5, de sexo femenino, con un promedio de edad de 28 años (rango: 17-52 años). Entre los pacientes, hallamos: subtipo I (2 casos; 12,5%), subtipo II (11 casos; 68,75%), subtipo III (2 casos; 12,5%) y subtipo IV (1 caso; 6,25%). Todos fueron resueltos por vía artroscópica y, según los subtipos, se practicó debridamiento o anclaje con arpones. El objetivo de este trabajo es jerarquizar la importancia de los tests preoperatorios por examen físico para obtener los mejores resultados con procedimientos artroscópicos.

PALABRAS CLAVE: Hombro, Lesión SLAP. Artroscopia.

BICEPS-LABRUM COMPLEX LESIONS. ARTHROSCOPIC DIAGNOSIS AND TREATMENT

ABSTRACT: Based on thorough understanding of the superior labral area and its functional importance as an anchor for the insertion of the long head of the

biceps tendon on the glenoid rim, specific semiologic manouvers are described. These manouvers together with magnetic resonance imaging and arthroscopy, help to reach a diagnosis. Patients were evaluated using 4 preoperative semiologic manouvers: the Speed's test, O'Brien's cross arm test, Jobe's relocation test, groove tenderness plus magnetic resonance. From February 1998 to December 2000, we performed 267 shoulder arthroscopic procedures, and we diagnosed a SLAP lesion in 16 patients. Eleven were males, five females; average age was 28 years (range 17 to 52 years). Among all the patients we found: sub-type I (2 cases, 12.5%), subtype II (11 cases, 68.75%), subtype III (2 cases, 12.5%), and subtype IV (1 case, 6.25%). All were treated with arthroscopy and depending on to the subtypes, with debridement or suture anchors. The objective of this paper is to give importance to the pre-operative test, to obtain better results in arthroscopic treatment.

KEY WORDS: Shoulder. SLAP lesion. Arthroscopy.

La indemnidad de esta área del labro es de trascendental importancia para el funcionamiento y la estabilidad de la articulación glenohumeral. Esta patología ha comenzado a ser reconocida, con mayor certeza, por el avance de las técnicas artroscópicas, y tiene íntima relación en la producción de dolor e inestabilidad¹⁻³

Fue descrita, por primera vez, por Andrews y cols., en 1985, en un grupo de 73 lanzadores; y postularon como mecanismo de producción la tracción del labrum de la inserción de la porción larga del bíceps, durante la fase de desaceleración del lanzamiento. En 1990, Snyder reconoció un tipo similar de lesión que envolvía la región anterior y posterior de la inserción del tendón del bíceps en el labrum y la denominó SLAP (*Superior-Labrum-Anterior-Posterior*). Además, describió una clasificación para el estudio y el tratamiento de la lesión dividiéndola en 4 subtipos.⁸

Recibido el 27-4-2001. Aceptado luego de la evaluación el 27-9-2001.

Correspondencia:

Df. JUAN F. ALCACER
Bv. Oroño 1458
(2000) Rosario, Santa Fe
Argentina
E-mail: jfalcacer@ciudad.com.ar

El objetivo de este trabajo es jerarquizar la importancia de los tests preoperatorios por examen físico para obtener los mejores resultados mediante procedimientos artroscópicos.

Materiales y métodos

Esta lesión es relativamente poco común (6%). Los pacientes refieren síntomas vagos y manifiestan dolor, pérdida de fuerza y sensación de inestabilidad. Estos síntomas suelen ser confusos y remedar lesiones del manguito rotador o inestabilidades multidireccionales.^{5,8}

El mecanismo de la lesión es por caídas con compresión de la cabeza humeral en la glena (31 %), por tracción del tendón del bíceps (26%) o también por episodios de luxación o subluxación. Los deportistas que practican deportes de lanzamiento son los más propensos a sufrir esta lesión.

Entre febrero de 1998 y diciembre de 2000, se realizaron 267 artroscopias de hombro, y se diagnosticaron 16 casos de lesión de SLAP. De estos 16 pacientes, 11 eran hombres y 5, mujeres. El promedio de edad era de 28 años (rango de 17 a 52 años).

Todos los pacientes fueron evaluados clínicamente mediante un examen físico sistemático y protocolizado. Se utilizó, el test de Speed, que consiste en la elevación del miembro superior afectado en forma activa, en extensión completa, en supinación máxima tratando de vencer la resistencia ejercida por el examinador; la maniobra se considera positiva si el paciente refiere dolor sobre la región anterior del hombro. El test de O'Brien o del brazo cruzado que consiste en realizar flexión del codo en 90° y llevar el miembro en aducción de 15° sobre el tórax del paciente; si el paciente refiere dolor o sensación de pseudobloqueo articular al rotar la mano en pronación, se considera que la maniobra es positiva. La evaluación debe ser cuidadosa para diferenciarla de posible patología en la articulación acromioclavicular (dolor sin pseudobloqueos).

El test de aprensión-recolocación de Jobe es una maniobra combinada, el paciente puede ser evaluado en decúbito dorsal o sentado, se lleva el miembro en abducción de 90° y rotación externa máxima, si hay lesión del complejo bíceps-labral, el paciente manifiesta dolor y posible sensación de inestabilidad, situación que se revierte cuando se le imprime una fuerza en sentido anteroposterior (signo de recolocación de Jobe).

Por último, el dolor sobre la corredera bicipital a la palpación sobre el tendón bicipital (test de D'Anquin) en los movimientos de pronosupinación, nos conduce a pensar en una lesión del complejo labral superior.

Los estudios complementarios fueron radiografía en rotación externa e interna, incidencia de salida (*outlet-view*) y resonancia magnética. Dos pacientes fueron estudiados con artroresonancia nuclear magnética con gadolinio.

Todos los pacientes operados presentaron signos clínicos típicos de la lesión de SLAP (seudobloqueos, sensación de inestabilidad y dolor). El signo de Speed fue positivo en 7 pacientes; el signo de O'Brien fue positivo en 2 pacientes, y el signo de aprensión negativizado con la recolocación de Jobe fue positivo en 4 pacientes.

Las lesiones asociadas fueron rupturas parciales del tendón del supraespinoso (3 pacientes; 18,5%), rupturas completas (1 paciente; 6,25%); inestabilidad anterior (2 pacientes; 12,5%)

con lesión de Hill-Sachs y lesión de Bankart (1 paciente; 6,25%) y manifestaciones de artrosis acromioclavicular (2 pacientes; 12,5%).

Clasificación

En 1990, Snyder y cols.⁸ describieron esta clasificación para el diagnóstico y el tratamiento artroscópico de la lesión SLAP; subdividieron la ruptura en cuatro grados (Fig.):

Tipo I: El labrum presenta un proceso de degeneración con un tendón bicipital normal, sin ruptura.

Tipo II: Hay degeneración del labrum y, además, se visualiza un desprendimiento labral, que puede ser anterior a la inserción del tendón, posterior a éste o mixto, es decir, anteroposterior.

Tipo III: El labrum superior se halla desprendido e interpuesto en la articulación, como una ruptura en asa de balde meniscal.

Tipo IV: Igual que el anterior, pero además, hay lesión en la inserción de la raíz del tendón bicipital.

Entre nuestros casos y según la clasificación de Snyder, tuvimos la siguiente casuística:

Subtipo I:	2 casos (12,5%)
Subtipo II:	11 casos (68,75%)
Subtipo III:	2 casos (12,5%)
Subtipo IV:	1 caso (6,25%)

Todos los casos fueron diagnosticados por medio de un examen físico protocolizado, tratados por vía artroscópica y, según los subtipos, se les realizó debridamiento o cruentado más anclaje con arpones reinsertando el labrum desprendido.

Técnica quirúrgica

Los procedimientos artroscópicos se practicaron en decúbito lateral con abducción de 45° y antepulsión de 10°-15°, con una tracción de 5 kg. De los 16 casos, 11 fueron con bloqueo interesclerótico y los 5 restantes, con anestesia general.

En los 2 pacientes con lesión subtipo I, se procedió a realizar un debridamiento de la zona afectada con *shaver*^{4,6,7}. En los 11 casos de lesión subtipo II, la reparación se realizó con debridamiento de la zona, cruentado glenoideo correspondiente a la zona de desprendimiento con fresa motorizada y anclaje por medio de arpones con suturas. En un caso, fue necesario colocar 3 arpones por la extensión de la lesión y, en los 2 casos restantes, 2 anclas fueron suficientes.

En los 2 casos de lesión subtipo III, sólo fue necesario resecar la desinserción interpuesta intrarticular en asa de balde, y se constató la estabilidad del resto del labrum.

Sólo hubo un caso de lesión subtipo IV, en el que se realizó debridamiento y anclaje con 2 arpones.

Los pacientes con lesión subtipo I y subtipo III (consideradas estables) comenzaron la rehabilitación a los 10 días del posoperatorio; se permitió realizar movimientos pendulares de Codman y flexo-extensión de codo a las 72 horas. Todos los pacientes salieron del quirófano con cabestrillo tipo Vietnam.

En los casos subtipo II (consideradas inestables), en los que fue necesario el anclaje del complejo bíceps-labral desprendido, la rehabilitación comenzó a las 4 semanas, con movimientos pendulares a la semana y movilización pasiva asistida por kine-

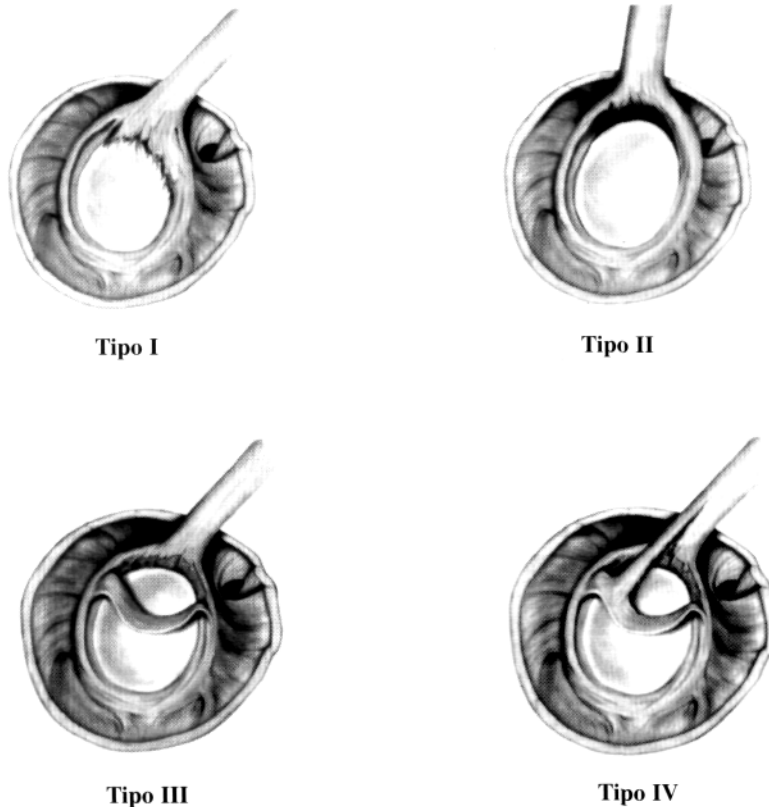


Figura. Clasificación de la lesión SLAP.

siólogos a las 4 semanas. Los ejercicios de fortalecimiento con poleas y bandas elásticas se iniciaron a partir del segundo mes. Estos pacientes comentaron con actividades deportivas a partir del cuarto mes de posoperatorio.

Los resultados fueron evaluados según los criterios descritos por Neer, se contempló el dolor, la función, la estabilidad articular y la movilidad activa.

Resultados

Los 16 pacientes evolucionaron satisfactoriamente, las maniobras semiológicas preoperatorias se negativizaron en todos los casos al cabo de 4 meses en promedio, con test de aprensión (negativo) y sin limitaciones en el rango de movilidad total en el posoperatorio.

Todos los pacientes con lesión subtipo II practicaban deportes de contacto (rugby, fútbol, hockey).

De los 16 casos, sólo uno con lesión subtipo II tuvo limitaciones en la movilidad activa de flexión anterior y en la abducción. Este paciente presentó un cuadro de capsulitis adhesiva posoperatoria. Cabe destacar que el paciente tenía antecedentes de diabetes. A los 2 meses de posoperatorio, fue sometido a una artroscopia de liberación seguida de movilización bajo anestesia. Evolucionó favorablemente, aunque debió realizar un extenso protocolo de rehabilitación, y quedó con una limitación en los

últimos 20° de flexión anterior y en los 15° finales de abducción máxima. No presentó signos de inestabilidad.

Sólo un paciente refirió 1 episodio de subluxación por una caída jugando hockey (tipo II) sin ningún problema posterior.

El resultado funcional final fue excelente en 15 de los 16 pacientes operados.

El retorno a las actividades deportivas y laborales sin dolor ni sensación de inestabilidad, además del aspecto estético, redundó en la satisfacción de los pacientes (Tabla).

Discusión

La lesión SLAP es una entidad poco frecuente (6%). Fue estudiada por Snyder, quien describió una clasificación para su estudio y tratamiento en 4 subtipos.

Esta lesión se confunde fácilmente con cuadros de tendinitis bicipitales, lesiones del manguito rotador o inestabilidades multidireccionales.^{3,5,7,8} El dolor, los seudobloques y la pérdida de fuerza nos deben hacer pensar en patología intrarticular.

Habitualmente afecta a pacientes jóvenes, deportistas de lanzamiento o pacientes que han sufrido microtraumatismos a repetición o que realizan actividades con la mano por encima de la cabeza.⁸

Tabla. Resultados (según la puntuación de Charles Neer)

Categoría	Grado	Nº de pacientes
Función		
Normal sin limitaciones	Excelente	15
Limitación leve con el brazo sobre la cabeza	Bueno	0
Limitación moderada con el deporte	Regular	1
Imposibilidad de practicar deporte	Pobre	0
Dolor		
Ninguno	Excelente	14
Leve	Bueno	2
Moderado	Regular	0
Marcado	Pobre	0
Estabilidad		
Normal sin aprensión	Excelente	15
Aprensión sin subluxación	Bueno	0
Subluxación	Regular	1
Luxación	Pobre	0
Elevación activa		
Mayor a 150°	Excelente	15
120°-150°	Bueno	0
90°-120°	Regular	1
0°-90°	Pobre	0

En general, el comienzo de los síntomas es insidioso y como consecuencia de actividades que ejercen tracción de la inserción bicipital (esquí acuático), aunque el mecanismo de compresión es el más frecuente, en pacientes con antecedentes traumáticos, como caídas con el brazo en extensión máxima, que comprometería la inserción del complejo bíceps-labral.

La semiología es de fundamental importancia, ya que la lesión es de difícil diagnóstico aun con resonancia magnética convencional (especificidad 80%). Las nuevas técnicas, como la artroresonancia nuclear magnética con inyección de gadolinio intrarticular son muy útiles para el diagnóstico presuntivo.

Los dos pilares básicos para entender y solucionar esta enfermedad son la semiología para el diagnóstico y la evaluación preoperatoria, y la artroscopia para la evaluación bajo visión directa y la posible reparación en forma anatómica de la lesión SLAP.

En los subtipos I y III (lesiones estables), se realizó debridamiento con *shaver*, mientras que, en los subtipos II y IV (lesiones inestables), la reparación se realizó con anclajes con suturas incorporadas.

Conclusión

Las lesiones del complejo bíceps-labral, o lesión de SLAP, son relativamente infrecuentes; no obstante, con las nuevas técnicas de resonancia magnética con gadolinio inyectado en forma intrarticular, y el conocimiento y el estudio de la patología por medio de maniobras específicas (dolor en corredera bicipital, test de Speed, test de O'Brien y test de aprensión-recolocación de Jobe) han permitido el diagnóstico y el tratamiento artroscópico con procedimientos seguros y confiables, y de esta manera, la reparación anatómica de la lesión bajo visión directa.

Referencias bibliográficas

1. **Andrews, JR; Carson, WG, y Me Leod, WD:** Glenoid labrum tears related to the long head of the biceps. *Am J Sports Med*, 13 (5): 33 1985.
2. **Ayerza, M; Ayerza, I, y Muñscolo, DL:** Lesión del labrum superior del hombro (SLAP): Consideraciones clínicas y terapéuticas. *Rev Arg Artrosc*, 7(1): 4-10, 2000.
3. **Burkhart, SS, y Fox, DL:** Arthroscopic repair of a type IV SLAP lesion- the red-on-white lesion as a component of anterior instability. *Arthroscopy*, 9 (5): 488-492, 1993.

4. **Kibler, WB:** Specificity and sensitivity of the anterior slide test in the throwings athletes with superior glenoid labral tears. *Arthroscopy*, I 1 (3): 296-300, 1995.
5. **O'Brien, SJ; Neves, MC; Arnoczky, SP,** y cols.: The anatomy and histology of the inferior glenohumeral ligament complex of the shoulder. *Am J Sports Med.* 18 (5): 449-456, 1990.
6. **Pappas, AM; Goss, TP, y Kleinman, PK:** Symptomatic shoulder instability due to lesions of the glenoid labrum. *Am J Sports Med.* II (5): 279-288, 1983.
7. **Savoie, FH, y Field, LD:** Arthroscopic suture repair of superior labral detachment lesions of the shoulder. *Am J Sports Med,* 21 (6): 783-790, 1993.
8. **Snyder, SJ:** *Shoulder arthroscopy.* Nueva York: Mc Graw-Hill; 1994.