

# Osteonecrosis de rodilla, ¿una urgencia ortopédica?

MIGUEL A. RAIJMAN

*Centro de Traumatología y Ortopedia Centenario, Buenos Aires*

## RESUMEN

**Introducción:** Evaluar la urgencia en el diagnóstico temprano de la osteonecrosis de rodilla, su reconocimiento y rápida resolución, para evitar la evolución natural de la enfermedad y lograr el alivio de sus síntomas.

Tipo de estudio: estudio retrospectivo evaluado durante 12 años.

**Materiales y métodos:** Se estudió el comportamiento de la osteonecrosis de rodilla en 123 pacientes durante 12 años de observación y tratamiento.

**Resultados:** Se comprueba la rápida resolución de los síntomas en un porcentaje altamente significativo, la escasa progresión de los cambios óseos y la involución de la enfermedad.

**Conclusiones:** La descompresión ósea, acompañada por un diagnóstico temprano, hace de esta enfermedad una emergencia ortopédica que deberá tratarse en forma urgente para evitar posteriores complicaciones.

**PALABRAS CLAVE:** Osteonecrosis de rodilla. Diagnóstico precoz. Descompresión ósea.

**KNEE OSTEONECROSIS, AN ORTHOPEDIC EMERGENCY?**

## ABSTRACT

**Background:** The purpose of this study was to evaluate the early treatment of knee osteonecrosis, its diagnosis and prompt resolution, to prevent the natural evolution of the disease and the relief of the symptoms.

**Methods:** We evaluated 123 cases along 12 years of treatment and follow up.

**Results:** The rapid relief of symptoms was noted in a highly significant number of cases, as well as low progression of bony changes and involution of the disease.

**Conclusions:** Knee osteonecrosis is an emergency that should be diagnosed early and treated with core decompression to avoid late complications.

**KEY WORDS:** Knee osteonecrosis. Early diagnosis. Core decompression.

---

La enfermedad de Ahlback,<sup>1</sup> descrita en 1968 y largamente estudiada por diversos autores, responde a diversos factores de producción, que incluyen la ingesta de corticoides,<sup>4</sup> factores desconocidos y otros relacionados con prácticas quirúrgicas actuales.<sup>7,11</sup>

Una vez aparecida la imagen radiológica de la enfermedad y mediante una minuciosa anamnesis se comprueba que el episodio de dolor repentino, violento<sup>9,10,14</sup> y precisado por el paciente en el momento que ocurría la lesión, no fue diagnosticado a tiempo y permitió la evolución natural de la enfermedad.

Si se valoran los síntomas y se examina con atención el relato, existe la sospecha de osteonecrosis. Por lo tanto, se presenta la posibilidad de evitarle al paciente el dolor y el continuo deterioro de una articulación que sufre hipertensión ósea y que deberá ser descomprimida.

Las radiografías practicadas en este primer período son normales y la sospecha de hipertensión ósea<sup>17</sup> se demuestra mediante un centellograma que evidencia la hipercaptación del tecnecio 99, tanto en el estudio regular como en el SPECT. La resonancia magnética (RM) puede ser negativa o confundirse con una contusión ósea<sup>12</sup> (Fig. 1).

Los primeros cambios óseos se verán uno a tres meses después del comienzo de los síntomas, cuando se distingue una imagen radiolúcida en el cóndilo femoral interno en la región subcondral.<sup>5</sup>

---

Recibido el 23-6-2005. Aceptado luego de la evaluación el 9-4-2006.

Correspondencia:

Dr. MIGUEL A. RAIJMAN  
Larrea 1106 2° "E"  
(1117) - Buenos Aires  
mraij@intramed.net.ar

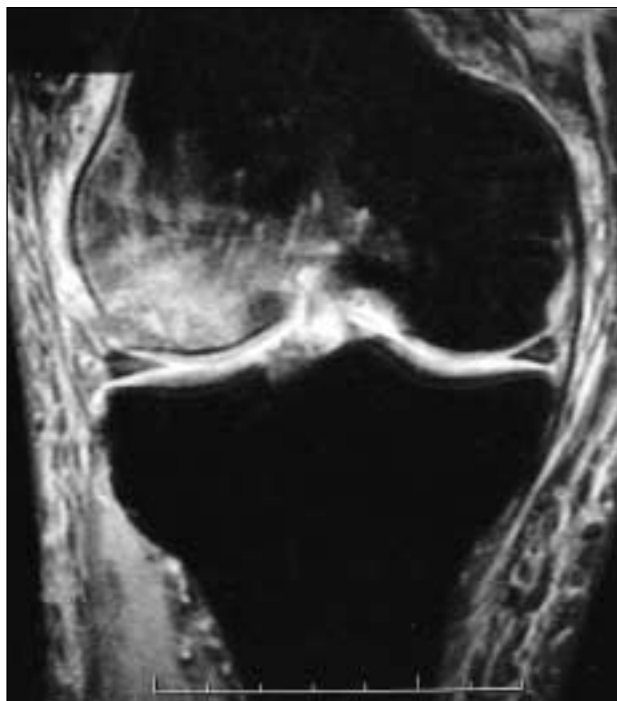

Figura 1. Osteonecrosis del cóndilo femoral interno.

## Materiales y métodos

Este estudio retrospectivo observacional describe los resultados de la descompresión ósea en 123 pacientes de ambos sexos, mayores de 60 años, asistidos en el consultorio privado situado en la Ciudad Autónoma de Buenos Aires, entre 1990 y 2003 (total de 12 años).

En este trabajo se informan sólo los casos de osteonecrosis de rodilla en su estadio inicial; se excluyeron los casos de diagnóstico tardío. Para la evaluación de los pacientes se siguieron los criterios de inclusión y exclusión que se detallan en las tablas 1 y 2.

La osteonecrosis de rodilla se estudia en este trabajo en su estadio inicial excluyéndose los casos de diagnóstico tardío, lue-

Tabla 1. Criterios de inclusión

1	Mayor de 60 años
2	Rodilla sana sin compromiso anterior
3	Sin historia reciente de trauma
4	Comienzo insidioso y característico
5	Radiología negativa
6	Sin tratamiento previo
7	Centellograma positivo
8	RM positiva, en ocasiones negativa
9	Sin otras alteraciones en la RM (roturas meniscales, etc.)
10	Zona epifisaria de tibia o cóndilos femorales

go de haber elaborado un protocolo de diagnóstico temprano (Tabla 3).

Los pacientes con sospecha fundada de osteonecrosis fueron derivados a un investigador central y, una vez confirmado el diagnóstico, fueron tratados dentro de las 72 horas de producido el fenómeno isquémico.

En nuestra experiencia, la forma de comienzo puede observarse de diversas maneras: dolor en el compartimiento interno, hemartrosis, imposibilidad de apoyar el miembro afectado, bloqueo articular, hidrartrosis y, en general, dolor sordido que no permite la deambulación (Tabla 4).

Los antiinflamatorios esteroides y no esteroides pueden ayudar a aliviar el dolor, pero en ocasiones una calza de yeso puede ser eficaz para ese fin. La descarga del miembro afectado y el hielo local son pasos previos a la solución quirúrgica.

Otras complicaciones, como la trombosis venosa profunda, se ven a menudo en los pacientes en quienes se retrasó el tratamiento descompresivo y son aún más frecuentes en los pacientes sometidos a tratamiento quimésico (Tabla 5).

Con esta técnica se encontraron complicaciones en el 31,7% (39 pacientes) de los pacientes intervenidos. El 68,3% (84 pacientes) evolucionó sin problemas luego de la descompresión.

## Técnica quirúrgica

Mediante anestesia local y apoyo narcoléptico, se procede bajo control radioscópico a la descompresión ósea con aguja de Jamshidi; deben retirarse tres tacos de 1,5 cm de largo tomados en distintas direcciones: anterior, posterior y medio. En nuestra experiencia, este simple procedimiento es suficiente para aliviar al paciente. En todos los casos se envían las muestras a anatomía patológica para su estudio.

## Anatomía patológica

En las muestras remitidas se observaron fragmentos de tejido óseo con cambios degenerativos y áreas de hemorragia reciente en los espacios medulares adyacentes (Fig. 2).

Estos hallazgos son histológicamente compatibles con la etapa más temprana de osteonecrosis.

Fragmentos de tejido óseo necrótico y, adyacente a él, presencia de tejido de granulación; cambios reparativos con neoformación ósea; actividad osteoblástica y presencia de colágeno denso acompañan una fase más tardía de este proceso (Fig. 3).

Tabla 2. Criterios de exclusión

1	Cirugía previa de rodilla
2	Radiología con lesión ya instalada
3	Lesiones meniscales o ligamentarias demostrables en la RM
4	Pacientes que habían recibido tratamiento quimésico por esta lesión

**Tabla 3.** Anamnesis

<b>Identificación</b>
Sexo
Edad
Rodilla sana
Parámetros clínicos
Fenómenos traumáticos
Patología venosa periférica
Localización
Gammagrafía ósea positiva
Radiografía negativa
RM positiva/negativa

### Resultados

El 87,8 de los pacientes presentaron la afección en la parte interna de la rodilla (cóndilo femoral y meseta tibial interna).

Tras la descompresión, 68,3% de los pacientes no tuvieron ninguna complicación.

Los pacientes tratados con descompresión ósea luego de su diagnóstico de acuerdo con los parámetros acordados experimentaron alivio del dolor dentro de las 24 horas (Tabla 6).

Luego de las primeras 12 horas de mayor analgesia, 76% de los pacientes intervenidos manifestaron alivio de los síntomas.

La disminución del uso de calmantes y medicación antiinflamatoria fue francamente significativa; las primeras 12 horas fueron el período de mayor analgesia.

La deambulaci3n con muletas con apoyo parcial y la estimulaci3n de la movilidad activa sin apoyo son las bases del tratamiento posterior a la descompresión para es-

**Tabla 4.** Formas de comienzo

Síntomas	Porcentaje
Hemartrosis	2
Hidartrosis	58
No deambula	76
Repentino	98
El 100% de los pacientes record3 el episodio	

te período, además de la aplicaci3n de hielo local y el reposo relativo.

El tratamiento quínésico se posterga para estadios más avanzados y sólo se utiliza en los pacientes aprensivos a fin de estimular la movilidad pasiva.

El sorprendente alivio de los síntomas nos estimuló a descomprimir con mayor frecuencia, ya que es un gesto quirúrgico con baja morbilidad y buena tolerancia.

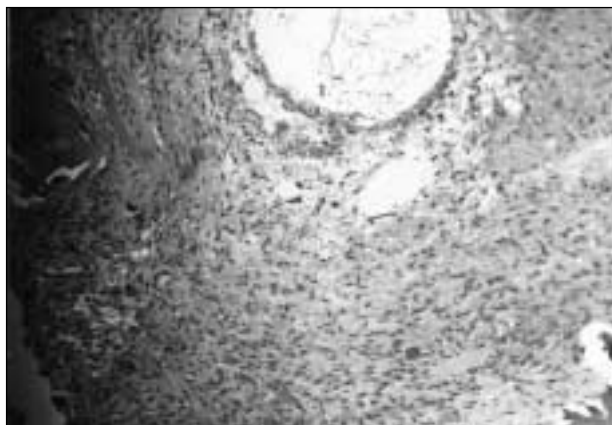En nuestra casuística, se efectuó la descompresión ósea en 196 casos, de los cuales elegimos 123 que cumplían los requisitos para el presente trabajo, dados los criterios de inclusi3n.

Todos los casos fueron evaluados por anatomía patológica y mostraban diferentes períodos de evoluci3n. No se demostraron atipias y en tres casos se informó enfermedad de Paget.

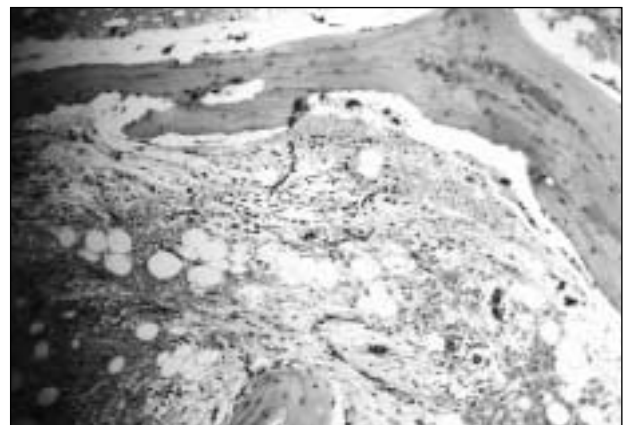
En cuatro pacientes la descompresión fue incompleta y debieron ser reintervenidos aumentando la superficie ósea tratada; en otros casos el dolor no cedió y el procedimiento tuvo escasa eficacia (6 casos); en estos últimos el diagnóstico fue tardío (Tabla 7).

Un 26% de los pacientes (32) tuvieron una intervenci3n quirúrgica posterior.

En el 98% de los casos el procedimiento resultó exitoso con respecto al dolor; en este sentido ese porcentaje es menor que el que se observa con la evoluci3n natural de la enfermedad.



**Figura 2.** Estadios 1-2. Anatomía patológica. Zonas de sangrado y de edemas.



**Figura 3.** Estadios 3-4. Anatomía patológica. Zonas de trabéculas necróticas y reparaci3n.

**Tabla 5.** Observaciones presentadas en los 123 pacientes

Observaciones	Casos
Infecciones	1
Trombosis venosa profunda	3
Fallas en la descompresión	8
Progreso de las lesiones	27
<b>Total</b>	<b>39</b>

La imagen radiológica visible se presentó en un 22% de los pacientes; de éstos la solución quirúrgica fue necesaria cuando la articulación presentaba daños irreversibles; en esos casos la osteotomía o el reemplazo articular formaron parte de la terapéutica.

## Discusión

La osteonecrosis de rodilla, una entidad de origen desconocido, es una enfermedad de observación frecuente y casi siempre difícil de diagnosticar. La anamnesis dirigida y el relato del paciente son cruciales para su rápido tratamiento.

Sus diagnósticos diferenciales: roturas meniscales, osteoporosis transitoria, traumatismos, etc.; tienen lugar a la hora de tomar la decisión sobre cómo actuar.<sup>8,18</sup>

En los pacientes añosos con dolor en el compartimiento interno, sin lesiones demostrables en las radiografías pero con informe de RM de lesión meniscal degenerativa, el procedimiento artroscópico debe evaluarse con detenimiento, ya que el paciente puede estar sufriendo un proceso osteonecrótico que se agravará luego de efectuarlo.

El manguito hemostático y la estasis provocada aumentarán el proceso necrótico con consecuencias articulares de difícil tratamiento.

En nuestra experiencia, la osteonecrosis en etapa temprana contraindica la artroscopia a pesar de la descompresión ósea en el mismo acto quirúrgico. El aumento de la presión intraarticular producido por el líquido introducido y las maniobras operatorias serán nefastas para el futuro de la articulación.

Así como varios autores nos han hecho conocer la osteonecrosis posmenisectomía,<sup>11,15,17</sup> esta complicación

**Tabla 6.** Progresión del alivio de los síntomas luego de efectuada la descompresión ósea

Tiempo posoperatorio	Porcentaje de alivio
12 horas	45
24 horas	76
36 horas	86
1 semana	94
1 mes	98

**Tabla 7.** Tratamiento quirúrgico posterior

Cirugía	Casos
RTR	4
Osteotomías	4
Artroscopia y microfractura	10
Injerto osteocondral	14
<b>Total</b>	<b>32</b>

es frecuente en los pacientes que fueron conducidos por un posoperatorio equivocado, una lesión osteonecrótica no diagnosticada o bien la evolución natural de un paciente menisectomizado.

Vemos en algunos casos la importancia prestada a los análisis complementarios y no así a la clínica florida, que es la que determina las conductas quirúrgicas o de tratamiento conservador, además de la urgencia en reconocer la crisis vascular y resolverla, para evitar la complicación de este cuadro doloroso e invalidante.

Diferentes autores<sup>4,7,13</sup> reconocen la importancia de la descompresión ósea en la etapa aguda de la enfermedad; otros señalan el valor del diagnóstico temprano<sup>6,9,16</sup> para la prevención de los futuros síntomas.

La mayoría de los autores<sup>1,3</sup> informan una entidad benigna en las primeras etapas, y por último los que nos alertaron sobre esta complicación posartroscópica son aquellos que reconocen la entidad y nos previenen sobre sus complicaciones.<sup>2,11</sup>

El presente trabajo intenta relatar los resultados de un procedimiento a la vista fácil de realizar, de baja morbilidad y tomar una actitud activa frente al problema reconocido y crea una nueva entidad de emergencia ante el dolor agudo e insidioso.

## Referencias bibliográficas

- Ahlback S, Bauer GC, Bohne WH. Spontaneous osteonecrosis of the knee. *Arthritis Rheum*;11(6):705-733;1968.
- Brahme SK, Fox JM, Ferkel RD, et al. Osteonecrosis of the knee after arthroscopic surgery: diagnosis with MR imaging. *Radiology*;178(3):851-853;1991.

3. **del Sel H.** Osteonecrosis de rodilla. Conceptos actuales. *Rev Asoc Argent Ortop Traumatol*;54 (Reseña 4):63-70;1989.
4. **Ecker ML, Lotcke PA.** Osteonecrosis of the medial part of the tibial plateau. *J Bone Joint Surg Am*;77(4):596-601;1995.
5. **Haupt JB, Pritzker KP, Alpert B, et al.** Natural history of spontaneous osteonecrosis of the knee (SONK): a review. *Semin Arthritis Rheum*;13(2):212-227;1983.
6. **Ito H, Matsuno T, Kaneda K.** Prognosis of early stage avascular necrosis of the femoral head. *Clin Orthop*;(358):149-157;1997.
7. **Koshino T, Okamoto R, Takamura K, et al.** Arthroscopy in spontaneous osteonecrosis of the knee. *Orthop Clin North Am*;10(3):609-618;1979.
8. **Lakhampal S, Ginsburg WW, Luthra HS, et al.** Transient regional osteoporosis. A study of 56 cases and review of the literature. *Ann Intern Med*;106(3):444-450;1987.
9. **Lotke PA, Ecker ML.** Osteonecrosis of the knee. *J Bone Joint Surg Am*;70(3):470-473;1988.
10. **Lotke PA, Ecker ML.** Osteonecrosis - like syndrome of the medial tibial plateau. *Clin Orthop*;(176):148-153;1983.
11. **Muscolo DL, Costa Paz M, Makino A, et al.** Osteonecrosis of the knee following arthroscopic meniscectomy in patients over 50-years old. *Arthroscopy*;12(3):273-279;1996.
12. **Negendank WG, Fernández-Madrid, Helbrun LK, et al.** Magnetic resonance imaging of meniscal degeneration in asymptomatic knees. *J Orthop Res*;8(3):311-320;1990.
13. **Pape D, Seil R, Fritsch E, et al.** Prevalence of spontaneous osteonecrosis of the medial femoral condyle in elderly patients. *Knee Surg Sports Traumatol Arthrosc*;10(4):233-240;2002.
14. **Pollack MS, Dalinka MK, Kressel HY, et al.** Magnetic resonance imaging in the evaluation of suspected osteonecrosis of the knee. *Skeletal Radiol*;16(2):121-127;1987.
15. **Soucacos PN, Beris AE, Xenakis TH, et al.** Knee osteonecrosis: distinguish features and differential diagnosis. In: Urbaniak JR, Jones JP. *Osteonecrosis: etiology, diagnosis, and treatment*. Rosemont: The American Academy of Orthopaedic Surgeons; 1997.pp.413-424.
16. **Uchio Y, Ochi M, Adachi N, et al.** Effectiveness of an insole with a lateral wedge for idiopathic osteonecrosis of the knee. *J Bone Joint Surg Br*;82(5):724-727;2000.
17. **Uchio Y, Ochi M, Adachi N, et al.** Intraosseous hypertension and venous congestion in osteonecrosis of the knee. *Clin Orthop*;(384):217-223;2001.
18. **Vardi G, Turner PJ.** Transient osteoporosis of the knee. *Knee*;11(3):219-223;2004.