

# Talalgia tuberositaria. Interpretación biomecánica

## Propuesta terapéutica

GABRIEL O. FERRERO

*Centro de Ortopedia y Traumatología Centenario, Buenos Aires*

### RESUMEN

**Introducción:** Definimos talalgia tuberositaria al síndrome doloroso que afecta la cara plantar del talón en la vecindad de la inserción de la fascia plantar y que no es causado por una enfermedad puntual.

Ocurre en todas las edades. Pueden comprobarse a menudo alteraciones mecánicas en la arquitectura plantar. Suele ser recurrente y poco predecible la respuesta a los distintos esquemas de tratamiento.

Los mecanismos patogénicos aún se discuten.

**Materiales y métodos:** Se documentaron las consultas hechas durante un año calendario por dolor en el talón. Se establecieron criterios de selección y de exclusión. Todos los pacientes fueron evaluados por examen clínico ortopédico y radiológico de apoyo plantar. En casos puntuales se solicitaron otros estudios.

Se evaluaron 93 pacientes (53 mujeres y 40 varones) de entre 15 y 78 años y se tabuló la distribución etaria. Se relacionaron parámetros tales como morfología de la bóveda plantar y del antepié, estado del sistema talo-aquileo-plantar, presencia de entesopatía, enfermedades asociadas, respuesta al tratamiento y recidiva sintomática, entre otros.

**Resultados:** Se comprobó la relación sintomática en pacientes portadores de pies cavos y dismorfismos afines (34), insuficiencia de la bóveda plantar (26), alteraciones del antepié (15), sobrepeso (14), entesitis plantar (33), antecedente traumático (6), hiperuricemia (1) y la relación con enfermedades psicósomáticas.

Cinco pacientes fueron sometidos a tratamiento operatorio (fasciotomía plantar simple a cielo abierto en 4 y resección parcial de la tuberosidad en 1).

Se enumeran, además, los pacientes que recibieron otros esquemas de tratamiento (medicamentoso, físico-kinésico, ortésico).

**Conclusiones:** Se trata de una enfermedad extremadamente frecuente. La disfunción mecánica del pie presente en numerosos casos sugiere una patogenia mecánica y no de entrapamiento nervioso. El diagnóstico es clínico ortopédico, radiológico y podoscópico. Otros estudios no son necesarios de rutina. La respuesta a distintos esquemas de tratamiento no es predecible y la persistencia del dolor justifica practicar fasciotomía plantar en algunos pacientes.

**PALABRAS CLAVE:** Talalgia. Fascitis plantar. Espolón calcáneo.

**TALALGIA (HEEL PAIN). BIOMECHANICAL ANALYSIS. THERAPEUTIC PROPOSAL**

### ABSTRACT

**Background:** We define talalgia as the painful syndrome that affects the plantar side of the heel near the attachment of the plantar fascia, not caused by a specific condition.

It occurs at all ages, frequently with mechanical deformities of the plantar architecture. It tends to recur and its response to various treatments is generally unpredictable.

**Methods:** All consultations for heel pain during one calendar year were documented. Exclusion and inclusion criteria were defined. All patients were evaluated with orthopedic clinical examination and X-ray views in standing position. In specific cases, other complementary studies were ordered.

Ninety-three patients (53 women and 40 men) between 15 and 78 years of age were evaluated and distributed by age. The correlation was established between parameters such as plantar arch and forefoot morphology, gastrocnemius shortness, presence of calcaneal spur, associated diseases, response to treatment and symptomatic recurrence, among others.

---

Recibido el 6-3-2006. Aceptado luego de la evaluación el 28-5-2006.

Correspondencia:

Dr. GABRIEL O. FERRERO  
gbr.ferrero@gmail.com

**Results:** The symptomatic relation was established with pes cavus and other similar deformities (34), plantar arch insufficiency (26), forefoot conditions (15), obesity (14), traumatic incidents (6), gout (1) and psychosomatic diseases.

Five patients were treated surgically (open plantar fasciotomy in four and partial tuberosity resection in one).

Also included are patients who received other treatment methods (pharmacology, FKT, plantar pad, etc.)

**Conclusions:** It is an extremely frequent condition. The mechanical dysfunction of the foot, present in multiple patients, implies mechanical pathogenesis, not nerve entrapment.

Diagnosis is made by clinical, orthopedic, and X-Ray analysis. Other complementary studies are not usually necessary. The effectiveness of different therapeutic schemes is unpredictable and persistent symptoms justify performing a plantar fasciotomy in certain patients.

**KEY WORDS:** Heel pain. Plantar fasciitis. Calcaneal spur.

El dolor en la tuberosidad del calcáneo ocurre en personas de todas las edades, puede o no estar relacionado con alteraciones mecánicas de la bóveda plantar en particular o del esqueleto del pie en general, y tiende a ser recurrente. Las medidas terapéuticas ensayadas, a menudo empíricas, pueden por ello resultar ineficaces.

El individuo portador de talgia suele desalentarse y se convierte en un paciente itinerante.

Considerados en su conjunto, los síndromes dolorosos de la planta del pie (plantalgia global, metatarsalgia y talgia) representan sin lugar a duda una fracción importante de la patología dolorosa de origen ortopédico que afecta al pie.

Aún se discuten los mecanismos patogénicos involucrados. La revisión bibliográfica pone en evidencia la controversia existente. Se reivindican elementos circulatorios, mecánicos<sup>4,5,20,25</sup> y de compresión nerviosa sensitiva<sup>8,14,19,27</sup> como factores desencadenantes del cuadro doloroso.

Esta interpretación dispar ha justificado distintas propuestas terapéuticas,<sup>7</sup> en especial procedimientos quirúrgicos, con supuestos buenos resultados que no han podido siempre ser reproducidos.<sup>10</sup>

Intentaremos encuadrar el síndrome "talga tuberositaria", entendiendo como tal a aquel que afecta al talón posterior de la planta del pie, que se origina en la tuberosidad del calcáneo o en la vecindad de la inserción de la fascia plantar y que no se debe a factores etiológicos conocidos (tumores, enfermedad reumática, cuerpos extraños o atrapamientos nerviosos bien definidos, etc.).

Se analizarán las alteraciones mecánicas que podrían actuar como factor de enfermedad y los medios terapéuticos que creemos útiles para el manejo sintomático.

## Materiales y métodos

Registramos las consultas durante un año calendario (entre el 15 de marzo de 2004 y el 14 de marzo de 2005).

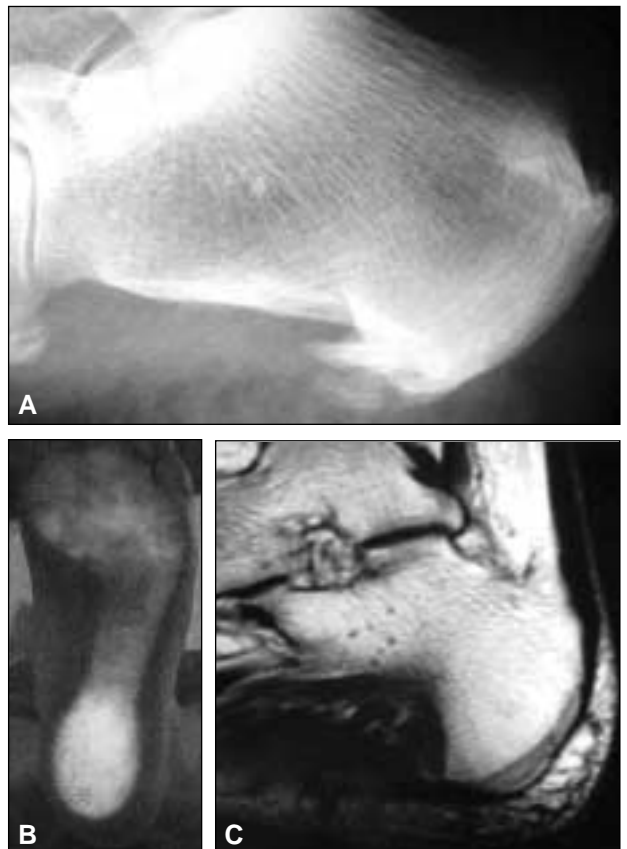Se documentaron los casos que se correspondían con el criterio propuesto de "talga tuberositaria típica" que desarrollamos más adelante. Se excluyó a los pacientes portadores de enfermedad de Sever, a los que fueron sometidos a tratamiento operatorio anteriormente y no registraron consulta durante el período de evaluación; se obvió también a los que concurren por única vez y no regresaron y a aquellos en los que pudo establecerse una causa definida de dolor.

Tampoco contabilizamos a los individuos que aquejaban talgia global (no localizada puntualmente en la inserción facial), con entesitis aquiliana en el estudio radiológico y con enfermedad insercional posterior evidente.

Se excluyeron además los pacientes portadores de dolor posteromedial puro, y no plantar, en la inserción del abductor del hallux más propio de atrapamiento nervioso a la salida del túnel tarsiano.

Todos fueron sometidos a examen clínico ortopédico de acuerdo con un protocolo confeccionado para tal fin, estudio radiológico de apoyo plantar en proyecciones dorsoplantar y lateral, y examen podoscópico con luz tangencial (Fig. 1A y B).

En casos puntuales se solicitó rutina de laboratorio, perfil reumatológico, proyecciones radiológicas axial de calcáneo o



**Figura 1.** Talgia tuberositaria. Diagnóstico. **A.** Radiografía en proyección lateral con carga. **B.** Imagen podoscópica: sobrecarga del talón posterior. **C.** RM: corte de perfil.

axial de antepié. En algunos pacientes, en especial en aquellos con síntomas de larga data, dolor recurrente y escasa respuesta al tratamiento, se solicitó RM (Fig. 1C).

Cuando se propuso tratamiento operatorio creímos conveniente también contar con documentación imaginológica.

De acuerdo con los criterios de selección enumerados, se evaluaron 93 pacientes (53 mujeres y 40 varones) en el período del presente estudio. En ellos se estableció el diagnóstico clínico de talalgia tuberostitaria cuando el punto álgido se localizó en la inserción de la fascia plantar en la tuberosidad del calcáneo o inmediatamente por delante de ella, a nivel del tendón del flexor corto del hallux.

El rango etario se ubicó entre los 15 y los 78 años.

La distribución se realizó de acuerdo con la edad:

- hasta 20 años: 3
- 21 a 30 años: 8
- 31 a 40 años: 17
- 41 a 50 años: 22
- 51 a 60 años: 22
- 61 a 70 años: 9
- más de 71 años: 12

La media etaria fue de 48,7 años.

Se diseñó una ficha con los datos y los parámetros clínicos que consideramos de importancia, a saber:

- a. Registro de alteraciones estructurales en la bóveda plantar y en el esqueleto óseo del pie. Categorización.
- b. Estado general del antepié y del primer radio en particular. Fórmula metatarsiana. Propulsión digital.
- c. Evaluación del sistema talo-aquíleo-plantar.
- d. Presencia de entesopatía plantar aislada o asociada con entesopatía insercional aquiliana.
- e. Sobrepeso, alteraciones metabólicas asociadas, enfermedades generales.
- f. Recurrencia del dolor.
- g. Respuesta a los distintos esquemas terapéuticos.
- h. Práctica de deportes de impacto.
- i. Alteraciones psíquicas evidentes. Cuadros dolorosos del aparato locomotor registrados en la historia clínica. Presencia de patología psicósomática.
- j. Antecedente de traumatismo directo o indirecto en el talón o en la región plantar.
- k. Respuesta al tratamiento operatorio en los pacientes a quienes les fue practicada fasciotomía plantar.
- l. Registro de aquellos casos que, libres de síntomas, no presentaron recidiva durante el período de evaluación.
- m. Otros datos.

## Resultados

Se evaluó a priori la relación del dolor con factores mecánicos. Hallamos:

1. Coexistencia de pie cavo manifiesto o algún grado de cavismo y dismorfismos afines (pie cavo varo, pie supinado, retracción del sistema talo-aquíleo-plantar): 34 pacientes.

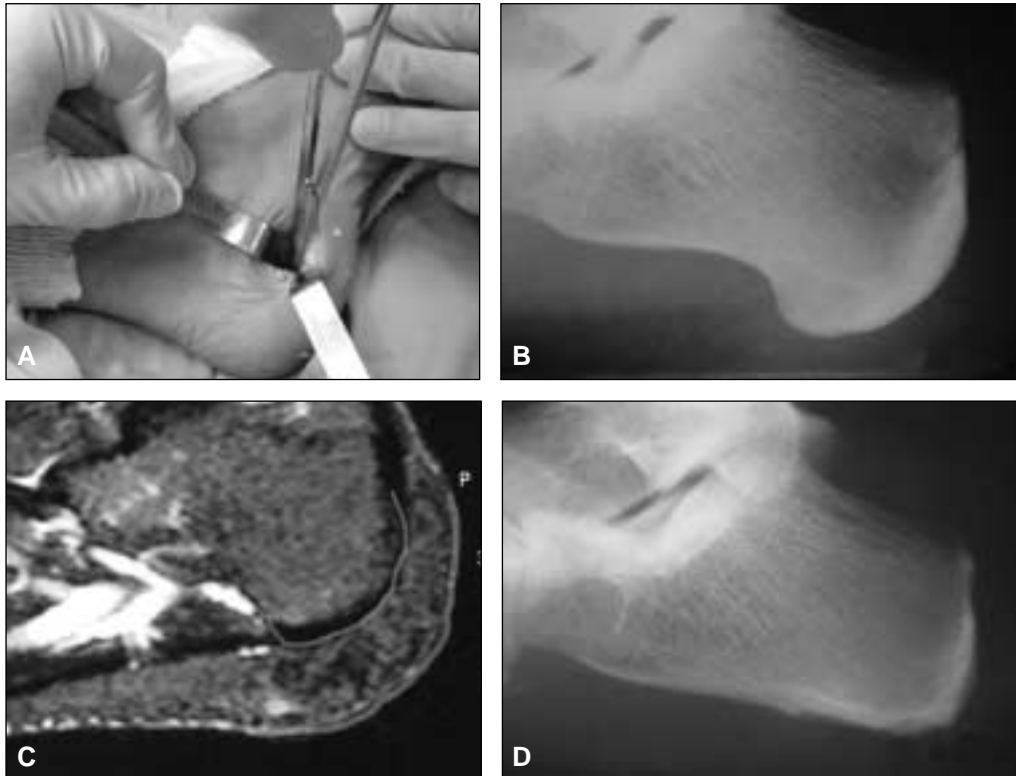
2. Coexistencia de insuficiencia de bóveda plantar (pie plano estabilizado y DTP, pie plano de tipo senil, pie valgo, pronación): 16 pacientes.
3. Alteraciones del antepié (garra, artrosis MTF del primer radio, disarmonía de la fórmula metatarsiana, otras alteraciones morfológicas del primer radio): 15 pacientes.
4. Otras deformidades (cavo valgo, tuberosidad prominente): 3 pacientes.
5. Distinto grado de sobrepeso: 14 pacientes.
6. Entesopatía plantar aislada o asociada con entesopatía aquiliana: 33 pacientes.
7. Antecedente traumático (trauma contuso con estudio radiológico y tomografía computarizada (TC) (-): 6 pacientes.
8. Relación comprobada con hiperuricemia: 1 paciente.
9. Dolor sin alteraciones mecánicas evidentes, pero con antecedentes ciertos de otros cuadros dolorosos del aparato locomotor *sine materia* y patología psicósomática registrada: 8 pacientes.
10. Dolor sin alteraciones mecánicas comprobadas y sin historia de alteraciones psicósomáticas: 9 pacientes.
11. Corredores/fondistas: 3 pacientes.

Respecto de las medidas terapéuticas aplicadas, comprobamos que:

1. Cinco pacientes fueron sometidos a tratamiento operatorio: en 4 se practicó fasciotomía plantar y al restante, de 16 años de edad, portador de dolor intratable originado en una tuberosidad anormalmente prominente (constitucional), se realizó la regularización (resección parcial de la tuberosidad) (Fig. 2).
2. Se prescribieron distintos tipos de ortesis plantares móviles (plantillas) en 53 pacientes.
3. Treinta y cinco pacientes fueron sometidos a infiltraciones con corticosteroides de depósito (asociados o no con lidocaína) una o más veces.
4. En 44, el tratamiento originalmente propuesto incluyó asociación de más de un medio terapéutico: medicamentoso (por vía general o a través de infiltraciones) y/o ortésico y/o kinésico.
5. Indicamos ondas de choque en sólo dos casos.

## Discusión

“El talón doloroso parece ser una entidad que pocas veces se trata con eficiencia por la simple razón de que la etiología no se diagnostica con precisión” (Stiell, 1922).<sup>23</sup> “El nombre talón doloroso” se prefiere en forma deliberada a cualquier otro diagnóstico etiológico, dado que la causa de esta entidad clínica definida aún se desconoce” (Lapidus y Guidotti, 1965).<sup>16</sup>



**Figura 2.** Tratamiento operatorio. **A.** Fasciotomía plantar a cielo abierto. **B.** Tuberosidad anormalmente prominente. **C.** RM de (B): bursitis plantar grosera. **D.** Aspecto radiológico después de practicada la resección parcial de la tuberosidad.

Concepto de talalgia tuberositaria típica (TTT): denominamos así al cuadro doloroso localizado en la tuberosidad del calcáneo, en la vecindad de la inserción de la fascia plantar, cuando habiendo practicado el examen clínico ortopédico y radiológico, más los medios complementarios que se hallasen justificados, excluimos otras patologías puntuales, encuadrando la enfermedad como tal.

Los procesos dolorosos de etiología conocida, son, por mucho, menos frecuentes que la TTT, pero vale un recordatorio de las entidades nosológicas que pueden generar dolor en el retropié y el talón y que deben diferenciarse de aquella.

### Clasificación

En este sentido, y con criterio simplificador, dividimos en dos grupos los cuadros dolorosos del talón:

- a. Talalgia tuberositaria típica o fasciitis plantar insercional: de etiología mecánica de acuerdo con nuestro criterio.
- b. Otras: inflamatorias (infecciosas, reumáticas), metabólicas, traumáticas, tumorales, circulatorias y epifisitis, disvasculares y distróficas, degenerativas, neurológicas, otras.

Estados patológicos que generan dolor en el retropié:

### Enfermedades inflamatorias, infecciosas y reumáticas

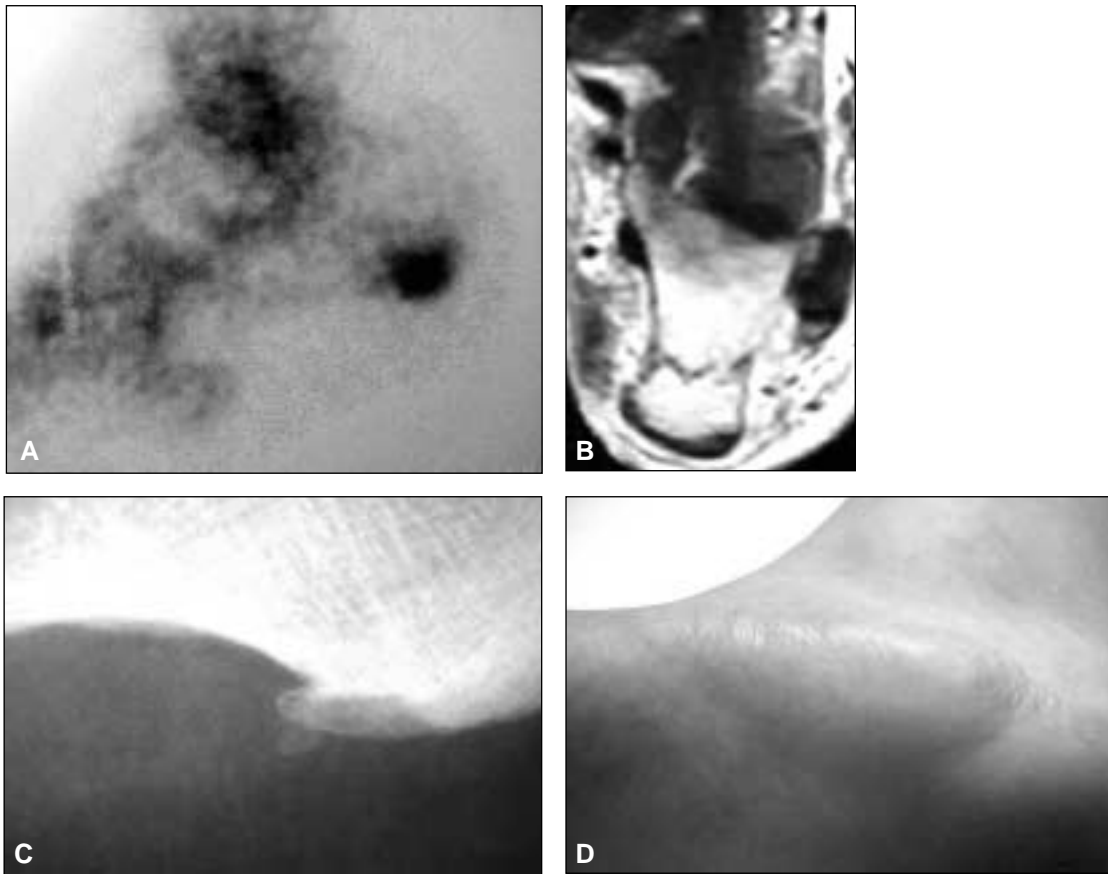
La artritis reumatoide produce dolor en el talón por afectar la articulación astrágalo-calcánea y por tenosinovitis regional.

Las espondiloartropatías seronegativas (EASN) tienen en común la presencia del antígeno de histocompatibilidad HLA-27. La imagen radiológica típica muestra grosos espolones plantares y aquíleos.

### Traumatismo (Fig. 3A, B y C)

- Contusión directa del talón.
- Fractura por estrés del calcáneo.
- Fractura de un espolón.

Con alguna frecuencia ocurre talalgia intratable después de un traumatismo contuso directo, y no es posible por radiografía simple ni por TC demostrar el trazo de fractura. Si se aplica durante 4 a 6 semanas una bota de yeso los síntomas remiten. Un espolón calcáneo (entesis) puede fracturarse por contusión directa o sufrir avulsión a raíz de una contracción muscular violenta (paso fallido).



**Figura 3.** **A.** Traumatismo contuso de la tuberosidad. Los estudios radiográficos y la TC son mudos. Sólo en el CTG óseo es evidente la hipercaptación local. **B.** Fractura por estrés del calcáneo: RM. **C.** Fractura de un espolón. **D.** Síndrome compartimental de la celda plantar tras un ejercicio intenso.

- Secuelas de una fractura del calcáneo: cabe considerar un mecanismo plurifactorial cuando la talalgia es consecuencia de una fractura del calcáneo.

1. Lesión de la almohadilla plantar.
2. Artropatía degenerativa astrágalo-calcánea.
3. Consolidación viciosa:
  - Pie plano postraumático
  - Atrapamiento de los tendones peroneos contra el maléolo
  - Calcáneo varo

- Síndrome compartimental: la aparición de dolor intenso y tensión en la celda plantar que sigue a la práctica de un ejercicio intenso o a consecuencia de un golpe o desgarro plantar sugiere un aumento en la presión intracompartimental que requiere la descompresión inmediata (Fig. 3D).

- Procesos neoformativos y pseudotumorales: se describe el osteoma osteoide del calcáneo por el dolor típico que lo caracteriza. En nuestra experiencia, las lesiones osteolíticas (lipoma intraóseo, quiste simple) fueron detectadas por un estudio radiológico casual (Fig. 4).

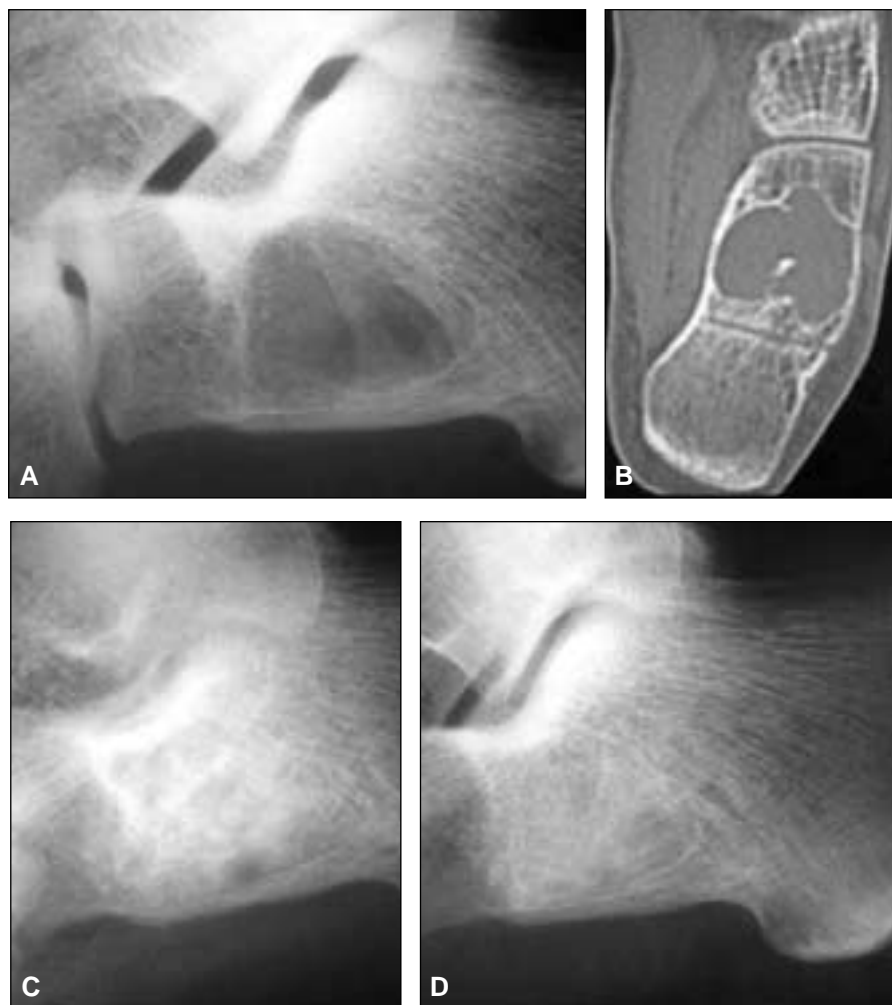
- Estados dismetabólicos: es clásico relacionar la fasciitis plantar con hiperuricemia y enfermedad gotosa, pero en nuestra serie ello no ha podido confirmarse. Hemos observado, sí, gota aguda que asentaba en la inserción aquilea cuando existía patología a ese nivel.

### *Alteraciones circulatorias y epifisitis*

- Enfermedad de Sever (talalgia del adolescente): la epifisitis de la tuberosidad del calcáneo afecta a varones entre los 11 y los 14 años. Podrían existir alteraciones circulatorias a nivel del núcleo de osificación. Éste aparece a los 10 años y se fusiona alrededor de los 15. La fuerza de tracción tricípital generaría cizallamiento sobre una placa epifisaria relativamente vertical con el consiguiente debilitamiento durante el crecimiento puberal rápido: aparecerían microfisuras e hiperperfusión epifisaria.<sup>26</sup>

El aumento de la densidad radiológica se debería al proceso necrótico por hipoperfusión y la fragmentación al proceso de reabsorción y sustitución.

Sin embargo, no es infrecuente que niños que no sufren dolor en el talón exhiban imágenes radiológicas similares.



**Figura 4.** Quiste óseo aneurismático. **A.** Imagen radiológica. **B.** Corte tomográfico coronal. **C.** Luego del curetaje y relleno con autoinjerto: 2 meses de posoperatorio. **D.** A los 6 meses de posoperatorio.

### *Distróficas y disvasculares*

- Pie disvascular: existe una atrofia global de todas las estructuras que incluye los tegumentos y la grasa plantar. La tuberosidad del calcáneo y las cabezas de los metatarsianos se palpan prominentes y es evidente la insuficiencia de la almohadilla plantar.
- Atrofia de la almohadilla plantar: o almohadilla del talón dolorosa, es más común después de una fractura del calcáneo, en los obesos, reumáticos y disvasculares. Ocurre la degeneración y ulterior desgarro de los tabiques fibrosos que envuelven a las celdas de tejido adiposo, con lo que aumenta la carga directa sobre el calcáneo. La imagen radiológica muestra menor grosor de los tejidos blandos, mayor densidad de la cortical y proliferación ósea en los rebordes de la tuberosidad.<sup>26</sup>
- Neurotróficas: las úlceras por decúbito y las escaras ocurren en pacientes con compromiso del estado general y pueden cursar con dolor o sin él.

### *Degenerativas*

- Osteoartrosis astrágalo-calcánea: causa dolor que es mal percibido en el talón, pero el examen lo ubica en la interlínea articular.
- Lesiones posteriores del tobillo: duelen en profundidad por delante del tendón de Aquiles.

### *Neurológicas*

- Discopatías lumbosacras: dolor de características neuríticas que no se reproduce al comprimir sobre la tuberosidad.
- Síndrome del túnel tarsiano y tunelopatías compresivas del borde interno del talón: existe sensibilidad en el origen del abductor del hallux con algoritmo propio. Puede molestar por la noche, se irradia y el EMG y los PESS pueden mostrar alguna alteración.

### Otras causas

- Alteraciones psicológicas: tal como se ha observado en nuestra serie, algunos pacientes portadores de cuadros tensionales, que padecen otras alteraciones funcionales, sufren de talalgia sin haberse constatado en el examen clínico y radiológico alteraciones mecánicas de la bóveda plantar.
- Miscelánea: hemos observado talalgia intratable en un paciente joven con la tuberosidad del calcáneo anormalmente prominente, gran bursitis plantar y que remitió sólo después de la resección quirúrgica.

### Fisiopatología

El dolor localizado en la tuberosidad del calcáneo que no responde a ninguna de las causas antes enumeradas, que afecta a un gran número de pacientes de distintas edades, portadores o no de alteraciones en el apoyo plantar y la bóveda ósea, que ha recibido diversas denominaciones a través del tiempo y que en la actualidad se la suele relacionar con un síndrome de entrapamiento nervioso lo hemos denominado talalgia tuberostitaria típica y, a nuestro criterio, el factor mecánico sería el responsable.

En comunicaciones más recientes, se enfatiza el papel del entrapamiento nervioso como génesis de la enfermedad.<sup>2,8,14,15,19,21</sup> Reconocemos que la compresión a la salida del canal tarsiano existe como tal y condiciona un síndrome doloroso sensitivo que afecta la región medial del talón en la inserción del abductor del hallux y obedece a la compresión de una rama del nervio plantar externo entre las masas musculares del flexor corto de los dedos y el cuadrado plantar (Ortiz, Eugenio. Conf. Cong. SaMeCiPP, Buenos Aires, 2005.).

El cuadro ha sido bien descrito y reconocido, y puede mejorar recurriendo a la liberación quirúrgica por un abordaje medial ampliado que incluye la salida del canal tarsiano y la región anatómica mencionada.

En lo que respecta al dolor ubicado en la planta del pie, al nivel de la inserción de la fascia plantar en la tuberosidad del calcáneo, precisamente en la porción correspondiente al flexor corto de los dedos, pensamos que la afectación de ramas nerviosas sensitivas es una consecuencia secundaria a la contractura muscular sostenida y no un verdadero síndrome de entrapamiento.

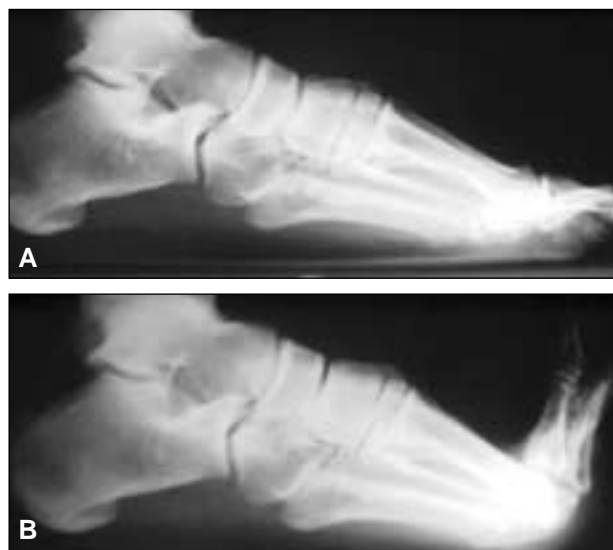Creemos que un verdadero entrapamiento corresponde a la compresión nerviosa dentro de un conducto, canal, corredera o espacio y se pone de manifiesto con un algoritmo típico y alteración en el estudio eléctrico. Es común padecer dolor irradiado en los miembros que obedecen a la contractura muscular secundaria a patología de la columna cervical y lumbosacra, que generan dorsalgia, omalgia escapular, braquialgia no radicular o dolor en la cintura pelviana sin que ello signifique un entrapamiento nervioso. No generan disfunción nerviosa y los estudios eléctricos son mudos.

El dolor que ocurre a la salida del túnel tarsiano por compresión de la rama plantar externa podría corresponder a un síndrome de atrapado, pero con la liberación quirúrgica del ramo nervioso, no es seguro que remita el dolor.

En presencia de disfunción mecánica que genere sobrecarga funcional crónica en el talón, la tracción sostenida por los distintos elementos del sistema talo-aquileo-plantar (fascia plantar y sistema muscular plantar, tríceps sural) que se fijan al calcáneo como brazo de palanca para permitir el despegue del talón, ocurre contractura plantar sostenida. La manifestación clínica de ello es el dolor en la tuberosidad y su expresión radiológica, la entesopatía plantar (que puede coexistir con entesitis aquiliana), el vulgar espolón calcáneo, responsabilizado a menudo del cuadro doloroso.

Apoyaría este hecho el hallazgo en nuestra serie de espolón evidente en los pacientes con algún grado de colapso en la bóveda ósea –distintos tipos de pies planos o pronados– en contraposición con la talalgia que afectaba a los portadores de pies cavos, en que el espolón fue un hallazgo menos común.

Es conocido y ha sido estudiado y descrito el mecanismo de cabria de la fascia plantar.<sup>22</sup> Ésta se tensa cuando la actividad extrínseca e intrínseca dorsiflexiona los ortijos. La tensión de la fascia eleva la bóveda plantar tomando como punto de apoyo la inserción de ésta en el calcáneo (Fig. 5). De manera que cualquier situación de sobrecarga mecánica o funcional del sistema genera tensión sostenida y puede desencadenar dolor en el talón. Se ha sugerido la similitud patogénica con la epicondilitis.<sup>28</sup> La localización del espolón coincide con el origen del flexor corto de los dedos en el calcáneo.<sup>24</sup>



**Figura 5. A.** Estudio radiográfico en vista lateral con carga. **B.** Con la dorsiflexión de los dedos se tensa la fascia plantar y se eleva la bóveda. Comprobación del modelo mecánico.

Consideramos estados que modifican la dinámica de funcionamiento de dicho mecanismo la insuficiencia de la bóveda plantar que acompaña al pie plano estabilizado, el pie plano senil o aquel que sufre el obeso: en estos casos la tracción sostenida de la fascia plantar en un calcáneo horizontalizado sería el origen de la sobrecarga y es común en ellos observar distintos grados de espolón como expresión de entesitis.

En los morfotipos que responden al hábito cavo, cavo varo o supinado, el calcáneo se encuentra verticalizado, con lo que está reducida la superficie de apoyo. Se agrega el factor mecánico del tríceps, habitualmente acortado y predispuesto a sufrir patología insercional. La insuficiencia de propulsión digital suma contractura plantar crónica.

En líneas generales, las alteraciones de la bóveda plantar coexisten con mayor o menor grado de retracción tripital y de contractura plantar, ya sea como elemento patogénico o secundarias.

Cuando existe caída del antepié (equino cavo), la posición forzada del tobillo en dorsiflexión –necesaria para poder obtener el apoyo plantígrado– empeora la garra de los dedos (se modifica el centro de rotación de los intrínsecos) y se altera el mecanismo de cabria. Se tensa aún más la fascia plantar y se sobrecarga el talón.

Algo similar ocurre cuando existe una severa insuficiencia de propulsión en un antepié con garra estructurada en que la caída de la bóveda acompaña a una parábola distal disarmónica (disfunción en la fase de despegue del paso): los dedos están dorsiflexionados, no son aptos para la propulsión, existe metatarsalgia global y severa contractura plantar.

La patología mecánica que afecta al primer radio (artrosis MTF, acortamiento estructural y/o funcional) condiciona insuficiencia en el despegue de éste y contractura del flexor corto.

Si la alteración funcional afecta especialmente la fase de apoyo del paso, como sucede cuando existe un retropié valgo (pie plano valgo o cavovalgo) o la disfunción del tibial posterior resulta en una hiperpronación funcional con la consiguiente insuficiencia para despegar se sobrecarga el sistema plantar.

Al existir contractura crónica de la musculatura plantar, puede ocurrir un pseudosíndrome de atrapamiento de una rama del nervio plantar que transcurre entre la cara profunda del flexor corto plantar y el cuadrado plantar.

Ello se evidencia al hacer la evaluación alejada de los pacientes (4 en esta serie) que fueron sometidos a un procedimiento de fasciotomía plantar convencional simple, sin neurectomía ni descompresión de filetes nerviosos. Los dos que llevan cuatro años de operados no han tenido recidiva y se encontraban totalmente asintomáticos hasta la fecha. Tampoco presentaron insuficiencia secundaria de bóveda plantar, como lo sugirieron algunos autores.

Del análisis de nuestra serie surgen algunos puntos que ameritan comentario:

1. Si bien evidenciamos algún tipo de disfunción mecánica de la bóveda plantar en la mayoría de los pacientes estudiados, no podemos explicar por qué en algunos cuadros dolorosos (9 pacientes) no nos fue posible hallar alguna alteración en ella. Quizá no supimos cuantificarla.
2. En la tercera parte de los pacientes hubo espolón radiológico evidente que no guardaba relación con la magnitud del dolor, así como se lo pudo ver en el estudio radiológico de individuos que no sufrían talgía. La presencia del espolón fue más constante en los portadores de pies aplanados que en los que sufrían talgía coexistiendo con algún grado de callosidad.
3. Es innegable la existencia de dolor por sobrecarga mecánica en los pacientes con sobrepeso, pero la relación causal con la hiperuricemia nos parece menos probable.

### Diagnóstico

De los conceptos vertidos se desprende que el examen clínico ortopédico constituye el pilar para arribar al diagnóstico de talgía tuberositaria típica.

Del interrogatorio puntual (características del dolor, tiempo de evolución, afectación unilateral o bilateral simultánea o sucesiva, recurrencia, respuesta a los medios terapéuticos empleados, existencia de patología metabólica asociada), del examen clínico con el paciente de pie, apreciando el patrón de marcha y los ejes clínicos del miembro inferior y, finalmente, del examen del pie y el talón, en busca de las alteraciones mecánicas señaladas, se hace el diagnóstico casi seguro sin necesidad de recurrir a otros medios, salvo el estudio radiológico.

Debe solicitarse un estudio radiológico de apoyo plantar (proyecciones dorsomedial y lateral con carga de ambos pies) para documentar la morfología de la bóveda ósea, la presencia de espolones plantares y/o aquilianos o la coexistencia de artropatía degenerativa en el primer radio o en el esqueleto del tarso. Asimismo, es útil para evidenciar alteraciones en la fórmula metatarsiana y descartar otras patologías coexistentes. También muestra la reducción del espesor de las partes blandas cuando es evidente la atrofia de la almohadilla plantar.

El examen con podoscopio de luz tangencial completa la rutina del consultorio y puede mostrar algún punto de hiperapoyo y la morfología de la huella plantar.

Los medios complementarios de diagnóstico imaginológico no parecen de utilidad (TC, RM), salvo quizá cuando se trate de un dolor con antecedente traumático cierto.

No hemos practicado centellogramas de rutina como ha sido propuesto por algunos autores.<sup>9</sup>

Los sistemas informatizados (podogramas dinámicos computarizados, *scanning* digital del paso) que publicitan algunas empresas de materiales e insumos ortopédicos no



nos han aportado mayores datos y no conocemos su grado de confiabilidad.

No solicitamos estudios eléctricos por considerarlos innecesarios y molestos. Se trata en general de pacientes que saben del carácter benigno de la enfermedad, pero que aún no han podido resolverla.

### Aspectos terapéuticos

Normatizar un esquema de tratamiento no resulta sencillo, ya que los recursos de los que disponemos y la forma en que éstos se aplican tienen un alto grado de empirismo.

Por otra parte, la respuesta a estos tratamientos resulta impredecible y debe ser sopesada en cada paciente.

Basándonos en el aspecto mecánico del problema, parecería lógico concentrarse en la ortésica, pero esto en muchos casos es insuficiente.

Creemos que debe indicarse tratamiento asociado o combinado. Una talonera o AINE aislados, p. ej., no resultan útiles.

Comenzamos indicando AINE si los síntomas lo justifican o el paciente los acepta.

Respecto de la compensación ortésica, la talonera de realce no es eficaz. Lo ha demostrado la experiencia y se apoya en el hecho de que de los pacientes estudiados la mayoría fueron mujeres (53 de 40). De los que eran portadores de cavismo plantar, 19 fueron mujeres y 14, varones. Por otra parte, la mayoría de las mujeres usaban habitualmente zapatos con tacos de distinto alto y ello no aliviaba, en general, el dolor ni mejoraba la contractura plantar.

Parece más adecuado prescribir una ortesis plantar completa, buscando compensar la deformidad asociada, cuando ésta es evidente.

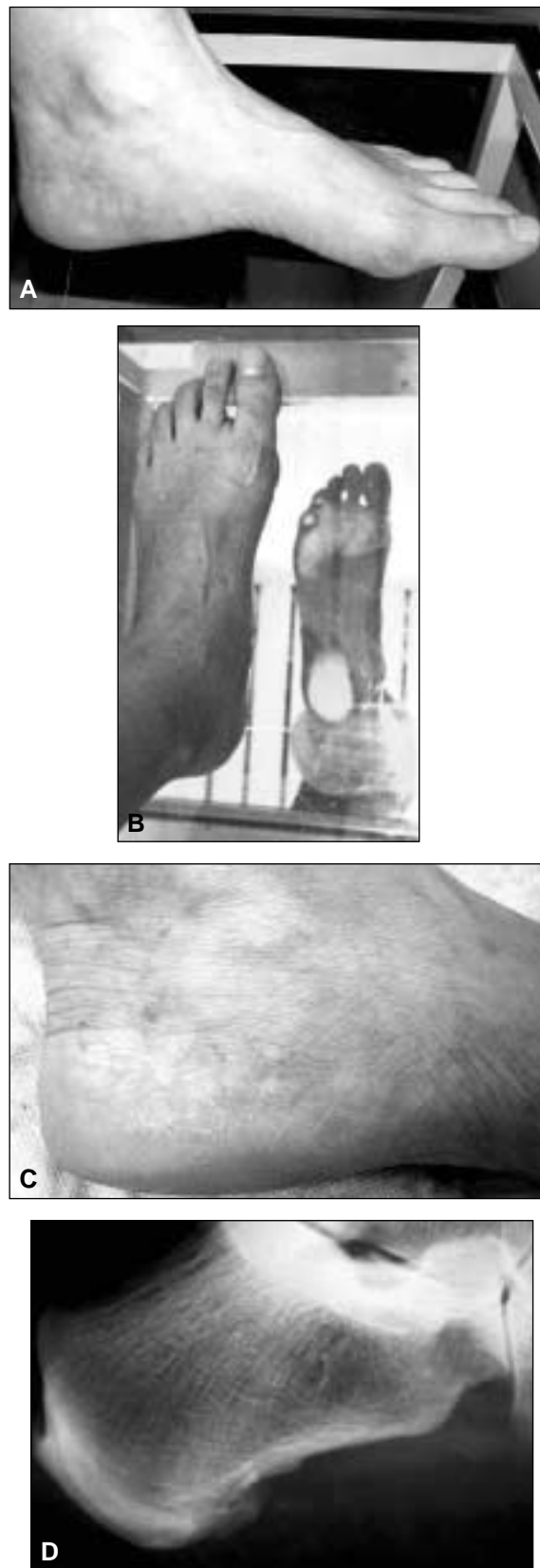
Las infiltraciones con corticosteroides de depósito suelen producir alivio sintomático notable en muchos pacientes, pero su eficacia tampoco puede ser asegurada. Por otra parte, no pueden prescribirse sin restricciones.

El tratamiento kinésico, orientado a aliviar el dolor localmente por medios fisioterápicos analgésicos, manejar la contractura plantar y la retracción de todo el sistema talo-aquíleo-plantar, solemos indicarlo asociado.

Tiene cierta importancia manejar las condiciones generales del paciente que deban ser controladas: sobrepeso, cuadros dismetabólicos, calzado inadecuado, etc.

Cuando los síntomas persisten en forma continua e incapacitante durante un lapso prudencial, que puede calcularse desde los tres meses de acuerdo con la actividad y la limitación que significa al portador y luego de haber descartado otra causa de talalgia, puede plantearse el tratamiento operatorio.

Consideramos que la fasciotomía plantar simple<sup>1,3,11,12</sup> es un procedimiento rápido, sencillo, seguro, con mínima morbilidad, que puede llevarse a cabo bajo anestesia local eventualmente apoyada, ambulatorio y de pronta recuperación (Fig. 6).



**Figura 6.** Fasciotomía plantar simple a cielo abierto: resultado a 4 años de posoperatorio. **A y B.** No existe colapso secundario de la bóveda como se ha sugerido. **C.** Cicatriz posoperatoria imperceptible. **D.** Aspecto radiológico.

Como ya señalamos, se trata de pacientes itinerantes y demandantes que no aceptan fácilmente la opción quirúrgica. En nuestra serie se practicó a 4 pacientes, en los que el dolor desapareció en forma completa y permanente.

Algunos autores<sup>13,18</sup> han publicado su experiencia con la fasciotomía plantar endoscópica. Creemos que es cuestión de preferencia o experiencia personal.

En fecha reciente se ha enfatizado el valor terapéutico de las ondas de choque aplicadas a cuadros insercionales y entesopatías.<sup>6,17</sup> Las hemos indicado a dos pacientes y no observamos mejoría.

## Conclusiones

El dolor en la tuberosidad del calcáneo es una afección extraordinariamente frecuente, que afecta a personas desde la segunda década de la vida, portadoras o no de alteraciones evidenciables en la morfología de la bóveda plantar, pero en las que sí es posible establecer en muchos casos algún tipo de sobrecarga mecánica en la inserción de la fascia plantar.

Se lo ha denominado simplemente "talalgia" porque a través del tiempo ha resultado difícil categorizarlo. La fisiopatología ha resultado confusa y las teorías propuestas, poco claras.

Preferimos referirnos a "talalgia tuberositaria típica" (o simplemente TTT) para aquellos casos en los que se haya descartado una etiología puntual y el cuadro doloroso

se relacione con alguna alteración en la arquitectura de la bóveda plantar o disfunción del sistema talo-aquíleo-plantar, afectando al punto de inserción de la fascia plantar en el calcáneo o inmediatamente por delante de ésta, de acuerdo con los criterios propuestos.

Opinamos que el mecanismo de entrapamiento nervioso puede relacionarse con los cuadros puntuales de dolor posteromedial del talón en la inserción del abductor del hallux, y obedecer a un cuadro compresivo a la salida del túnel tarsiano.

El diagnóstico es eminentemente clínico. Un correcto examen físico, el análisis de la postura erecta y de la marcha, la categorización del biotipo morfológico del pie y la localización del punto doloroso resultan críticos.

El estudio radiológico simple en carga y el examen podoscópico completan la rutina básica. En casos puntuales, puede recurrirse a otros medios que quizá sean de utilidad.

La planificación terapéutica debe pensarse en virtud de un paciente que sufre dolor recurrente y en quien los tratamientos a los que ha sido sometido muchas veces no fueron satisfactorios.

Los pacientes que serán sometidos a tratamiento operatorio constituyen una minoría. Hemos propuesto la fasciotomía plantar simple con buenos resultados. Es un método sencillo y no parece alterar la mecánica plantar.

Nuestra experiencia con las ondas de choque no nos permite emitir un juicio con seriedad y la liberación artroscópica constituye un método recomendable para quienes lo practican.

## Referencias bibliográficas

1. **Baerg RH.** Calcaneal decompression for heel pain. *Clin Podiatr Med Surg*;8(1):197-202;1991.
2. **Baxter DE.** Nerve entrapment as cause of heel pain. *Presented at the Second Annual Meeting Orthopaedic Foot Club*, New Orleans, USA; 1982.
3. **Benton-Weil W, Borrelli AH, Weil LSJr, et al.** Percutaneous plantar fasciotomy: a minimally invasive procedure for recalcitrant plantar fasciitis. *J Foot Ankle Surg*;37(4):269-272;1998.
4. **Bergmann JN.** History and mechanical control of heel spur pain. *Clin Podiatr Med Surg*;7(2):243-259;1990.
5. **Black JR, Bernard JM, Williams LA.** Heel pain in the older patient. *Clin Podiatr Med Surg*;10(1):113-119;1993.
6. **Chen HS, Chen LM, Huang TW.** Treatment of painful heel syndrome with shock waves. *Clin Orthop*;(387):41-46;2001.
7. **Crenshaw AH.** *Campbell. Cirugía Ortopédica.* Tomo 3. 8ª ed. Buenos Aires: Panamericana; 1994.pp.2632-2637.
8. **Dellon AL.** Deciding when heel pain is of neural origin. *J Foot Ankle Surg*;40(5):341-345;2001.
9. **Graham CE.** Painful heel syndrome: rationale of diagnosis and treatment. *Foot Ankle*;3(5):261-267;1983.
10. **Hassab HK, El-sherif AS.** Drilling of the os-calcis for painful heel with calcaneal spur. *Acta Orthop Scan*;45(1):152-157;1974.
11. **Hepford CA.** Minimal incision surgical approach to mechanical heel pain. *Clin Podiatr Med Surg*;8(1):167-185;1991.
12. **Jacoby RP, Wolfe LC.** Surgical management of recalcitrant heel pain. *Clin Podiatr Med Surg*;8(1):187-195;1991.
13. **Jerosch J.** Endoscopic release of plantar fasciitis: a benign procedure? *Foot Ankle Int*;21(6):511-513;2000.
14. **Johnston MR.** Nerve entrapment causing heel pain. *Clin Podiatr Med Surg*;11(4):617-624;1994.
15. **Kenzora JE.** The painful heel syndrome: an entrapment neuropathy. *Bull Hosp Jt Dis Orthop Inst*;47(2):178-189;1987.

16. **Lapidus PW, Guidotti FP.** Painful heel: report of 323 patients with 364 painful heels. *Clin Orthop*;(39):178-186;1965.
17. **Moya AD.** Terapia por ondas de choque extracorpórea para el tratamiento de las lesiones musculoesqueléticas. *Rev Asoc Argent Ortop Traumatol*;67(4):273-286;2002.
18. **O'Malley MJ, Page A, Cook R.** Endoscopic plantar fasciotomy for chronic heel pain. *Foot Ankle Int*;21(6):505-510;2000.
19. **Oztuna V, Ozge A, Eskandari MM, et al.** Nerve entrapment in painful heel syndrome. *Foot Ankle Int*;23(3):208-211;2002.
20. **Prichasuk S, Subhadrabandhu T.** The relationship of pes planus and calcaneal spur to plantar heel pain. *Clin Orthop*;(306):192-196;1994.
21. **Przylucki H, Jones CL.** Entrapment neuropathy of muscle branch of lateral plantar nerve: a cause of heel pain. *J Am Podiatr Assoc*;71(3):119-124;1981.
22. **Sarrafian SK.** *Anatomy of foot and ankle.* Fildelfia: Lippincott; 1983.
23. **Stiell WF.** Painfull heel. *Practitioner*;108:345;1922.
24. **Tanz SS.** Heel pain. *Clin Orthop*;(28):169-178;1963.
25. **Tsai WC, Wang CL, Hsu TC, et al.** The mechanical properties of the heel pad in unilateral plantar heel pain syndrome. *Foot Ankle Int*;20(10):663-668;1999.
26. **Turek S.** *Ortopedia. Principios y aplicaciones.* Tomo 2. Barcelona: Salvat; 1982.pp.1549-1553.
27. **Watson TS, Anderson RB, Davis WH, et al.** Distal tarsal tunnel release with partial plantar fasciotomy for chronic heel pain: an outcome analysis. *Foot Ankle Int*;23(6):530-537;2002.
28. **Woolnough J.** Tennis heel. *Med J Aust*;2(22):857;1954.