

## PRESENTACIÓN DE CASOS

# Espondilitis cervical brucelósica

## Comunicación de un caso y revisión bibliográfica

GUSTAVO CAMPANER, CARLOS SOLÁ, JOSÉ L. MONAYER y MARCELO GRUENBERG

*Hospital Italiano de Buenos Aires*

### Caso clínico

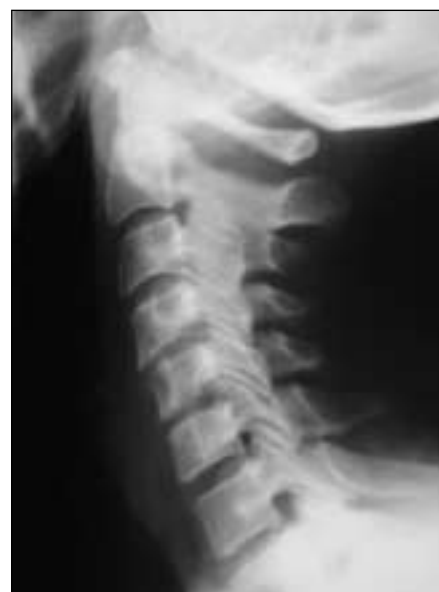Una mujer de 43 años procedente de la provincia de Formosa consulta en nuestra institución en marzo de 1997 por decaimiento del estado general y cervicobraquialgia derecha progresiva, de dos meses de evolución. Había recibido tratamiento con antiinflamatorios no esteroideos e inmovilización con collar cervical sin respuesta satisfactoria.

El examen físico de ingreso evidenció dolor a la movilización activa y pasiva del cuello con limitación de la flexión-extensión y de la rotación, disminución de la fuerza muscular del deltoides y del bíceps braquial derecho y ausencia del reflejo bicipital homolateral. No se detectaron alteraciones sensitivas ni signos de liberación medular.

En las radiografías de frente y de perfil se observó una disminución de la altura del disco C4-C5 con irregularidad del contorno de los platillos vertebrales (Fig. 1). Se realizó una resonancia magnética (RM) con gadolinio que evidenció una lesión compatible con un proceso infeccioso del cuarto disco cervical con extensión al espacio epidural anterior que tomaba contacto con la raíz C5 derecha (Figs. 2 y 3).

Los exámenes de laboratorio fueron normales. El lugar de procedencia de la paciente motivó que se incluyeran en los estudios pruebas serológicas para infecciones específicas. Los análisis para brucelosis (prueba de Hudleson 1/400 y prueba de Wrigth 1/400) fueron positivos. Debido al compromiso neurológico de la paciente se decidió efectuar un tratamiento quirúrgico.

La cirugía se realizó a través de un abordaje anterior convencional con exposición de C3 a C6 resecando un absceso organizado que comprometía el cuerpo de C4 y C5. El defecto se reconstruyó con un injerto tricortical de cresta ilíaca complementado con placa y tornillos autobloqueantes de titanio desde C3 a C6 (Synthes spine, Stratec). La paciente fue dada de alta a las 48 horas con remisión completa de la braquialgia y mejoría del déficit motor. Se indicó tratamiento antibiótico con doxicilina y rifampicina por vía oral y estreptomycinina 1 g/día por vía intramuscular durante seis semanas, junto con inmovilización con collar cervical de Filadelfia. En el cultivo del material extraído en la cirugía se desarrolló un coco gramnegativo del género *Brucella* variedad *melitensis*. El examen anatomopatológico del material fue informado



**Figura 1.** Perfil radiográfico de la columna cervical en el que se observa la disminución de la altura del cuarto disco intervertebral.

Recibido el 29-7-2006. Aceptado luego de la evaluación el 9-11-2006.

Correspondencia:

Dr. GUSTAVO CAMPANER

Potosí 4215

(1191) - Buenos Aires

Tel./Fax: 4981-0991

gustavo.campaner@hospitalitaliano.org.ar

como osteomielitis crónica supurada compuesta por tejido óseo neoformado, áreas de fibrosis y focos con intenso infiltrado linfoplasmocitario, polimorfonuclear neutrófilo y eosinófilos. En el control a siete años de la intervención la paciente se encuentra libre de enfermedad, sin déficit neurológico con una artrodesis madura, sin pérdida de la alineación de la columna ni falla del implante (Fig. 4).

## Discusión

La brucelosis es una enfermedad infecciosa producida por un cocobacilo gramnegativo del género *Brucella*, aerobio estricto, no encapsulado y de crecimiento lento. También llamada fiebre del Mediterráneo, fiebre de Malta o fiebre ondulante, es una zoonosis cuya transmisión al ser humano se realiza por inoculación conjuntival, por vía respiratoria, por contacto directo de excoriaciones en la piel con tejidos infectados o por la ingestión de alimentos obtenidos de animales contaminados, principalmente leche y sus derivados.<sup>2,10,21</sup>

En la Argentina, la enfermedad presenta un patrón de distribución endémico en zonas rurales.<sup>3,12</sup>

Se conocen seis especies del cocobacilo de la brucelosis que afectan al hombre: *abortus*, *suis*, *melitensis*, *canis*, *ovis* y *neotomae*. Esta clasificación se realiza según criterios bioquímicos, metabólicos e inmunológicos,<sup>10,21</sup> cuyo detalle escapa a esta presentación. De ellas, las más frecuentes en nuestro país son *abortus* y *melitensis*.<sup>3,12</sup>

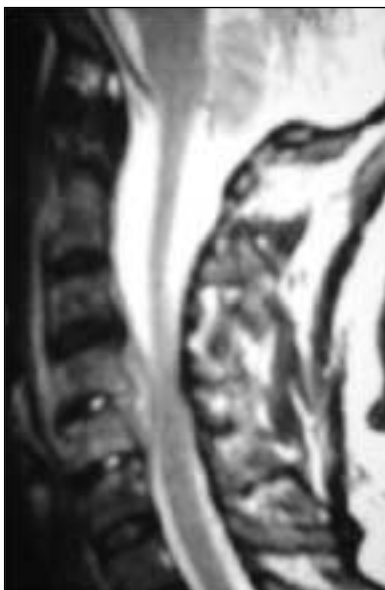
El cuadro clínico de la enfermedad es variable, poco específico y exige un alto índice de sospecha para no retrasar el diagnóstico. Dentro de sus manifestaciones, el sistema osteoarticular está involucrado en el 20% a 60% de los casos y se ubica con preferencia en la cadera, la rodilla, el tobillo y la articulación sacroilíaca.<sup>10,12,22</sup> El compromiso espinal es variable en la bibliografía.

El primer informe de una espondilitis brucelósica se atribuye a Kulowski y Vinke en 1932.<sup>7</sup> Ganado y Craig, en 1958, evaluaron 6300 casos de brucelosis en la isla de Malta, de los cuales sólo el 2% presentó una lesión espinal.<sup>5</sup> Sin embargo, trabajos como el de De Anquin en 1951 en nuestro medio<sup>3</sup> y el de Lifeso y cols.<sup>9</sup> en 1985, muestran una incidencia de espondilitis brucelar de 50% y 30% respectivamente. De Anquin relaciona la variedad *melitensis* como causante de la mayor parte de estos casos.<sup>3,10</sup>

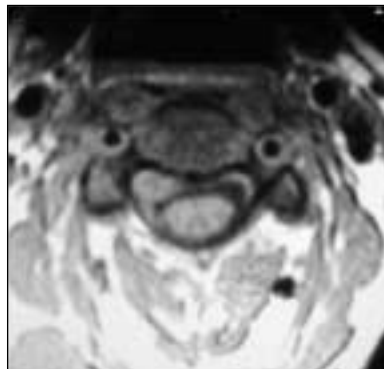
El sector espinal afectado con mayor frecuencia es el lumbar, seguido por el torácico y por último el cervical; también se describió una afectación panvertebral.<sup>2,9,16</sup>

En el diagnóstico diferencial de la espondilitis brucelósica deben considerarse lesiones espinales de enfermedades granulomatosas crónicas, como los abscesos fúngicos, el mal de Pott, la enfermedad de Hodgkin, otras espondilitis y las metástasis.<sup>16</sup>

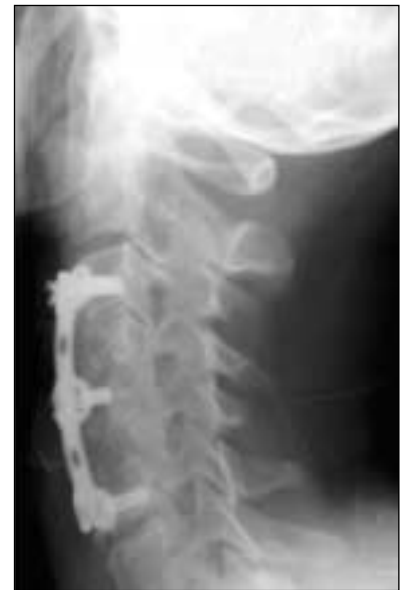Los signos radiográficos son inespecíficos y aparecen meses después del comienzo de los síntomas. Puede observarse pinzamiento del espacio discal (único signo presente en nuestra paciente), irregularidad de los platillos vertebrales, epifisitis del ángulo anterosuperior del cuerpo



**Figura 2.** En la RM de columna cervical con gadolinio (corte sagital en T2) se observa una lesión hiperintensa que comprime la médula adyacente al cuarto disco cervical.



**Figura 3.** Corte axial de RM con gadolinio en el que se observa el contacto de la lesión con la raíz C5 derecha.



**Figura 4.** Control radiográfico a siete años de la cirugía (perfil) donde se observa una columna cervical alineada, sin pérdida de la lordosis y signos de consolidación de la artrodesis.

vertebral o, en la etapa final de la lesión, anquilosis con desarrollo de osteofitos y calcificación del ligamento vertebral común anterior.<sup>9,11,12,17,18</sup>

La RM es el estudio por imágenes de elección, ya que puede delimitar la extensión de la lesión y la presencia poco frecuente de abscesos con compromiso epidural o radicular, necesario para un correcto planeamiento terapéutico.<sup>6</sup> Las técnicas de supresión grasa y el contraste con gadolinio aumentan su especificidad diagnóstica y permiten discriminar entre el edema perilesional, la lesión y las estructuras indemnes.<sup>17,18</sup>

Estudios como el centellograma óseo y la tomografía computarizada son útiles si se sospecha la presencia de otros focos infecciosos óseos o si se requieren detalles sobre el compromiso óseo vertebral.

Las muestras obtenidas de biopsias, tanto percutáneas como quirúrgicas, en la mayoría de los casos no revelan en forma directa la presencia del germen y se observa tejido de granulación no caseificante.<sup>9,12,17</sup> El cultivo de las muestras debe realizarse en centros especializados porque su manipulación requiere estrictas medidas de bioseguridad.

Las pruebas serológicas (reacción de Huddleson y reacción de Wrigth) con títulos superiores a 1/80 se consideran signos de enfermedad activa.<sup>12</sup> El hemocultivo puede utilizarse en la etapa aguda de la enfermedad, aunque suele ser negativo, ya que la bacteriemia es intermitente y el cocobacilo es difícil de aislar.

En nuestro caso, la presentación del cuadro y los estudios por imágenes eran compatibles con una espondilodiscitis. La RM permitió definir la extensión de la lesión, la presencia del absceso y su relación con la raíz C5 derecha. El diagnóstico de certeza se obtuvo combinando el resultado de las pruebas serológicas con el cultivo del germen del material tomado en la cirugía.

El tratamiento de la brucelosis espinal sigue los lineamientos básicos de toda espondilodiscitis.<sup>15,19</sup> La inmovi-

lización del sector afectado y la administración por vía oral de doxiciclina y rifampicina junto con un aminoglicósido (estreptomina 1 g/día) por vía intramuscular durante seis semanas constituyen el protocolo de elección actual.<sup>10,13</sup>

La necesidad de asociar un tratamiento quirúrgico ocurre cuando no se observa respuesta al tratamiento conservador, ante la presencia de un absceso paraespinal o peridural con compromiso neurológico o inestabilidad.

Debido a las características clínicas y de los estudios por imágenes de la paciente, se decidió realizar una vía de abordaje anterior que permitió una descompresión segura de las estructuras neurológicas comprometidas. La inestabilidad generada se trató mediante un injerto tricortical de cresta ilíaca complementado con placa y tornillos de titanio.

La utilización de material de osteosíntesis en el tratamiento de una infección puede interferir el proceso de curación.<sup>1</sup> Sin embargo, algunos autores consideran que el desbridamiento completo del tejido infectado combinado con el tratamiento antibiótico específico permite utilizar un implante con buenos resultados, sobre todo en casos de infecciones específicas.<sup>4,8,14,20,23</sup>

En síntesis, la espondilodiscitis cervical es una manifestación infrecuente de la enfermedad brucelósica que debe considerarse en el diagnóstico diferencial de los pacientes con lesiones espinales infecciosas provenientes de zonas endémicas. La RM con gadolinio o sin él tiene un papel preponderante tanto en el diagnóstico como en el plan terapéutico.

Asimismo, la necesidad de tratamiento quirúrgico de esta localización es también infrecuente y depende de la falta de respuesta al tratamiento conservador y de la presencia de inestabilidad o de abscesos con compromiso neurológico progresivo.

## Referencias bibliográficas

1. **Abbey DM, Turner DM, Warson JS, et al.** Treatment of postoperative wound infections following spinal fusion with instrumentation. *J Spinal Disorders*;8(4):278-283;1995.
2. **Cordero M, Sanchez I.** Brucellar and tuberculous spondylitis. A comparative study of their clinical features. *J Bone Joint Surg Br*;73(1):100-103;1991.
3. **De Anquin C.** Espondilitis brucelósica. *II Jornadas Argentinas de Ortopedia*; 1951.pp.176-183.
4. **Dietze DDJr, Haid RWJr.** Antibiotic-impregnated methylmethacrylate in treatment of infections with spinal instrumentation: case report and technical note. *Spine*;17(8):981-987;1992.
5. **Ganado W, Craig AJ.** Brucellosis myelopathy. *J Bone Joint Surg Am*;40-A(6):1380-1388;1958.
6. **Goodhart GL, Zakem JF, Collins WC, et al.** Brucellosis of the spine. Report of a patient with bilateral paraspinous abscesses. *Spine*;12(4):414-416;1987.
7. **Kulowski J, Vinke T.** Undulant (Malta) fever spondylitis: report of a case, due to *Brucella melitensis*, bovine variety, surgically treated. *JAMA*;99:1656-1659;1932.

8. **Levi AD, Dickman CA, Sonntag VK.** Management of postoperative infections after spinal instrumentation. *J Neurosurgery*; 86(6):975-980;1997.
9. **Lifeso RM, Harder E, McCorkell SJ.** Spinal Brucellosis. *J Bone Joint Surg Br*;67(3):345-351;1985.
10. **Mandell GL, Bennett JE, Dolin R.** *Principles and practices of infectious disease.* 5ª ed. Vol. 2. Filadelfia: Churchill Livingstone; 2000.pp.2386-2393.
11. **Mohan V, Gupta RP, Marklund T, et al.** Spinal brucellosis. *Int Orthop*;14(1):63-66;1990
12. **Petri N.** Lesiones osteoarticulares en brucelosis. *Bol Trab Soc Argent Ortop Traumatol*;45(1):105-118;1980.
13. **Pina MA, Modrego PJ, Uroz JJ, et al.** Brucellar spinal epidural abscess of cervical location: report of four cases. *Eur Neurol*; 45(4):249-253;2001.
14. **Przybylski GJ, Sharan AD.** Single-stage autogenous bone grafting and internal fixation in the surgical management of pyogenic discitis and vertebral osteomyelitis. *J Neurosurg*;94(Suppl 1):1-7;2001.
15. **Ruelle A, Boccardo M.** Spondilodiscite brucellare come rara causa di compressione midollare. Caso clinico. *Chir Organi Mov*; 71(2):165-168;1986.
16. **Samra Y, Hertz M, Shaked Y, et al.** Brucellosis of the spine. A report of 3 cases. *J Bone Joint Surg Br*;64(4):429-431;1982.
17. **Sharif HS, Aideyan OA, Clark DC, et al.** Brucellar and tuberculous spondylitis: comparative imaging features. *Radiology*; 171(2):419-425;1989.
18. **Sharif HS, Clark DC, Aabed MY, et al.** Granulomatous spinal infections: MR imaging. *Radiology*;177(1):101-107;1990.
19. **Sola C.** Infecciones en columna vertebral. *Rev Asoc Argent Ortop Traumatol*;59(4):375-384;1994.
20. **Thalgott JS, Cotler HB, Sasso RC, et al.** Postoperative infections in spinal implants. Classification and analysis- a multicenter study. *Spine*;16(8):981-984;1991.
21. **Wisneski RJ.** Infectious disease of the spine. Diagnostic and treatment considerations. *Orthop Clin North Am*;22(3):491-501; 1991.
22. **Wyngaarden JB, Smith LH.** *Cecil Tratado de Medicina Interna.* 18ª ed. Vol. 2. México: Interamericana; 1991.pp.1851-1854.
23. **Wynne HA, Lancaster R.** Brucellosis as a rare cause of spondylitis. *J R Soc Med*;78(2):161-162;1985.