

# Reconstrucción del aparato extensor de los cuatro últimos dedos

## Consideraciones anatómicas quirúrgicas sobre las estructuras de contención y de deslizamiento

ROQUE O. NIGRO

*Hospital Piñeiro, Buenos Aires*

### RESUMEN

**Introducción:** Las estructuras tendinosas de la mano se encuentran modificadas en patologías que provocan deformidades en los dedos, como en el caso de las deformidades en ojal (*boutonniere*), en martillo (*mallet finger*) y en cuello de cisne.

El aparato extensor de los cuatro últimos dedos requiere para su funcionamiento tanto la integridad del aparato tendinoso como la de las estructuras retinaculares y de contención con el plano óseo, además de las poleas flexoras. El reconocimiento anatómico de estas estructuras permite su reparación anatómica y la preservación del deslizamiento necesario para que ocurra la flexión-extensión digital. Se observó que la lámina adiposa preperióstica es un elemento fundamental en el mantenimiento de esa función.

**Materiales y métodos:** Se realizaron disecciones anatómicas sobre 40 preparados de especímenes adultos cadavéricos (31 fijados en formol al 40% y 9 frescos inyectados con látex coloreado) bajo lupa quirúrgica de dos y cinco aumentos. En forma paralela, entre los años 1988 y 2004, se intervinieron quirúrgicamente 32 manos en 29 pacientes con la aplicación de técnicas reconstructivas del aparato extensor de los cuatro últimos dedos de la mano.

**Resultados:** Se identificaron, tanto en los preparados cadavéricos como en los procedimientos quirúrgicos de reparación, las estructuras de contención del aparato extensor (conexiones intertendinosas, fibras transversas de la cincha o manto interóseo, banda sagital, ligamento triangular, fibras en espiral y ligamento retinacular de Landsmeer) y de la principal estructura de deslizamiento: la lámina adiposa preperióstica.

**Conclusiones:** Si bien la bibliografía utilizada describe las estructuras anatómicas nombradas, no se ha hallado ninguna referencia sobre la lámina falángica como un elemento que hay que tener en cuenta en el momento de resolver una cirugía de tipo reconstructivo, por ejemplo, en el caso de las patologías mencionadas.

**PALABRAS CLAVE: Anatomía. Tendones extensores digitales. Retención. Deslizamiento.**

**RECONSTRUCTION OF THE FOUR LAST FINGERS' EXTENSOR APPARATUS. ANATOMICAL CONSIDERATIONS ON ITS RETENTION AND GLIDING STRUCTURES**

### ABSTRACT

**Background:** The extensor structures of the hand are modified in pathologies that result in finger deformities, as is the case of the buttonhole (*boutonniere*), mallet finger, and swan neck.

The extensor apparatus of the last 4 fingers requires for its normal function the tendons and the retinacular retention structures, with the bone and flexor pulley intact.

The examination of these structures allows for their anatomical reconstruction, preserving the gliding required for normal finger flexion-extension. It was noted that the adipose preperiosteal layer was essential for function preservation.

**Methods:** Anatomical dissection and observations were made during the surgical procedures in the reconstruction of the last 4 fingers' extensor apparatus. It was used on forty adults' fresh and fixed specimens (31 fixed in 40% formaldehyde and 9 fresh injected with coloured latex) under 2 x and 5 x magnification. At the same time, from 1988 to 2004 32 hands in 29 patients were operated using different reconstructive techniques.

**Results:** In both cadaver specimens and surgical reconstructive procedures were identified the extensor apparatus retention structures (intertendinous connections, interosseous hood, sagittal band, longitudinal cords, oblique

Recibido el 17-3-2006. Aceptado luego de la evaluación el 8-9-2006.

Correspondencia:

Dr. ROQUE O. NIGRO  
nigro@sion.com

lamina, triangular ligament, spiral fibers, the sliding structures, and the adipose preperiosteal layer.

**Conclusions:** The bibliography describes only the above-mentioned anatomical structures, the phalangeal lamina has not been mentioned as an essential element at the time of reconstructive surgery, as for example in the above described pathologies.

**KEY WORDS: Anatomy. Finger extensor. Retention. Gliding structures.**

La estructura y la función del aparato extensor digital de los cuatro últimos dedos y su relación con los músculos intrínsecos de la mano han sido tratadas ampliamente en la bibliografía,<sup>2,8,9-11,14,17,18,26,27,31,36,46,48,49,51,54,55-57,59,60,68</sup> mientras que los elementos de contención, retinaculares y de deslizamiento, si bien fueron detallados por numerosos autores,<sup>7,12,13,28,37,41,42,45,60,64,67</sup> ofrecen en la práctica diversos grados de dificultad para su individualización anatómica y reparación quirúrgica.

El objetivo de este trabajo fue vincular en forma paralela las estructuras componentes del aparato extensor de los cuatro últimos dedos, específicamente las correspondientes al retináculo<sup>3</sup> (estructura de retención) en la corrección de la luxación recidivante de los tendones extensores, como también en las deformidades en ojal (*boutonniere*), en martillo (*mallet finger*) y en cuello de cisne frente a las de deslizamiento, en las que se ha comprobado la presencia, en todos los casos disecados, de la lámina adiposa periostica (LAP) descrita en 1991.<sup>45</sup>

## Materiales y métodos

Se realizaron disecciones y procedimientos de reparación del aparato extensor de los cuatro últimos dedos de la mano bajo lupa quirúrgica de dos y de cinco aumentos en 40 preparados de especímenes adultos cadavéricos, 31 de los cuales fueron fijados en formol al 40% y 9 en estado fresco coloreados mediante inyección intraarterial de látex; todos proporcionados por la Primera Cátedra de Anatomía de la Facultad de Medicina de la Universidad de Buenos Aires (UBA).

Luego, y sobre la base de las observaciones realizadas, entre los años 1988 y 2004, se intervinieron quirúrgicamente 32 manos en 29 pacientes con la aplicación de las técnicas empleadas en la luxación recidivante de los tendones extensores largos.

## Resultados

Se individualizaron las estructuras de retención del aparato extensor de los cuatro últimos dedos:<sup>63</sup> conexiones intertendinosas<sup>19</sup> o *juncturae tendinii* (JT), fibras transversas de la cincha o manto interóseo, banda sagital,

ligamento retinacular de Landsmeer<sup>34</sup> (banda transversa y cuerda longitudinal), ligamento triangular y fibras espirales.

En la reparación de la luxación recidivante de los tendones extensores de los cuatro últimos dedos se observó un acortamiento de las conexiones intertendinosas del anular y del meñique de tipo tendinosa en el 78% de los casos. Estas lesiones fueron de origen traumático en el 10% de los casos; constitutivas en el 60% y degenerativas en el 20%.

La corrección de la luxación recidivante del extensor del dedo medio se realizó mediante la liberación de las conexiones intertendinosas ulnares y su transposición hacia el anular.

Se observó también que el 90% de la etiología de la deformidad en ojal era traumática, sin rigidez articular interfalángica proximal e involucraba estructuras anatómicas como el aparato retinacular de Landsmeer, las bandas espirales, los tendones conjuntos laterales (TCL) y la lengüeta central.

La técnica elegida en la corrección de la deformidad cumplió con los siguientes pasos:

- Sección de la banda transversa y la cuerda longitudinal del ligamento retinacular de Landsmeer (en el caso de retracción retinacular asociada).
- Reinserción de la lengüeta central en la base de la falange proximal.
- Resección parcial del ligamento triangular y sutura de las fibras espirales (en los casos de necesidad de un avance para la inserción de la lengüeta central del aparato extensor en la base de la falange media).

Las LAP de la falange proximal y media fueron sistemáticamente respetadas.

En los casos de deformidad en cuello de cisne, un 75% fue de etiología traumática sin rigidez articular. La corrección consistió en sección de las fibras espirales, resección del ligamento triangular y reubicación del tendón conjunto lateral con plástica del ligamento retinacular.

En el 98% de los casos que presentaban deformidad en martillo, la etiología era traumática y sin avulsión ósea; tampoco había rigidez articular o cuello de cisne asociado.

La principal estructura involucrada fue el tendón conjunto distal (TCD).

Para su reparación se efectuó la resección de 1 mm del TCD, proximal a la lesión cicatrizal con liberación de la adherencia interfalángica distal (IFD). Esto se consiguió incidiendo con la hoja del bisturí en posición paralela a la cara posterior del tendón extensor por encima de la LAP, y no sobre el periostio de la falange media (FM) y distal (FD) hasta lograr la extensión pasiva de la articulación IFD. Luego, se suturó cabo a cabo el tendón conjunto distal bajo lupa, previa osteodesis de la articulación IFD temporaria.

## Discusión

Si bien la existencia de la LAP sobre los metacarpianos fue mencionada por Ferré<sup>20</sup> en 1958, no se encontró, dentro del material de referencia consultado, la adjudicación de un papel definido y fundamental como elemento anatómico de deslizamiento.

Para el resto de las estructuras anatómicas, específicamente las de contención retinaculares, tampoco se hallaron diferencias entre lo observado y lo citado como referencia.

Dichas estructuras a nivel del dorso de la mano son:

- **Conexiones intertendinosas:** las conexiones intertendinosas del dorso de la mano presentan fibras que aumentan de densidad en sentido radial a cubital, uniendo los tendones extensores largos del músculo *extensor digitorum* sobre el tercio distal de los metacarpianos y proximal a la articulación metacarpofalángica.

Las conexiones intertendinosas con el músculo extensor propio del índice (*extensor indicis*) y el músculo extensor propio del meñique (*extensor digiti minimi*) no se han observado.

Una de las funciones principales de los tendones extensores largos es distribuir las fuerzas por esas conexiones intertendinosas, remedando una pseudocontinuidad del extensor largo en caso de una lesión proximal (Fig. 1).

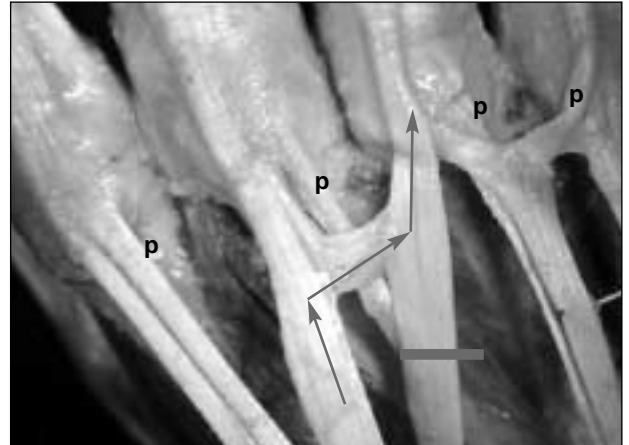
Las conexiones intertendinosas pueden ser de tres tipos:

- fasciales* (tipo I), en especial en el segundo espacio
- ligamentarias* (tipo II), en el tercer espacio
- tendinosas* (tipo III), en el cuarto espacio<sup>50,64</sup>

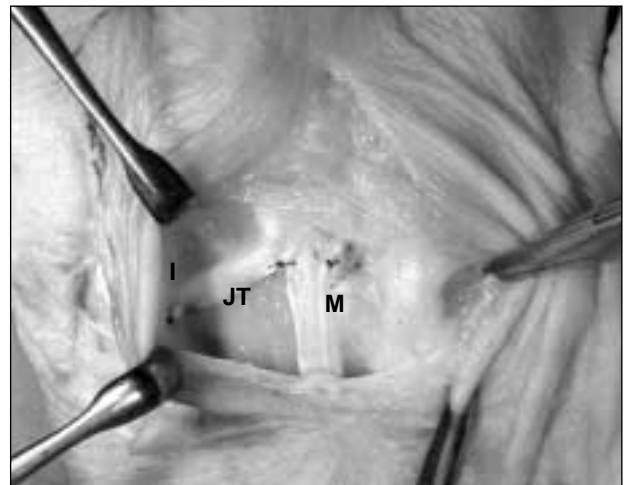
Su función es permitir que los extensores trabajen en unidad; de esta manera contribuyen a la extensión independiente de los dedos.<sup>5,43,50</sup> La ausencia congénita de las conexiones intertendinosas puede provocar la luxación recidivante de los tendones extensores largos de los dedos medio y anular.<sup>4,30,65</sup> En su reparación debe considerarse que los extensores se desvían hacia cubital, lo que causa un relajamiento de todas las estructuras de contención radiales, motivo por el cual se seccionan las conexiones intertendinosas cubitales transfiriéndolas a radial. (Fig. 2).

Las afecciones reumáticas provocan una debilitación global tanto de las conexiones intertendinosas<sup>5,6,21</sup> como de la cincha. (Fig. 3).

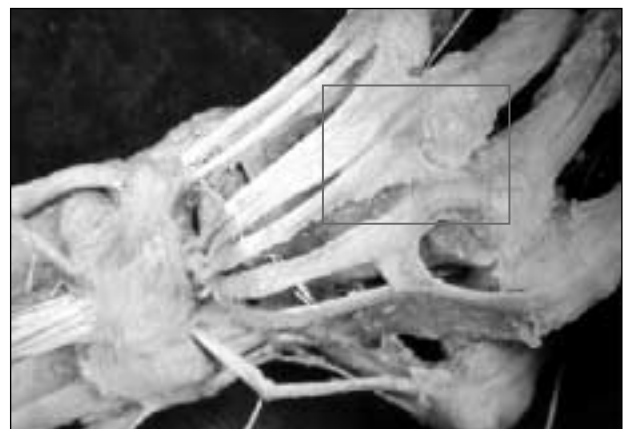- **Lámina transversa, manto interóseo o expansión lateral de los tendones extensores:** la función ha



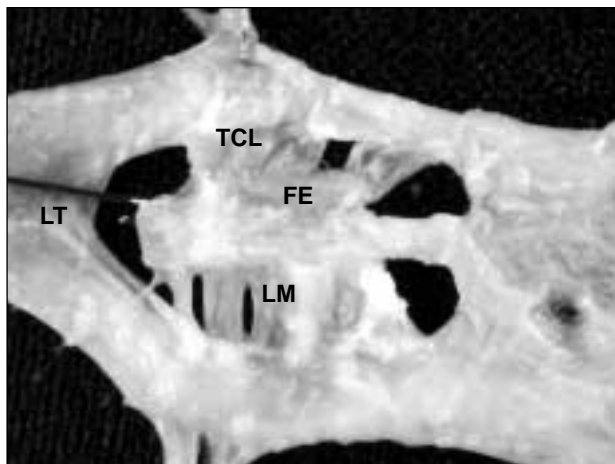
**Figura 1.** Preparación anatómica en la que se observan las conexiones intertendinosas (*juncturae tendini*) y la pseudocontinuidad del extensor largo en caso de lesión proximal. Nótese que el espécimen presenta un extensor propio en cada dígito (p).



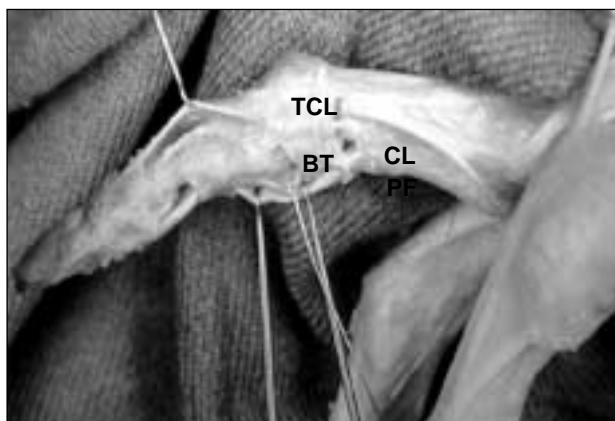
**Figura 2.** Transferencia y tenorrafia de la conexión intertendinosa del ECD (JT) del dedo medio (M) al índice (I).



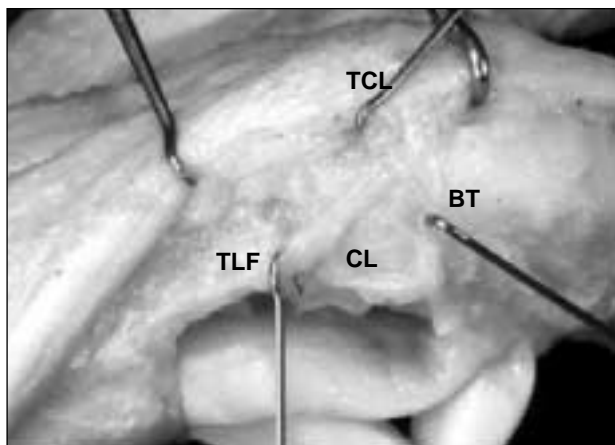
**Figura 3.** Mano reumática. Retracción de las conexiones intertendinosas cubitales y elongación de las radiales. Nótese la fusión distal y el engrosamiento de las *vincula tendinii* cubital del anular y radial del meñique (recuadro).



**Figura 4.** Se observan en el espécimen las fibras espirales (FE) a proximal y el ligamento triangular (LT) a distal sobre la articulación IFP, uniendo ambos tendones conjuntos laterales (TCL) y la lengüeta media (LM) del aparato extensor.



**Figura 5.** Ligamento retinacular de Landsmeer: banda transversa (BT) y cuerda longitudinal (CL) que une el tendón conjunto lateral (TCL) con la polea flexora (PF).



**Figura 6.** Cuerda longitudinal (CL) insertada en el tubérculo lateral de la falange proximal (TLF), ventral al plano de flexión interfalángica proximal. Banda transversa (BT) parcialmente seccionada y reclinada a distal.

determinado la diferenciación de las complejas estructuras dorsales extensoras que, en primera etapa del desarrollo, se encuentran unidas al túnel osteofibroso flexor. Las estructuras retinaculares se delimitan tardíamente, como también las fibras oblicuas interfalángicas proximales y distales.<sup>32</sup>

La expansión lateral de los tendones extensores es el puente fibroso que vincula ambos tendones interóseos y el tendón *extensor digiti communis* (EDC), formando una cincha extensora metacarpofalángica<sup>68</sup> que los mantiene unidos durante los movimientos de flexión-extensión metacarpofalángica<sup>45</sup> deslizando-los sobre la LAP.

Las lesiones de la cincha pueden originarse por flexión brusca metacarpofalángica asociada con trauma directo o, también, por etiologías degenerativas; por sinovitis crónica o por el *pannus* de la artritis reumatoide,<sup>21</sup> que la adelgaza y la elonga.

Como tratamiento se utiliza un pedículo radial con liberación cubital y plástica con conexiones intertendinosas.

- **Banda sagital:** la banda sagital constituye la inserción más proximal de aparato extensor. Se inserta en el ligamento interglenoideo o ligamento transverso profundo del metacarpo y forma parte del núcleo de ensamble MF.<sup>66,68</sup> Su función es estabilizar y limitar la excursión del tendón extensor común durante la flexión metacarpofalángica
- **Fibras espirales y ligamento triangular:** las fibras espirales se extienden sobre el dorso de la articulación IFP uniendo ambos tendones conjuntos laterales, los que a su vez rodean en forma de espiral la lengüeta media del aparato extensor, de manera que algunas fibras llegan hasta la misma lengüeta y otras, hasta los tendones conjuntos laterales. En el tercio distal de la falange proximal, las fibras espirales mantienen los tendones en posición y su sección provoca que se luxen.<sup>13</sup> Estas fibras permiten un movimiento de apertura y cierre en abanico y traslación a distal sobre la articulación IFP del aparato extensor durante el movimiento de flexión-extensión. El ligamento triangular es una capa de fibras transversas y superficiales ubicada distal a la articulación IFP. Une los tendones conjuntos laterales y es un estabilizador dorsal secundario en relación con las fibras espirales, pues éstas mantienen su tensión cualquiera que sea la posición de la articulación IFP. Su sección provoca la luxación inmediata de los tendones conjuntos laterales. (Fig. 4).
- **Ligamento retinacular de Landsmeer:**<sup>34</sup> está conformado por la banda transversa y la cuerda longitu-

dinal. La primera es una lámina cuadrangular que se extiende desde el tendón conjunto lateral hacia la polea cruciforme de la vaina fibrosa flexora. Es funcionalmente un retén o elemento de contención del aparato extensor durante los movimientos de flexión-extensión digital.<sup>26,28,37,58</sup> (Fig. 5).

La cuerda longitudinal –también mencionada como banda oblicua o fibras longitudinales–<sup>67,68</sup> se extiende desde el tubérculo lateral de la falange proximal hasta la falange distal, con dirección ventral al eje de flexión de la articulación IFP. Esto permite el mecanismo automático de flexión en cadena interfalángico; de ahí que Haines<sup>28</sup> lo denominara *link ligament*. (Fig. 6).

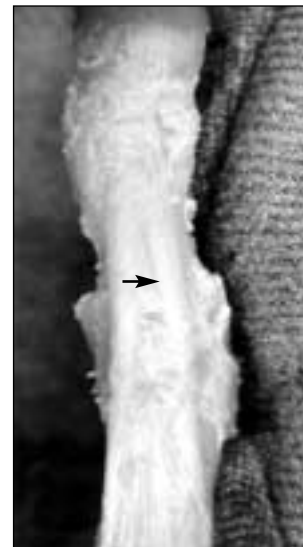
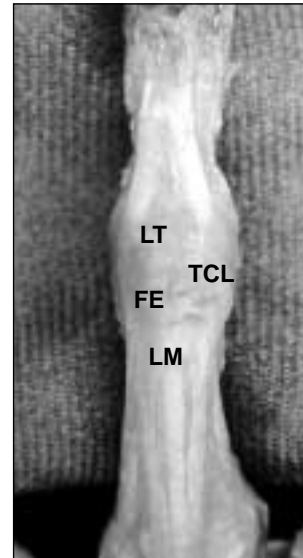
En la deformidad en ojal (*boutonniere*) la cuerda longitudinal se retrae porque se desplazan los tendones conjuntos laterales a palmar respecto del eje de flexión de la articulación IFP, lo que favorece la rigidez extraarticular. La prueba de Fowler<sup>26,67-69</sup> permite descartar la retracción asociada de la cuerda o banda longitudinal: se efectúa extendiendo pasivamente la articulación IFP con flexión activa y pasiva de la articulación IFD. Es necesario seccionar la cuerda longitudinal ubicada proximal, subyacente y distal a la banda transversa para corregir la deformidad en presencia de rigidez retinacular.

En la deformidad en cuello de cisne, el ligamento retinacular se elonga y desplaza a proximal de la articulación de la IFP; esto provoca la retracción de las fibras espirales y del ligamento triangular.<sup>1,40,44</sup> (Figs. 7 y 8).

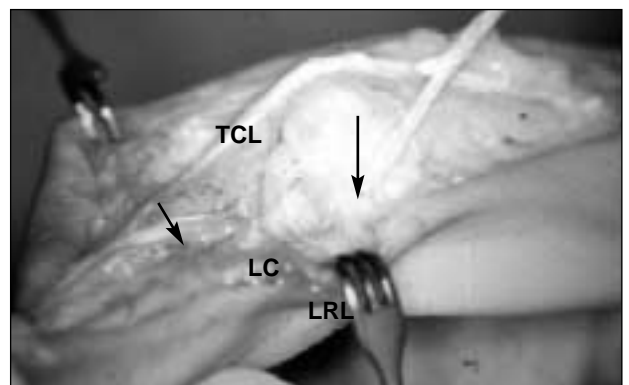
La corrección de la deformidad en cuello de cisne<sup>22,25,37,38,49,52,61,66</sup> puede lograrse tallando una tira de tendón conjunto y seccionándola hacia proximal; se la pasa por debajo del ligamento cutáneo de Cleland (Fig. 9) y se la sutura a nivel de la falange proximal.

- **Deslizamiento:** el aparato extensor digital de los cuatro últimos dedos carece para su deslizamiento de una corredera osteofibrosa como la que tienen los tendones flexores. Este movimiento se efectúa gracias a la vaina tenovaginal que lo envuelve y la LAP<sup>45</sup> falángica subyacente.

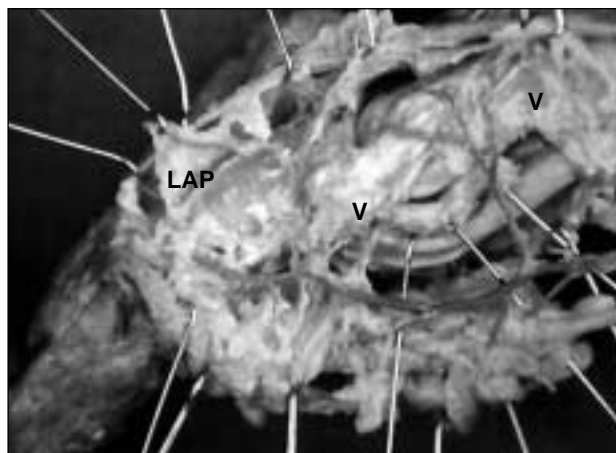
Su conservación resulta necesaria para evitar que se adhiera el plano óseo durante la flexión interfalángica cuando existen procesos inflamatorios o traumáticos; también se la debe preservar durante la reparación o plástica tendinosa para evitar su transformación en tejido fibroso.



**Figuras 7 y 8.** Se observa la configuración anatómica del LT y las cuerdas espirales. Retracción patológica de ambas en la deformidad en cuello de cisne.



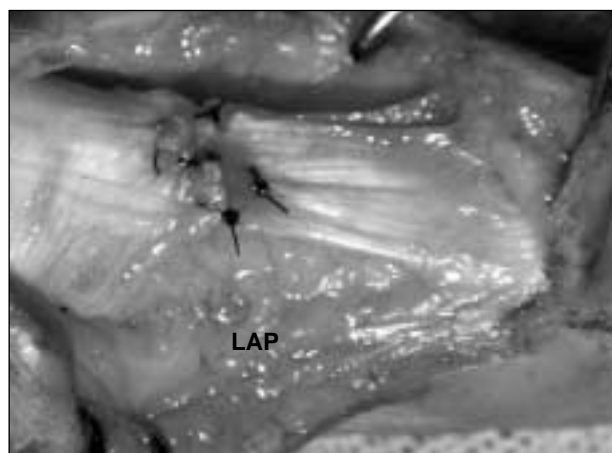
**Figura 9.** Banda lateral tallada del tendón conjunto distal (TCD) y del tendón conjunto lateral (TCL) y por debajo del ligamento cutáneo de Cleland<sup>12</sup> (LC).



**Figura 10.** Se observa en el espécimen la irrigación de la lámina adiposa preperióstica (LAP) y su vascularización con ramas de la arteria colateral digital (V).

La LAP ricamente vascularizada<sup>20,45</sup> e innervada<sup>45,62</sup> se extiende desde el dorso de los metacarpianos hasta la falange distal. (Fig. 10).

De las técnicas ampliamente descritas en la bibliografía<sup>9,16,22,23,25,44,61,63</sup> para la reparación de la deformidad en martillo, se utilizó de preferencia la resección de 1 mm de tendón conjunto distal, tenólisis y tenorrafia cabo a cabo con preservación de la LAP falángica. (Fig. 11).



**Figura 11.** Deformidad en martillo. Sección de 1 mm y tenorrafia cabo a cabo con preservación de la lámina adiposa preperióstica (LAP).

## Conclusiones

Si bien la bibliografía describe con detalles las estructuras anatómicas nombradas, no se ha hallado ninguna referencia sobre la lámina falángica como un elemento que hay que tener en cuenta en el momento de resolver una cirugía de tipo reconstructivo; por ejemplo, en el caso de las patologías mencionadas.

## Bibliografía

1. Andersen D. Extensor tendon repairs in zones 3-4. In *Techniques in hand surgery*. Blair WF, editor. Williams & Wilkins; 1996. p. 96-103.
2. Antúnez, Améndola. *Atlas de anatomía humana*. Interamericana; 1970. p. 36-137.
3. Barron JN. *The Hand*. Churchill Livingstone; 1980. p. 1202.
4. Benatar N. Radial subluxation of the connexus intertendineus. In *Year book of hand surgery*. Amadio; 1995. p. 102-4.
5. Boyes J. *Bunnell's surgery of the hand*. 5th ed. Philadelphia: Lippincott; 1970. p. 26.
6. Blanco R. Desviación cubital de los dedos en la artritis reumatoidea. En *Mano*. Biblioteca de Ortopedia y Traumatología. Buenos Aires: Editorial Médica Panamericana; 1974.
7. Brunelli G. La microcirugía della mano. *Revista di Chirurgia Della Mano*. 1969;(7):183-200.
8. Bunnell S. *Cirugía de la mano*. Intermédica; 1967. pp. 477-86.
9. Casiraghi JC. *Anatomía del cuerpo humano funcional y quirúrgica*. Buenos Aires: El Ateneo; 1969. p. 309.
10. Chang P. Extensor tendon repairs. In Blair W. *Techniques in hand surgery*. Blair WF, editor. Williams & Wilkins; 1996. p. 91-5.
11. Cirio JJ. A propósito de tres observaciones de músculo manio. *Rev Asoc Med Arg*. 1943;57:619-22.
12. Cleland J. On the cutaneous ligaments of the phalanges. *J Anat Phys*. 1878;12:526.
13. Cosentino R (h.). Las fibras espirales del aparato extensor. *Rev Asoc Arg Ortop Traumatol*. 1987;52(2):197-9.
14. Crampton Harris E. Intrinsic Balance of the Extensor System. In Hunter JM, Schneider LH, Mackin EJ editors. *Tendon surgery in the hand*. St. Louis: Mosby; 1987. p. 325-35.

15. **Creighton JJ, Steichen JB.** Extensor tenolisis. In *The Hand*. Strickland JW editor. New York: Lipincott-Raven; 1998. p. 555-65.
16. **Elliot R.** Reparación del tendón extensor. En Mc Carthy editor. *Cirugía plástica*. 1990. pp. 335-63.
17. **Evans RB, Burkhalter WE.** A study of the dynamic anatomy of extensor tendons and implications for treatment. *J Hand Surg (Am)*. 1986;11(5):774-9. Erratum in *J Hand Surg (Am)*. 1986;11(6):914.
18. **Eyler D.** The anatomy and function of the intrinsic musculature of the fingers. *J Bone Joint Surg Am*. 1954;36-A(1):1-9.
19. **Feneis H.** *Nomenclatura anatómica ilustrada*. 2a ed. Salvat; 1989.
20. **Ferré R.** Mano: Lesión de los tendones extensores. *Bol Soc Argent Cir*. 1958;19:358-67.
21. **Flatt A.** *Tratamiento de la mano reumática, desviación cubital*. Mundi; 1970. pp. 151-73.
22. **Firpo CAN.** Lesiones del aparato extensor de los dedos a nivel de las articulaciones interfalángicas proximales y distales. *La Prensa Médica Argentina*, 1957;44:2852-3.
23. **Firpo CAN.** Mallet finger inveterado con cuello de cisne secundario. *Boletín Sudamericano de Cirugía de la Mano*. 1972;A4(1):17.
24. **Firpo CAN.** Mallet finger. Conducta terapéutica. *Boletín Sudamericano de Cirugía de la Mano*. 1973;A4:31.
25. **Firpo CAN.** Arthritic deformities of the fingers. Correction of swan neck and boutonniere deformities. Congress European Rheumatoid Arthritis Surgical Society (Erass). *Ann Chirurgiae Et Gyneacologie*. 1985;74(198):48-53.
26. **Fowler SB.** Extensor apparatus of the digits *J Bone Joint Surg*. 1949;31B:477.
27. **Galli EA.** Planimetría II del miembro superior En *Orientación anatómica razonada*. El Ateneo, 1954. pp. 265-76.
28. **Haines RW.** The extensor apparatus of the finger. *J Anat*. 1951;85(3):251-9.
29. **Jabaley M.** Extensor tendon injuries. In *Acute Hand Injuries*. Wolfort F editor. Boston: Little Brown;1980. p. 201-10.
30. **Kang N.** Congenital absence of the juncturae tendini contributing to dislocation of the extensor tendons. *J Hand Surgery*. 2001;26A:501-5.
31. **Kapandji IA.** Los tendones de los músculos extensores de los dedos. En *Cuadernos de fisiología articular*. Toray-Masson; 1977. pp 162-9.
32. **Kaplan E.** *Anatomía funcional y quirúrgica de la mano*. Buenos Aires: Artecnic; 1961. pp. 197-219.
33. **Kon M, Bloem JJ.** Treatment of mallet fingers by tenodesis. *Hand*. 1982;14(2):174-6.
34. **Landsmeer J.** The anatomy of the dorsal aponeurosis of the human fingers and its functional significance. *Anat Rec*. 1949; 104:31-43.
35. **Lindsay WK.** Hand injuries in children. *Clin Plast Surg*. 1976;3(1):65-75.
36. **Leslie D.** The tendons of the dorsum of the hand. *Aust N Z J Surg*. 1954;23:252-6.
37. **Littler JW.** The finger extensor mechanism. *Surg Clin North Am*. 1976;47(2):415-32.
38. **Littler JW, Eaton RG.** Redistribution of forces in the correction of the Boutonniere deformity. *J Bone Joint Surg Am*. 1967; 49(7):1267-74.
39. **López Guillen.** Mallet finger. Revisión. *Actas XIX. Cong. AAOT*. 1982. p. 107.
40. **Michon J, Vilain R.** *Lesiones tendinosas en los traumatismos de la mano*. Toray-Masson; 1976. pp. 27-46.
41. **Milford L.** Les ligaments rétinaculaires et les amarres cutanées des doigts. En Tubiana R, editor. *Chirurgie de la main*. Toray-Masson; 1980. p. 267-70.
42. **Moran C.** *Fisioterapia de la mano*. Barcelona: Jims; 1990.
43. **Moore JR.** Independent index extension after extensor indicis proprius transfer. *J Hand Surg*. 1987;12A:232-6.
44. **Newport L.** Lesiones de los tendones extensores. En Weinzwieg J editor. *Secretos de la cirugía de mano y muñeca*; 2000. pp. 77-9.
45. **Nigro R.** *Bases Estructurales de las rigideces interfalángicas proximales*. Actas de XXVIII Congreso de la Asociación Rioplatense de Anatomía, 9 al 11 de octubre de 1991.
46. **Otaño Sahores A.** *Ortopedia y Traumatología: repertorio bibliográfico argentino (1833-1970)*. Fundación para la Educación, la Ciencia y la Cultura; 1977.
47. **Rayan GM, Murray D.** Classification and treatment of closed sagittal band injuries. *J Hand Surg (Am)*. 1994;19(4):590-4.
48. **Rabischong P.** L'innervation propioceptiva des muscles lombricaux de la main chez l'homme. *Rev Chir Orthop*. 1961;48:234.
49. **Salamanca Enriquez de, F.** Swan-neck deformity: mechanism and surgical treatment. *Hand*. 1976;8(3):215-21.

50. **Salisbury CR.** The interosseus muscles of the hand. *J Anat.* 1936;71:395.
51. **Schroeder von, H, Botte MJ, Gellman H.** Anatomy of the juncturae tendinum of the hand. *J Hand Surg (Am).* 1990;15(4): 595-602.
52. **Stack G.** Muscle function in the finger. *J Bone Joint Surg.* 1962;44B:899-909.
53. **Stith JS, Browne PA.** Extensor digitorum brevis manus: a case report review. *Hand.* 1979;11(2):217-23.
54. **Szerezewski J, Vazquez E.** Los planos aponeuróticos profundos al aparato extensor de los dedos de la mano. *Rev Asoc Argent Ortop Traumatol.* 2000;65(2):130-5.
55. **Sunderland.** The action of the extensor digitorum communis, interosseus and lumbrical muscles. *Amer J Anat.* 1945;77:189.
56. **Testut Latarjet.** *Tratado de anatomía humana.* Salvat; 1973. p. 1085.
57. **Tubiana R.** Anatomie fonctionelle. In *Chirurgie de la main.* Masson; 1980. p. 52-127.
58. **Tubiana R.** Extensor apparatus of the finger. In Hunter JM, Scheneider LH, Mackin E editors. *Tendon surgery in the hand.* Mosby; 1987. p. 319-24.
59. **Tubiana R, Valentín P.** The physiology of the extension of the fingers. *Surg Clin North Am.* 1964;44:909-18.
60. **Tubiana R.** Paralysis of the intrinsic muscles of the finger. In Tubiana R editor. *The Hand.* Philadelphia: WB Saunders; 1993. p. 254-98.
61. **Tubiana R, Valentín P.** The anatomy of the extensor apparatus of the fingers. *Surg Clin North Am.* 1964;44:897-906.
62. **Valentín L.** Cirugía secundaria del aparato extensor de los dedos. En Merle editor. *Mano traumática.* Masson; 1996. pp. 93-113.
63. **Vázquez E.** Terminales nerviosas sensitivas en los planos extensores de los dedos de la mano. *Rev Asoc Arg Ortop Traumatol.* 2002;67(3):191-4.
64. **Verdan C.** Reparación primaria y secundaria de las lesiones de tendones flexores y extensores. En Flynn JE editor. *Cirugía de la mano.* Barcelona: Toray; 1977. pp. 174-84.
65. **Wehbé M.** Junctura anatomy. *J Hand Surg (Am).* 1992;17(6):1124-9. Comentado en *J Hand Surg (Am).* 1993;18(4):758-9.
66. **Wheeldon FT.** Recurrent dislocation of extensor tendons in the hand. *J Bone Joint Surg Br.* 1954;36(4):612-7.
67. **Zancolli E.** *Structural and dynamic bases of hand surgery.* 2nd ed. Philadelphia: JB Lippincott; 1979. p. 3-104.
68. **Zancolli EA.** El ligamento retinacular interfalángico lateral. Su estructuración e importancia en las deformidades digitales. *Bol Sudam Cir Mano.* 1969.
69. **Zancolli E, Cozzi EP.** *Atlas de anatomía quirúrgica de la mano.* Madrid: Editorial Médica Panamericana; 1993. pp. 146-85.
70. **Zancolli E.** Interpretación anatomofisiológica del signo de Fowler. *Bol Soc Argent Ortop Traumatol.* 1960. pp. 17-27.