

PRESENTACIÓN DE CASOS

Desinserción distal del músculo tríceps en un paciente de alto rendimiento deportivo

Informe de un caso

A. RULLAN CORNA, J. M. PATIÑO, L. SIMONETTI, A. J. RAMOS VERTIZ,
J. C. CARUSO y J. A. SAA

Hospital Militar Central

Caso clínico

Presentamos el caso de un paciente de 40 años, fisicoculturista y pesista profesional que, luego de una jornada de entrenamiento intensivo, sufrió un dolor intenso en la cara posterior del codo derecho que le impidió continuar la actividad. En el momento de la consulta presentaba un hematoma que abarcaba tanto el brazo como el antebrazo, con imposibilidad de realizar extensión contra gravedad y resistencia. Refirió utilizar anabólicos por vía sistémica. Las imágenes radiográficas no mostraban compromiso óseo, en tanto que la ecografía y la resonancia magnética (RM) evidenciaban rotura del tendón distal del tríceps, franca alteración de las fibras del ancóneo y atrapamiento del nervio cubital.

Con el paciente colocado en decúbito dorsal bajo anestesia general, se realizó incisión longitudinal, divulsión por planos y reparación quirúrgica con sutura transósea con hilo irreabsorbible a través del olécranon, en el cual se habían efectuado túneles con una broca de 3,5 mm, y luego un refuerzo de la fascia, descrita por Bennett.³ Se protegió el codo con una valva a 45° durante 10 días y se comenzó con la movilización. A los 3 meses el paciente inició trabajos de fuerza. A los 4 meses de seguimiento se logró la flexión-extensión completa.

Discusión

La rotura del tendón del tríceps braquial es bastante infrecuente. En ocasiones se produce como una avulsión

Recibido el 31-05-2007. Aceptado luego de la evaluación el 14-08-2007.
Correspondencia:

Dr. J. M. PATIÑO
jmpaty2@yahoo.com.ar

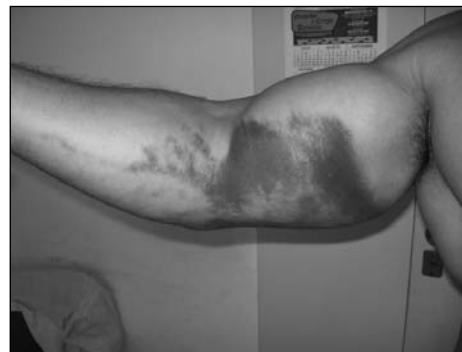
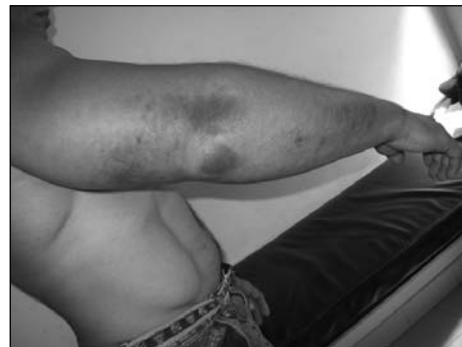
Figura 1. Aspecto preoperatorio. Hematoma y edema importantes.

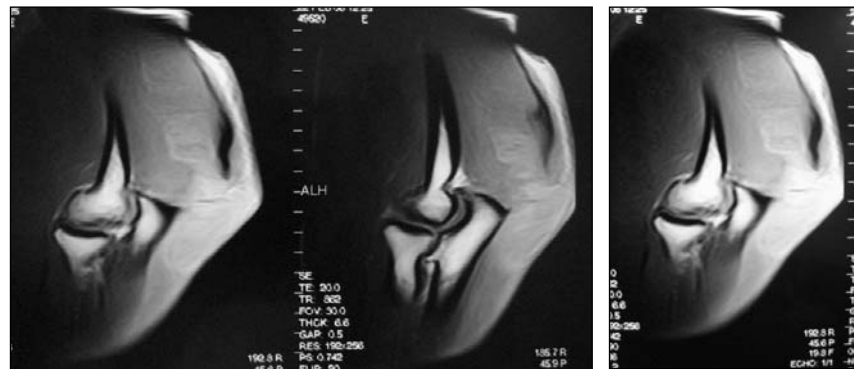


Figura 2. Resonancia magnética que muestra la desinserción del tendón distal del músculo tríceps.



Figura 3. Movilidad posquirúrgica.

del tendón con un pequeño fragmento óseo. También está relacionada con la osteodistrofia renal^{1,4,8} y con enfermedades como artritis reumatoide,^{10,11} lupus eritematoso sistémico,^{8,10,11} hiperparatiroidismo,^{8,10,11} xantomas,^{10,11} hemangioendoteliomas,^{10,11} osteogénesis imperfecta tardía,^{6,8} síndrome de Marfan^{6,8} y diabetes, así como con infiltraciones con corticoides por bursitis olecraniana⁸ y consumo de esteroides por vía oral o su inyección intramuscular.^{10,11}

Diversos autores han informado diferentes casos y coinciden en la rareza de esta lesión.

Las lesiones traumáticas del tendón del tríceps braquial se presentan de tres formas: 1) avulsión del tendón de su inserción en el olécranon, con la presencia de un pequeño fragmento óseo; 2) rotura en la unión miotendinosa; 3) rotura intratendón.^{5,8}

El mecanismo de lesión más frecuente es una desaceleración brusca que se opone a la contracción del tríceps y, menos a menudo, un traumatismo directo.^{8,10,11}

Tanto la insuficiencia renal crónica (que causa acidosis metabólica), el hiperparatiroidismo (que conduce al debi-

litamiento del hueso en la inserción del tendón), como los esteroides inyectados en el sitio de la rotura provocan “elastosis”. Murphy y McPhee analizaron histológicamente esos tendones y observaron, bajo tinción con hematoxilina-eosina, una abundante proliferación de fibras elásticas, lo cual sugirió que ésta era la causa de la debilidad del tejido tendinoso.^{4,8}

Los autores consultados describen la presencia de una sombra (tendón retraído) o de un pequeño fragmento óseo en las radiografías, que nosotros no constatamos.^{4,8,11}

Es necesario diferenciar la rotura completa de la incompleta, en la que la extensión contra gravedad está parcialmente conservada y en la cual estaría indicado el tratamiento conservador.

Concluimos que la rotura del tendón distal del tríceps braquial es una lesión poco común y en la que el tratamiento quirúrgico es un procedimiento seguro, de bajo costo, de corta duración, sin complicaciones (sólo se informaron algunos casos de bursitis olecraniana y pérdida variable de la fuerza⁸) y con resultados excelentes.

Tabla. Casuística internacional

Autor/Referencia	Año	N° casos	Edad	Mecanismo	Bilateralidad	Fragmento óseo	Tratamiento
Sherman ¹⁰	1984	1	34	Pesas	No	No	Quirúrgico
Guarino ⁵	1999	1	39	Moto	No	No	Quirúrgico
Sollender ¹¹	1998	1	42	Pesas-esteroides	Sí	Sí	Quirúrgico
Sollender	1998	1	Mediana	Pesas-esteroides	No	No	Quirúrgico
Sollender	1998	1	Mediana	Pesas-esteroides	No	No	Quirúrgico
Sollender	1998	1	Mediana	Pesas-esteroides	No	No	Quirúrgico
Farrar ⁴	1981	1	42	Insuficiencia renal crónica	Sí	No	Quirúrgico
Farrar ⁴	1981	1	67	Trauma directo	No	Sí	No quirúrgico
Farrar ⁴	1981	1	35	Esteroides	No	N	Quirúrgico
Pantazopoulos ⁹	1975	2	Mediana	Trauma directo	No	No	Quirúrgico
Levy ⁷	1978	1	44	Esfuerzo excesivo	No	Sí	Quirúrgico
Morrey ⁸ (Mayo Clinic) ⁸	1977 1997/2004	15	-	-	-	-	Quirúrgico
Anzel ²	1959	8	-	-	-	-	Quirúrgico

Bibliografía

1. **Anderson KJ, Lecocq JF.** Rupture of the triceps tendon. *J Bone Joint Surg Am.* 1957;39-A(2):444-6.
2. **Anzel SH, Covey KW, Weiner AD, Lipscomb PR.** Disruption of muscles and tendons; an analysis of 1014 cases. *Surgery.* 1959;45(3):406-14.
3. **Bennett BS.** Triceps Tendon Rupture: Case Report and a Method of Repair. *J Bone Joint Surg Am.* 1962;44:741-4.
4. **Farrar EL, 3rd, Lippert FG, 3rd.** Avulsion of the triceps tendon. *Clin Orthop Relat Res.* 1981;(161):242-6.
5. **Guarino A, de Bellis U.** Traumatic avulsion of the brachial triceps tendon. Description of one case. *Chir Organi Mov.* 1999; 84(1):107-10.
6. **Lee ML.** Rupture of the triceps tendon. *Br Med J.* 1960;2(5193):197.
7. **Levy M, Fishel RE, Stern GM.** Triceps tendon avulsion with or without fracture of the radial head--a rare injury? *J Trauma.* 1978;18(9):677-9.
8. **Morrey BF.** Rupture of the triceps tendon. In: *The elbow and its disorders*, 3th ed; 2000. Philadelphia: WB Saunders. pp. :479-84.
9. **Pantazopoulos T, Exarchou E, Stavrou Z, Hartofilakidis-Garofalidis G.** Avulsion of the triceps tendon. *J Trauma.* 1975; 15(9):827-9.
10. **Sherman OH, Snyder SJ, Fox JM.** Triceps tendon avulsion in a professional body builder. A case report. *Am J Sports Med.* 1984;12(4):328-9.
11. **Sollender JL, Rayan GM, Barden GA.** Triceps tendon rupture in weight lifters. *J Shoulder Elbow Surg.* 1998;7(2):151-3.