

Defecto segmentario de tibia de 14 cm. Transporte óseo con tutor externo monoplanar

Informe de un caso

CÉSAR PESCIALLO, GONZALO MARTÍN VIOLLAZ, DIEGO MANA PASTRIÁN,
FRANCISCO ASTUDILLO, CLAUDIO PRIMOMO y HERNAN DEL SEL

Servicio de Ortopedia y Traumatología, Hospital Británico, Buenos Aires

Marco teórico

Los defectos óseos y tegumentarios en las secuelas de las fracturas expuestas representan un importante desafío en la cirugía reconstructiva de los miembros. En estos casos, la decisión terapéutica surgirá de una correcta evaluación de las lesiones y de las características propias del paciente, como comorbilidad, demanda funcional, adaptación al tratamiento y aceptación sociofamiliar.

Entre las alternativas puede recurrirse al uso de autoinjertos masivos de hueso esponjoso, autoinjertos intercalares de peroné vascularizados o no vascularizados, aloinjertos estructurales de banco, prótesis intercalares o la combinación de más de uno de estos métodos.¹⁰

Cuando la irrigación distal del miembro es aportada sólo por una arteria, estos tratamientos pueden comprometer aún más la vascularidad de aquel.¹² En tales casos, la callostasis por distracción ósea mediante el transporte con tutor externo aparece como la alternativa más racional.^{7,15,18} Tradicionalmente, este procedimiento se ha realizado con tutores circulares de Ilizarov,¹³ si bien puede efectuarse también con tutores monoplanares e híbridos.^{4,8}

Caso clínico

Un varón de 23 años sufre una fractura expuesta de la pierna izquierda Gustilo-Anderson IIIB, como consecuencia de una caída desde un tren en marcha. Fue tratado al principio en otro centro, donde le realizaron múltiples limpiezas quirúrgicas, se estabilizó esqueléticamente con tutor externo tubular biplanar AO y se cubrió el defecto tegumentario mediante colgajo vascularizado fas-

ciocutáneo de recto anterior del abdomen, que se necrosó a los 7 días.

Fue derivado a nuestro servicio con 2 meses de evolución (Fig. 1).

En el examen físico presentaba un defecto tegumentario en el tercio medio anteroexterno de la pierna izquierda, de 20 x 15 cm, con fondo granulante y limpio, e impotencia funcional para la dorsiflexión del pie por pérdida del compartimento muscular anteroexterno. El pulso tibial posterior se encontraba presente, con ausencia del pulso pedio. La sensibilidad plantar se hallaba conservada.

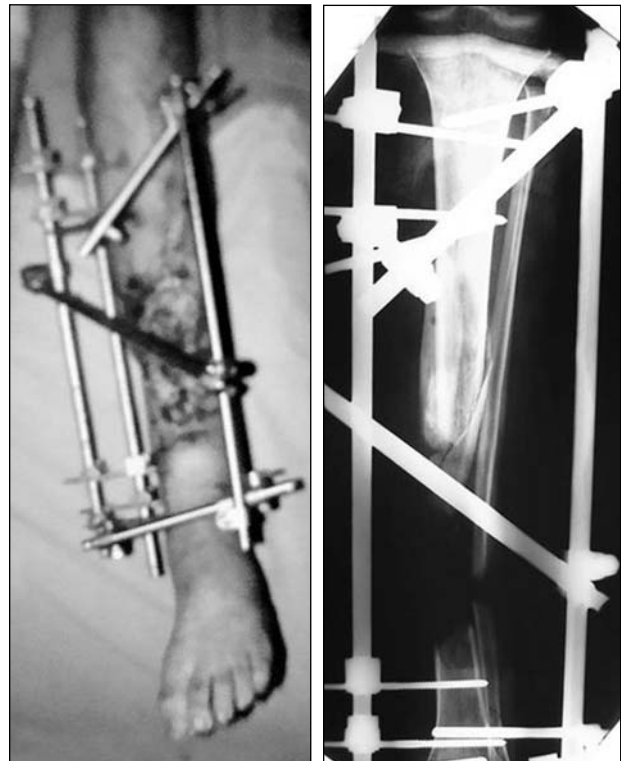


Figura 1. Derivación al Hospital Británico.

Recibido 27-10-2008. Aceptado luego de la evaluación 10-3-2009.

Correspondencia:

Dr. CÉSAR PESCIALLO
cpsciallo@yahoo.com

En el estudio radiográfico se observó un defecto óseo segmentario en la diáfisis tibial de 14 cm. La arteriografía de la pierna mostró sólo la arteria tibial posterior permeable (Fig. 2).

Inicialmente se efectuó la limpieza quirúrgica y la cobertura cutánea con injerto libre de piel del muslo. Obtenida la cobertura inicial, se planificó el transporte óseo con tutor externo monoplanar ORTHOFIX®. Finalizado este, se realizó la transferencia tendinosa del tibial posterior al escafoides para suplir la función del músculo tibial anterior.

Técnica quirúrgica

Se realizó la planificación preoperatoria con medición radiológica de la tibia contralateral (45,5 cm). Se colocó un tutor externo monoplanar Orthofix® en la cara anteromedial de la pierna mediante tres clavos de Schanz a nivel metafisario proximal sobre el nivel de la osteotomía, dos mediadiáfisarios en el fragmento por transportar y tres metafisarios distales.

Luego se procedió a realizar una corticotomía tibial a 7 cm de la interlínea articular de la rodilla con técnica miniinvasiva. A los 10 días de colocado el tutor, comenzó el transporte óseo⁶ a razón de 1 mm/día (0,5 mm cada 12 horas) según la tolerancia del paciente, disminuyendo la velocidad ante la presencia de dolor. Se logró contacto al séptimo mes entre el segmento transportado y el fragmento distal. Se continuó con el transporte a razón de 0,5 mm/día por 20 días para comprimir el foco⁶ (Fig. 3). Al octavo mes

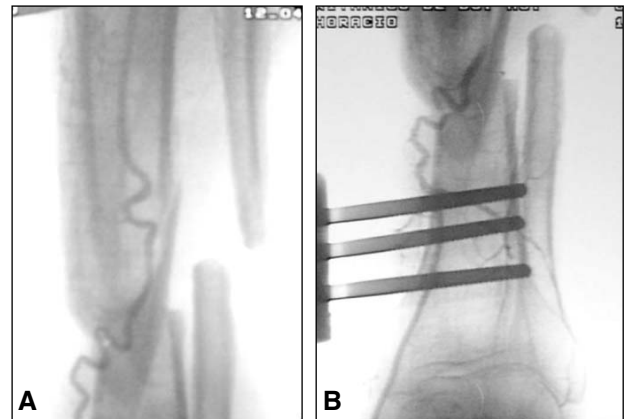


Figura 2. Arteriografía de la pierna.

se colocó un autoinjerto corticoesponjoso de cresta ilíaca para acelerar la consolidación de la brecha distal.⁶

Al noveno mes se evidenciaron signos clínico-radiológicos de consolidación y el paciente inició la carga total de peso con buena tolerancia, habiendo realizado carga parcial sobre el miembro desde el inicio del transporte. Al mes siguiente, consecuente con la buena evolución, se dinamizó el sistema y se retiró el tutor al cumplir el año del tratamiento.

Para controlar la evolución del transporte se evaluó periódicamente la tolerancia del paciente y, en forma mensual, mediante radiografías, el índice de consolidación, la estructura trabecular y la alineación ósea en los planos coronal y sagital.^{1,7,12}

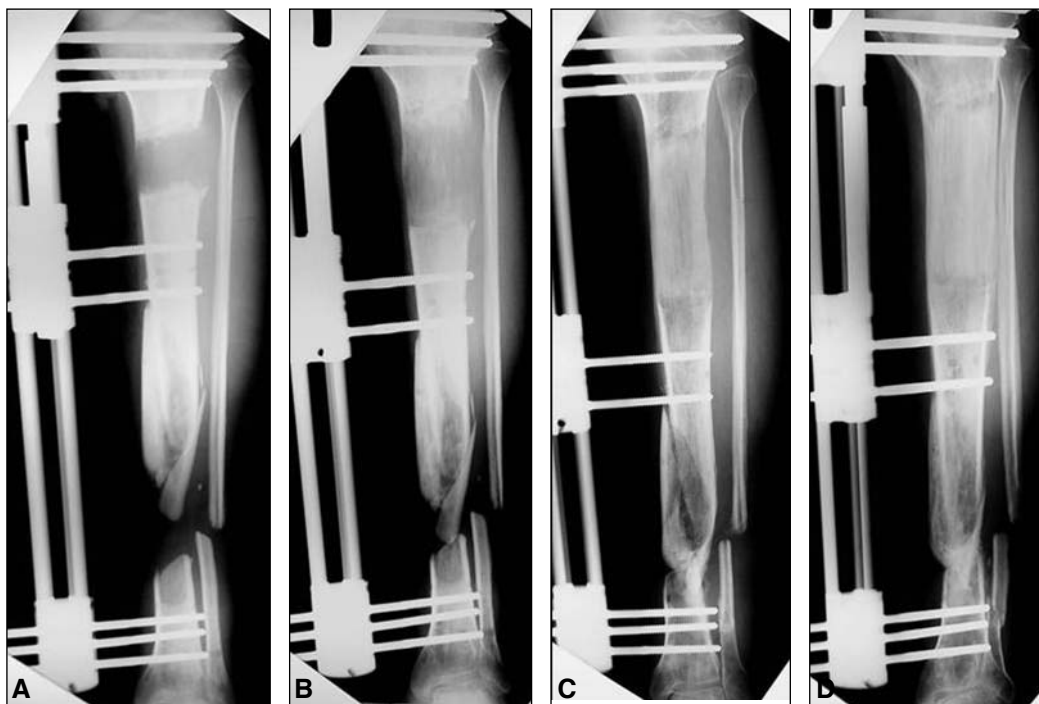


Figura 3. Evolución del transporte. A. 2 meses. B. 4 meses. C. 8 meses. D. 12 meses.

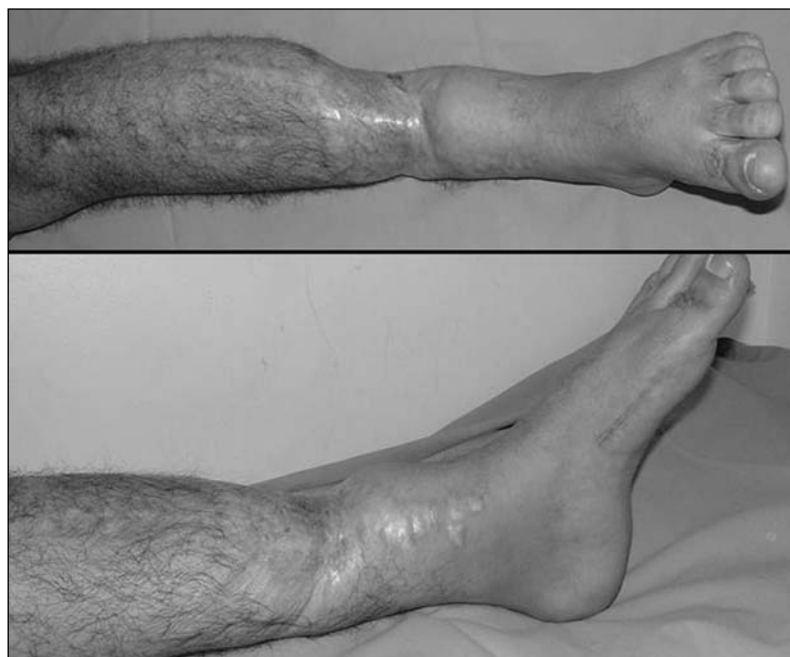
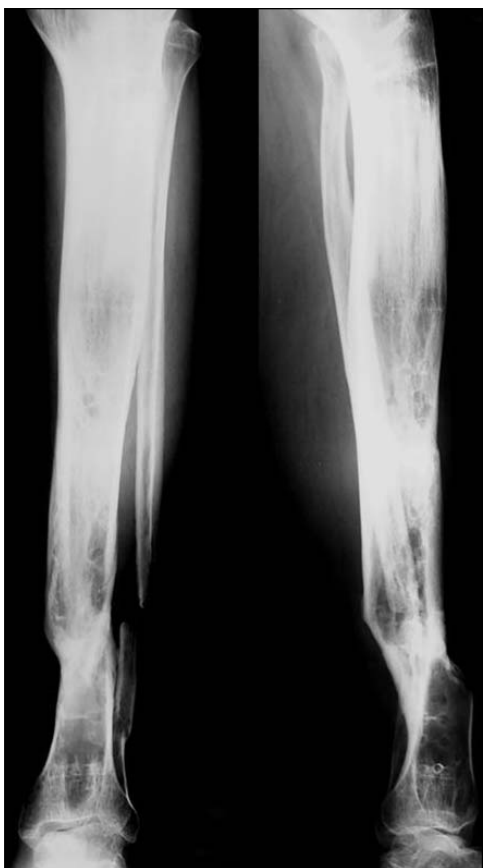
Figura 4. Tibia consolidada y partes blandas curadas.

Resultados

Para la evaluación del resultado final se utilizaron los criterios de Paley¹⁶ (Tabla). Finalizado el tratamiento, se observa la cobertura completa en las partes blandas, la fractura consolidada con un deseje longitudinal en 6° de antecurvatum, discrepancia de longitud de 1 cm, rodilla móvil sin limitaciones, apoyo plantígrado y articulación tibioastragalina flexible; por último, el paciente marcha sin sostén ni cojera y refiere un alto nivel de satisfacción, con completa actividad laboral y social (Fig. 4).

Según los criterios de Paley ya citados, el resultado logrado fue excelente.

Discusión

El término callostasis por distracción fue acuñado por Ilizarov para describir la osteogénesis entre dos superficies óseas separadas gradualmente luego de realizar una corticotomía.^{2,4} El área osteogénica se remodela con rapidez, tanto en forma macroscópica como microscópica y es indistinguible del resto del hueso al finalizar el tratamiento. Este procedimiento genera hueso por osificación intramembranosa, en un promedio de 300 μm diarios en los adolescentes (seis veces mayor que la velocidad de mayor crecimiento endocranal en el fémur distal en los niños).³ Uno de sus usos principales es el tratamiento de

defectos segmentarios de los huesos largos mediante el transporte óseo.^{2,4,5,13,15,18}

En la técnica original se utiliza un tutor externo circular. Estos, si bien logran una callostasis satisfactoria, son de difícil manejo intraoperatorio y exponen a un mayor riesgo de lesiones neurovasculares por la transfixión de los alambres, por lo que requieren una curva de aprendizaje alta.^{1,8,17} Los montajes monoplanares parecen conservar los beneficios mecánicos de la construcción, disminuyendo los riesgos de lesión en su colocación.¹⁷

En un estudio experimental con perros, Aronson comparó, en forma macroscópica y microscópica, las elongaciones de la tibia utilizando tutores circulares de Ilizarov y monoplanares. Observó una callostasis más lineal con el de Ilizarov, mientras que en el grupo monoplanar existía por regla algún tipo de angulación, debido aparentemente a los distintos tipos de tensión generada, aunque se consiguió la osificación completa en ambos grupos y en el mismo lapso.³ Cañadell realizó otro estudio experimental macroscópico y microscópico similar en fémures de 5 perros y 10 corderos; concluyó que el resultado conseguido mediante el uso de tutores monoplanares era aceptable y se evitaban las complicaciones del tutor de Ilizarov.¹¹

En cuanto al uso de injerto óseo en grandes defectos, Cierny y Zorn, en un trabajo prospectivo realizado en 44 pacientes, compararon el método de Ilizarov con el uso de injerto óseo masivo y cobertura de las partes blandas.

Tabla.

Variable ósea					
	Excelente	Bueno	Bueno	Regular	Malo
Consolidación sin infección	Sí	Sí	Sí	Sí	No
Deformidad residual	< 7° mm	< 7° mm	> 7° mm	> 7° mm	
Discrepancia de longitud	< 2,5 cm	> 2,5 cm	< 2,5 cm	> 2,5 cm	
Variable funcional					
	Debilidad	Rigidez en equino	Distrofia de partes blandas	Dolor	Inactividad laboral
Excelente	No	No	No	No	No
Bueno	2 de las 5 variables				
Regular	3 o 4 de las 5 variables				
Malo	Sí	Sí	Sí	Sí	Sí

El resultado final fue similar en ambos grupos. Sin embargo, el grupo tratado con el método de Ilizarov tuvo un menor número de intervenciones quirúrgicas y de complicaciones, además de ser más económico.⁹

Marsh, en un estudio comparativo de corte similar realizado en 35 pacientes, logró la consolidación en ambos grupos en lapsos similares; sin embargo, observó tasas de discrepancia en la longitud de los miembros significativamente mayores en el grupo en el que utilizó injerto óseo.¹⁴

Barquet y cols. trataron a un paciente con un defecto segmentario de tibia de 7 cm e irrigación distal por la arteria tibial posterior única; realizaron un transporte óseo con tutor monoplanar ASIF-BM, con excelente resultado final.⁷

Por último, el uso de injertos vascularizados ocasiona un alto riesgo en el tratamiento de defectos en los miembros

con un único vaso distal permeable, como se describió al principio.

En nuestra experiencia con el tutor monoplanar, la consolidación se consiguió a los 12 meses, sin presencia de infección, con una discrepancia de longitud de 1 cm y una angulación de 6° en antecurvatum. A su vez, finalizado el tratamiento el paciente muestra una alta satisfacción, con apoyo plantígrado del pie, ausencia de dolor y marcha sin asistencia.

En conclusión, y acordando con Barquet, para el tratamiento de un defecto óseo segmentario de tibia con lesión de dos de las tres ramas arteriales más importantes de la pierna, el transporte óseo con tutor externo monoplanar ORTHOFIX® se plantea como una excelente opción.

Bibliografía

1. **Aronson J.** Local Bone Transportation. *CORR* 1989;243.
2. **Aronson J.** The biology of distraction osteogenesis. In *Operative Principles of Ilizarov. Fracture treatment, nonunion, osteomyelitis, lengthening, deformity correction*. Williams & Wilkins; 1991. pp. 42-52.
3. **Aronson J.** The histology of distraction osteogenesis using different external fixators. *CORR* 1989;241:106.
4. **Aronson J.** The histology of distraction osteogenesis using different external fixators. *CORR* 1989;241:106.
5. **Anderson M.** Growth and predictions of growth in the lower extremities. *JBJS* 1963;(45A):10.
6. **Aronson J.** Current concepts review. limb-lengthening, skeletal reconstruction, and bone transport with the Ilizarov method. *JBJS* A79(8): 1243-1258. 1997.
7. **Barquet A.** Bone transport with ASIF fixator. *J Orthop Trauma* 1993;7.

8. **Cañadell J.** Bone lengthening: experimental results. *JPO* 1993;(B2):8-10.
9. **Ciorny G, Zorn K.** Segmental tibial defects. Comparing conventional and Ilizarov methodologies. *CORR* (301):118-123. 1994.
10. **Court C.** en Rockwood and Green. *Fracturas en el adulto: fracturas de la tibia y del peroné*; 1939-1996. Marbán. 2003.
11. **De Pablos J, Cañadell J.** Large experimental segmental bone defects treated by bone transportation with monolateral external distractors. *CORR* 1994;(298): 259-265.
12. **Ebraheim N.** Percutaneous bone graft of the tibia. *J Orthop Trauma* 1991;5.
13. **Ilizarov G.** Basic principles of transosseous compression and distraction osteosynthesis. *Orthop Travmatol Protez* 1971;32 (7-9).
14. **Marsh J.** Chronic infected tibial nonunion with bone loss. conventional techniques versus bone transport. *CORR* 1994;301: 139-46.
15. **Paley D.** Ilizarov bone transport treatment for tibial defects. *J Orthop Trauma* 2000; 14(2):76-85.
16. **Paley D.** Ilizarov treatment of tibial nonunions with bone loss. *CORR* 1989(241):146-65.
17. **Regazzoni P, Ruter A, Brutscher R, Fernandez A, Perren S.** New aspects of the Ilizarov concept using AO-ASIF methods. *AO/ASIF Dialogue* 1989;(2):13-5.
18. **Rozbruch S.** Simultaneous treatment of tibial bone and soft-tissue defects with the Ilizarov method. *J Orthop. Trauma* 2006; 20(3):197-205.