

ESTUDIOS CLÍNICOS

Balance sagital torácico luego de la instrumentación con tornillos pediculares en curvas Lenke 1 A y B

PABLO N. ORTIZ*^o, CARLOS LEGARRETA*^o, MARÍA ESCALADA*^o,
GABRIEL ROSITTO*^o y VÍCTOR ROSITTO *^o

*Hospital de Niños Ricardo Gutiérrez, Buenos Aires, Argentina
^o Centro Integral de la Columna Vertebral, Buenos Aires, Argentina
[^] Sanatorio Allende, Córdoba, Argentina

RESUMEN

Introducción: La instrumentación moderna utilizada para la corrección de deformidades en el plano coronal es eficaz, pero en el plano sagital es más incierta. La propuesta es evaluar el efecto mecánico con tornillos pediculares en la alineación sagital en pacientes con escoliosis idiopática (EI) para curvas Lenke 1A y B.

Métodos: El presente es un estudio de cohorte retrospectivo radiográfico de 31 pacientes con corrección posterior de las curvas torácicas derechas utilizando tornillos transpediculares. El contorno sagital se midió con el método de Cobb, antes de la operación y después. Se utilizó la clasificación de Lenke (negativo, normal y positivo). El análisis estadístico se realizó con el programa Instat. Se utilizaron la prueba de la *t* de Student apareada y la prueba de Wilcoxon. Los valores se expresan como la media ± 1 desviación estándar. Se consideró significativo un valor de $p < 0,05$.

Resultados: Los grados de cifosis torácica promedio preoperatorios y posoperatorios respectivamente fueron $31 \pm 15^\circ$, $19 \pm 9^\circ$, con una diferencia promedio de $11,7^\circ$. Se encontró una disminución estadísticamente significativa en el valor medio de los grados ($p < 0,0001$). La disminución de grados de cifosis llevó a cambios de grupo estadísticamente significativos ($p < 0,04$).

Conclusiones: La tendencia lordotizante con tornillos transpediculares fue estadísticamente significativa; por lo tanto, son fundamentales las alternativas y las estrategias que se manejen en el momento de decidir el tratamiento adecuado en este tipo de deformidades, ya que el éxito no se basa sólo en obtener un correcto plano coronal sino también una columna balanceada, dándole importancia al plano sagital para asegurar un buen resultado a largo plazo.

PALABRAS CLAVE : Balance sagital. Tornillos transpediculares. Tendencia lordotizante.

THORACIC SAGITTAL BALANCE AFTER INSTRUMENTATION WITH PEDICLESCREWS IN LENKE 1A AND B CURVES

ABSTRACT

Background: The instrumentation used to correct deformities is effective in the coronal, but more uncertain in the sagittal plane. Our purpose is to evaluate the mechanical effect of pedicle screws on the sagittal alignment of patients with Idiopathic Scoliosis (IS) for Lenke 1A and B curves.

Methods: This is a retrospective radiographic cohort study involving 31 patients with posterior correction of right thoracic curves using pedicle screws. The sagittal contour was measured pre-and post-op with the Cobb method. We used the Lenke (Minus - Plus and Normal) classification. Statistical analysis was performed with INSTAT. The Student's paired test and the Wilcoxon test were used. Values are expressed as the mean ± 1 standard deviation. A *p* value of < 0.05 . was considered significant.

Results: The average degrees of pre-and post-op thoracic kyphosis were $31 \pm 15^\circ$ and $19 \pm 9^\circ$, respectively, with an average difference of 11.7° . We found a statistically significant decrease in the average degree value ($p < 0.0001$). The decrease in degrees of kyphosis led to statistically significant group changes ($p < 0.04$).

Conclusions: The lordosing tendency with pedicle screws was statistically significant. Therefore the alternatives and strategies at hand when deciding the appropriate treatment for this type of deformities are key, since success is based not only on achieving the right coronal plane but also a balanced spine, attaching importance to the sagittal plane to guaranty good long-term results.

KEY WORDS : Sagittal balance. Pedicle screws. Lordosing tendency.

Recibido el 11-11-2008. Aceptado luego de evaluación 22-6-2009.

Correspondencia:

Dr. PABLO N. ORTIZ
drnicolasortiz@hotmail.com

La evolución de la instrumentación espinal para el tratamiento de las deformidades espinales comenzó con Harrington, con un sistema de ganchos y barras. Luque añadió el alambreado sublamina hasta que, a comienzos de 1980, Cotrel Dubousset introduce el concepto de tornillos transpediculares con el sistema de ganchos y tornillos.^{2,3}

Los tornillos pediculares torácicos fueron descritos por Suk y cols.^{6,11} en 1995 como una opción para la corrección y el tratamiento de la escoliosis idiopática (EI).

Mucho se ha escrito sobre la utilidad de estos tornillos para la construcción segmentaria en los últimos años, no sólo para mejorar el ángulo de Cobb en el plano coronal, sino también para mejorar la hipocifosis o lordosis.⁵

Si bien se sabe que la instrumentación moderna utilizada para la corrección de deformidades en el plano coronal es eficaz, en el plano sagital los resultados son más inciertos.^{6,8,12}

La propuesta del estudio es evaluar el efecto mecánico de la instrumentación con tornillos pediculares en la alineación sagital en pacientes con escoliosis idiopática para curvas Lenke 1A y B.

Materiales y métodos

Se trata de un estudio de cohorte retrospectivo radiográfico realizado en 31 pacientes (25 mujeres y 6 varones) con diagnóstico de escoliosis idiopática torácica (EI) Lenke 1A y 1B, en quienes se realizó la corrección posterior de las curvas torácicas derechas con tornillos transpediculares. Todos fueron intervenidos quirúrgicamente por los autores.

Se realizó en todos los casos una fusión torácica selectiva. La edad promedio de los pacientes en el momento de la intervención quirúrgica fue de 13,5 años (rango 8,7 a 18 años).

El signo de Risser en el momento de la cirugía en promedio fue 3 (rango 0 a 5).

Se evaluó el plano sagital con radiografías en bipedestación antes de la cirugía. En los pacientes que llevaban 12 meses como mínimo de seguimiento posoperatorio, la deformidad fue medida manualmente por integrantes del equipo quirúrgico en todas las radiografías mediante el método de Cobb desde la vértebra torácica 5 (platillo superior de T5) hasta la vértebra torácica 12 (platillo inferior de T12).

El seguimiento de los pacientes operados fue en promedio de 43 meses (12 a 84 meses).

La alineación sagital se clasificó de acuerdo con el modificador torácico de la clasificación de Lenke en negativa (< 10°), normal (entre 10° y 40°) y positiva (> 40°).⁴

Procedimiento quirúrgico

Se realizó artrodesis posterior en todos los pacientes. Se utilizaron sólo tornillos transpediculares en el procedimiento. Los tornillos pediculares fueron insertados con la técnica de manos libres. Para la colocación de los tornillos torácicos se realizó

una meticulosa exposición de los elementos anatómicos posteriores. Se efectuó la osteotomía de la faceta inferior resecando el cartílago dorsal de la faceta superior, para localizar correctamente el punto de entrada, con pequeñas variaciones según la región torácica por instrumentar. Una vez identificado este punto, se utiliza una punta iniciadora avanzando entre 4 a 5 mm de profundidad, para luego, con punta redondeada, avanzar entre 20 y 30 mm, lo cual varía mínimamente según la región torácica. Con el palpador se evalúan las cinco paredes y se prepara el pedículo labrando la rosca. Se palpa nuevamente y se coloca el tornillo, cuyo diámetro puede ser de 4,5 × 30 mm, 5,5 × 30 y 5,5 × 35, según la región torácica por instrumentar. Se efectúa un control radiográfico coronal y sagital, y también potenciales evocados si hubo variación luego del procedimiento, si se colocó la barra cóncava (5,5 mm) primero antes moldeada y se realizó la tradicional maniobra de rotación vertebral, luego la barra convexa (5,5 mm) como soporte. Del total de los pacientes (31) en 6 se realizó toracoplastia, en la cual se resecaron en promedio 4 costillas (rango 3 a 5) para disminuir la giba torácica y como medio de injerto óseo, en los restantes pacientes (25), se tomó injerto posterior de la cresta ilíaca. Se realiza cruenta de la región posterior de la columna y se coloca el injerto fragmentado en chips, se deja un drenaje superficial y otro profundo en la columna y uno en la zona dadora del injerto. (Fig.)

Todos los pacientes comenzaron a deambular al tercer día de la operación sin utilizar ortesis.

Análisis estadístico

El análisis de los datos se realizó con el programa Instat. La comparación entre los valores medios de los grados preoperatorios y posoperatorios se efectuó con la prueba de la *t* de Student apareada o con la prueba de Wilcoxon para el cambio de grupo. Los valores se expresaron como la media ± 1 desviación estándar. Se consideró significativo un valor de $p < 0,05$.

Resultados

Dentro de los resultados obtenidos del plano sagital (Tabla 1) los grados de la cifosis torácica promedio en el preoperatorio fueron $31 \pm 15^\circ$ y en el posoperatorio disminuyeron a $19 \pm 9^\circ$, con una diferencia promedio de $11,7^\circ$. Por lo tanto, hubo una disminución estadísticamente significativa en el valor medio de los grados posoperatorios con respecto a los preoperatorios ($p < 0,0001$).

No se observó pérdida de corrección en el seguimiento.

Según la clasificación de Lenke, hay tres grupos de alineación: negativa, normal y positiva. Se observó que en 20 pacientes se mantuvo normal; en 3 pacientes varió de normal a negativa; en 6 pacientes, de positiva a normal; en 1 paciente se mantuvo negativa y en 1 paciente varió de negativa a normal (Tabla 1).

La disminución de grados de cifosis torácica fue tan importante que llevó a cambios de grupo estadísticamente significativos ($p < 0,04$).

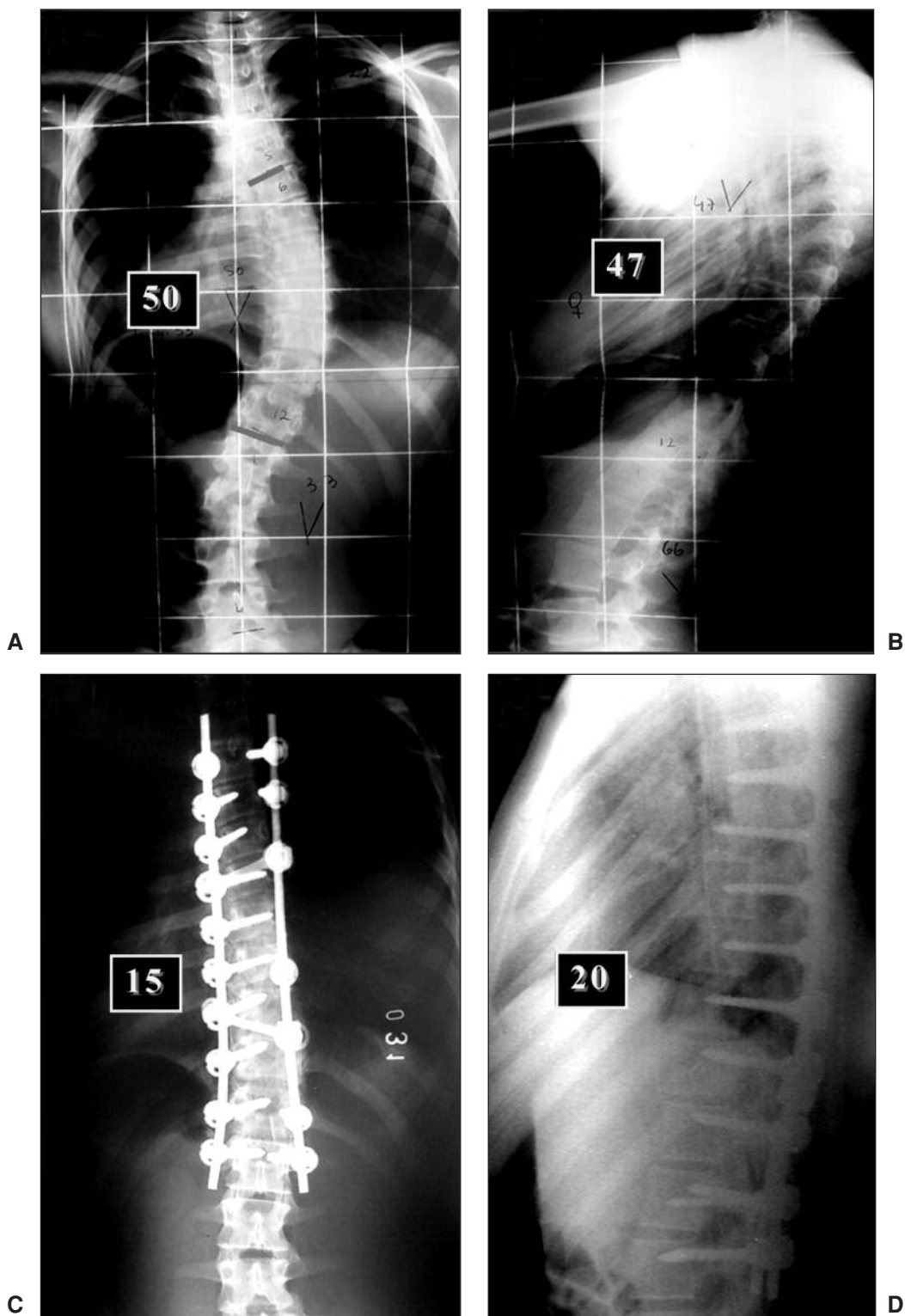


Figura. Escoliosis idiopática Lenke 1B+ **A.** Plano coronal preoperatorio T5-T12 (50°). **B.** Plano sagital T5-T12 (47°). **C y D.** Posoperatorio. Plano coronal 15° y plano sagital 20°.

Tabla. Cifosis torácica y variaciones dentro de los grupos de la clasificación de Lenke (Modificador torácico sagital).

Orden	Nombre y apellido	CIFOSIS – Grados		Clasificación de Lenke
		Preoperatorio	Posoperatorio	Grupos
1	F.L.	15	6	De normal a negativa
2	S.D.	40	13	Se mantuvo normal
3	V.S.	40	40	Ídem
4	H.P.	25	10	Ídem
5	G.M.	23	12	Ídem
6	W.V.	50	30	De positiva a normal
7	M.P.	35	13	Se mantuvo normal
8	M.M.	47	20	De positiva a normal
9	R.C.	20	4	De normal a negativa
10	M.R.	30	15	Se mantuvo normal
11	A.A.	18	18	Ídem
12	D.J.	26	20	Ídem
13	B.N.	47	20	De positiva a normal
14	N.B.	20	7	De normal a negativa
15	D.I.	35	26	Se mantuvo normal
16	M.O.	36	20	Se mantuvo normal
17	G.R.	38	20	Ídem
18	L.A.	40	30	Ídem
19	B.E.	50	30	De positiva a normal
20	W.V.	80	33	Ídem
21	S.C.	20	28	Se mantuvo normal
22	R.L.	9	20	De negativa a normal
23	C.M.	10	10	Se mantuvo normal
24	F.A.	20	18	Ídem
25	A.F.	15	15	Ídem
26	L.P.	21	10	Ídem
27	B.A.	20	15	Ídem
28	B.F.	30	30	Ídem
29	G.L.	35	22	Ídem
30	M.M.	45	23	De positiva a normal
31	R.R.	8	8	Se mantuvo negativa

Discusión

Se sabe que la EI es una deformidad compleja cuya corrección depende de varios factores, como las características de las curvas (magnitud, flexibilidad y plano sagital), la extensión de la instrumentación, los puntos de fijación y la determinación de la vértebra estable.

Con el advenimiento de sistemas de tercera generación aumentó el poder de corrección de las curvas y el procedimiento fue ganando popularidad.

Cuando se revisan los resultados obtenidos en curvas torácicas tratadas en su totalidad con tornillos transpediculares, en muchos artículos se encuentra una corrección en el plano coronal muy buena, al igual que en el plano sagital, sin modificaciones en hipocifosis/lordosis,^{1,2,10} pero también se observa en otros artículos un incremento de la cifosis con los tornillos transpediculares.^{7,9,10} En contraposición, en sólo tres artículos recientes se advierte un efecto lordotizante con la utilización de tornillos a todo nivel: en el artículo de Vora y cols.,¹² la diferencia es de 11° entre el preoperatorio y el posoperatorio; en el de Sanders y cols.,⁸ se observa un incremento de la lordosis estadísticamente significativo ($p < 0,01$) y, por último, en la publicación de Lowenstein y cols.,⁶ la diferencia entre el preoperatorio y el posoperatorio es de 10,2°. Esta tendencia lordotizante se advierte cuando se utilizaron sólo

tornillos en su construcción.^{6,8,12} Al notar que los resultados de lo publicado recientemente se contraponían con lo que se creyó durante mucho tiempo sobre la corrección con tornillos pediculares, tanto a nivel coronal como sagital, decidimos revisar nuestra casuística para clarificar el efecto mecánico que produjo este tipo de instrumentación en el plano sagital en escoliosis idiopática Lenke 1A y 1B en nuestra experiencia. En ella, la cifosis torácica mostró una disminución significativa entre el preoperatorio y el posoperatorio (diferencia de 11,7°), que se mantuvo durante el seguimiento.

Conclusiones

Observamos en nuestro trabajo, en concordancia con los tres artículos recientes, que, al contrario de la creencia popular, la tendencia lordotizante de los tornillos transpediculares es estadísticamente significativa. Por lo tanto, son fundamentales las alternativas y las estrategias que se manejen en el momento de decidir el tratamiento adecuado en este tipo de deformidades, ya que el éxito no se basa sólo en un correcto plano coronal sino también en lograr una columna balanceada, dándole importancia al plano sagital para asegurar un buen resultado a largo plazo.

Bibliografía

1. Cheng I, Kim Y, Gupta M.C, et al. Apical sublaminar wires versus pedicle screws wich provides better result for surgical correction of adolescent idiopathic scoliosis. *Spine* 2005;15;30:2104-12
2. Lee SM, Suk SI, Chung ER. Direct vertebral rotation: a new technique of three-dimensional deformity correction with segmental pedicle screw fixation in adolescent idiopathic scoliosis. *Spine* 2004;1;29(3):343-9.
3. Lehman RA, Kuklo TR, O'Brien MF. Biomechanics of thoracic pedicle screw fixation. Part I: Screw biomechanics. *Seminars in Spine Surgery* 2002;14;1: 8-15.
4. Lenke LG, Betz RR, Harms J, et al. Adolescent idiopathic scoliosis: a new classification to determine extent of spinal arthrodesis. *J Bone Joint Surg* 2001;83-A: 1169-81.
5. Lenke LG, Kim Y, Rinella A. Treatment of spinal deformity utilizing Thoracic pedicle screw. *Seminars in Spine Surgery* 2002;14;1:66-87.
6. Lowenstein JE, Matsumoto H, Vitale MG, et al. Coronal and sagittal plane correction in adolescent idiopathic scoliosis: a comparison between all pedicle screw versus hybrid thoracic hook lumbar screw constructs. *Spine* 2007;15;32(4):448-52.
7. Rhee JM, Bridwell KH, Won DS, et al. Sagittal plane analysis of adolescent idiopathic scoliosis: the effect of anterior versus posterior instrumentation. *Spine* 2002;1;27(21):2350-6.
8. Sanders JO, Dormans JP, Kuklo TR, et al. Two-staged 14TH International Meeting on Advanced Spine Techniques. *Imast Program Book* 2007.
9. Restoration of thoracic kyphosis in the hypokyphotic spine: a comparison between multiple-hook and segmental pedicle screw fixation in adolescent idiopathic scoliosis. *J Spinal Disord* 1999;12(6):489-95.
10. Suk SI, Lee SM, Chung ER, et al. Selective thoracic fusion with segmental pedicle screw fixation in the treatment of thoracic idiopathic scoliosis: more than 5-year follow-up. *Spine* 2005;15;30(14):1602-9.
11. Suk SI, Lee SM, Kim JH. Segmental pedicle screw fixation in the treatment of thoracic idiopathic scoliosis. *Spine* 1995;20: 1399-405.
12. Vora V, Crawford A, Babekhir N, et al. a pedicle screw construct gives an enhanced posterior correction of adolescent idiopathic scoliosis when compared with other constructs: myth or reality. *Spine* 2007;1;32:1869-74.