

PRESENTACIÓN DE CASOS

Luxofractura de la columna cervical en un recién nacido

Informe de un caso

ROMINA CORRADO, CARLOS TELLO, EDUARDO GALARETTO, SANTIAGO BALDERRAMA,
MARIANO NOEL, ALEJANDRA FRANCHERI WILSON y ERNESTO BERSUSKY

Hospital de Pediatría Prof. Dr. Juan P. Garrahan. Buenos Aires, Argentina

Caso clínico

Corresponde a un recién nacido de término (40 semanas), con presentación cefálica, parto vaginal distócico, extracción dificultosa, circular de cordón, asfixia intra-parto y maniobras de reanimación. Peso 4,600 gramos; talla 53 cm; perímetro cefálico 36,5 cm.

La madre, de 30 años, tiene seis gestaciones, ninguna cesárea, cuarto partos y un aborto.

El paciente no tenía respiración espontánea y recibía asistencia respiratoria mecánica desde el nacimiento. Presentaba cuadriplejía flácida.

Se realizaron estudios complementarios: se observó una luxación de la columna cervical con franca diastasis de C4-C5 en la radiografía panorámica de columna (Fig. 1A y B) y una lesión en la resonancia magnética cerebro-medular (Fig. 2A y B). En forma diferida, la tomografía computarizada con reconstrucción tridimensional mostró mejor la lesión ósea (Fig. 3A y B).

Para valorar el grado de lesión medular se realizaron potenciales evocados somatosensitivos que mostraron la interrupción, desde C6-C7, de la conducción somatosensitiva central, compatible con una lesión de ambos cordones posteriores.

Los potenciales motores del nervio frénico evidenciaron inexcitabilidad bilateral (C5-C6). El paciente fue mantenido con collar de Schanz, ya que la ortesis pediátrica que tenía provocaba mayor distracción lesional.

A los 38 días de vida, se realizó una artrodesis posterior simple de C4-C5 con sutura, tipo Vycril y Prolene, de ambas apófisis espinosas con injerto de cresta ilíaca. A

los 2 meses de edad se complementó con artrodesis anterior simple con sutura ósea y se inmovilizó con collar de Filadelfia durante 3 meses (Fig. 4A y B).

Al año de edad presentó consolidación ósea, sin complicaciones asociadas. Fue muy dificultosa la evaluación neurológica, pero existió franca y evolutiva recuperación de la movilidad de los miembros inferiores, con diplejía de los superiores. En la actualidad, el paciente se halla traqueostomizado con vesicostomía y gastrostomía, con pronóstico reservado.

Discusión

La luxofractura de la columna cervical asociada con lesión medular durante el nacimiento es rara y no suele tratarse quirúrgicamente⁴. Rehan y Seshia⁶ estiman que la lesión de la columna vertebral es poco frecuente; se observa en 1 de cada 29.000 nacidos vivos y sólo se diagnostica el 10% de ellas, casi siempre en la necropsia.⁸

Estas lesiones se asocian, en general, con mecanismos de hiperextensión durante el período intrauterino y tracción durante un parto distócico. Son difíciles de diagnosticar y el paciente muere a las pocas horas o días de nacer. La presentación de nalgas causa lesiones en la columna cervical baja y torácica por un mecanismo de distracción, mientras que la presentación cefálica lesiona la columna cervical alta por rotación.⁷

Se han publicado pocos casos sobre luxofracturas de la columna cervical asociadas con lesión medular durante el nacimiento. Tampoco hemos encontrado registro de pacientes que permanezcan con vida después del año, como lo expuesto en este trabajo. Esto puede explicarse, en cierta medida, por los progresos tecnológicos en el área de neonatología para lograr la supervivencia de estos pacientes que, sin duda, irán en aumento. Sin embargo, el pronóstico está reservado a las complicaciones que puedan presentar en un futuro, algunas de las cuales son la

Recibido el 19-8-2009. Aceptado luego de la evaluación el 6-10-2009.

Correspondencia:

Dra. ROMINA CORRADO
romicdoc@hotmail.com

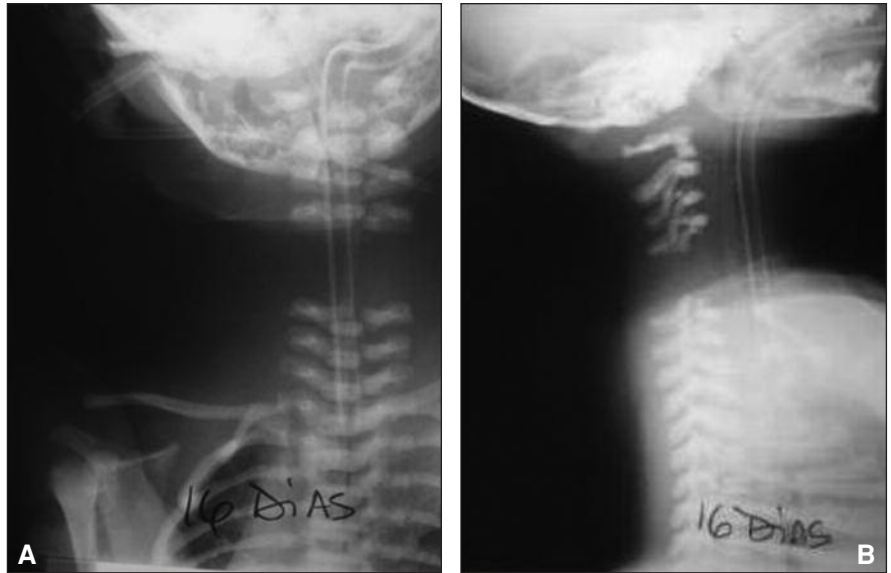

Figura 1 A y B. Radiografías de frente y perfil donde se visualiza diastasis de C4-C5 a los 16 días del nacimiento.

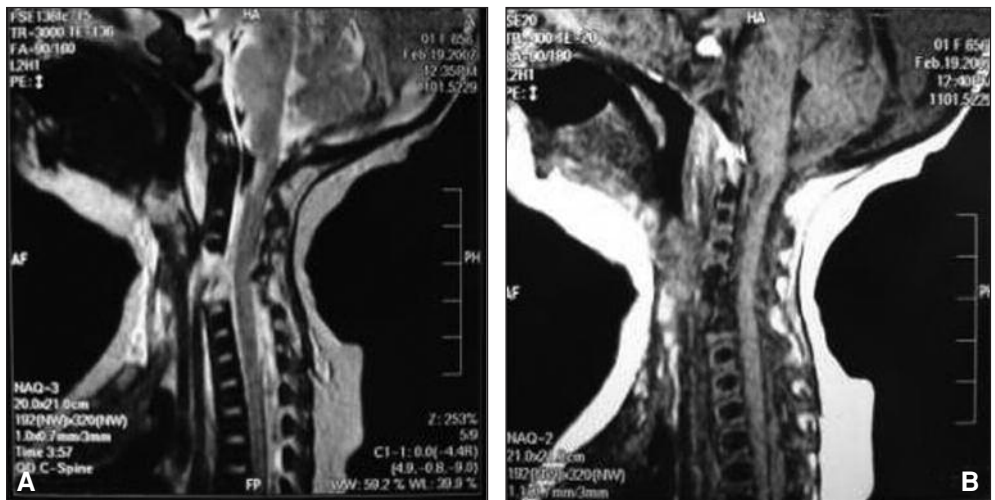


Figura 2 A y B. Resonancia magnética de la columna, a las 48 horas del nacimiento. Se observa edema medular, hemorragia, bloque posterior de LCR y lesión que compromete el cartílago del cuerpo vertebral de C4-C5.

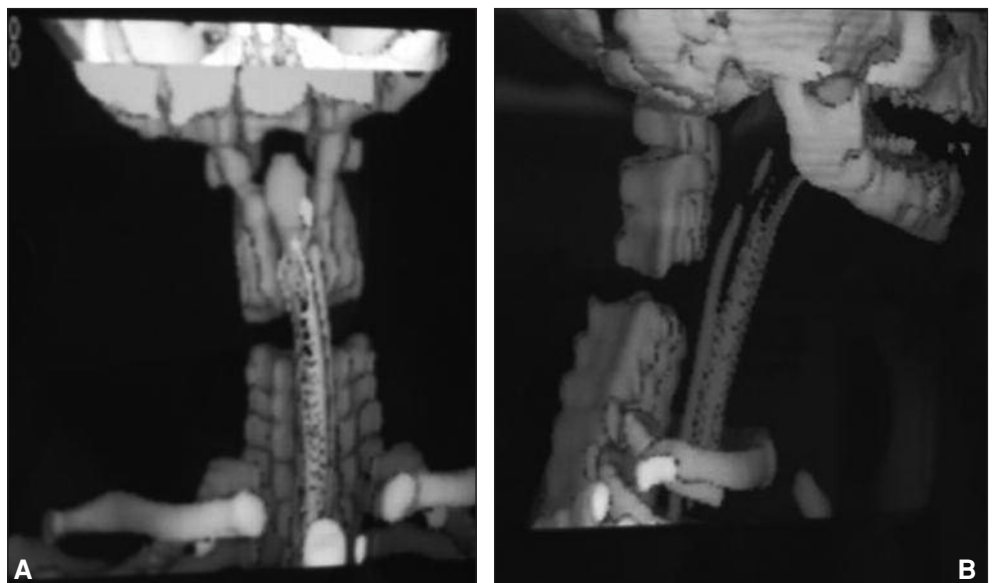
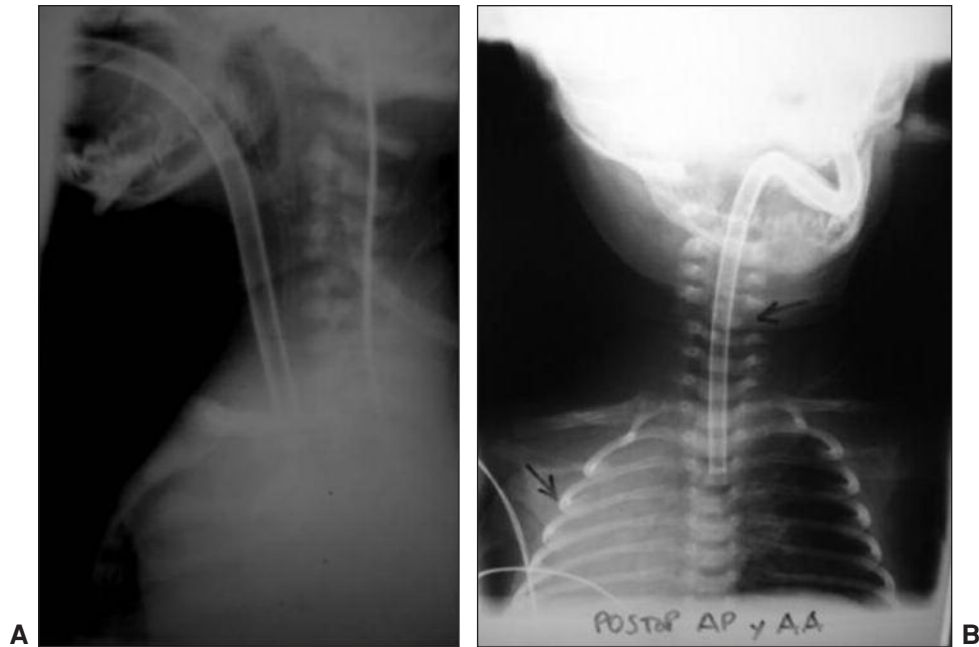


Figura 3 A y B. Tomografía computarizada tridimensional.



Figuras 4 A y B. Radiografías posoperatorias que muestran la artrodesis anterior y posterior.

causa del fallecimiento (infecciones respiratorias y urinarias, septicemia, etc.).

El mecanismo de producción de la lesión está dado, en un 25%, por la hiperextensión del cuello² dentro del útero. La cesárea no asegura que disminuya el riesgo de lesión en este mecanismo. Walter informa como otra causa, aunque menos frecuente, en la lesión medular alta, la anoxia debido a la lesión de la arteria vertebral.⁹

La causa más frecuente es la tracción cefálica en partos distócicos asociados con la presentación transversa o estrechez vaginal.

Cuando ocurre el mecanismo de distracción es común observar lesiones de la médula espinal sin lesión ósea radiológica (SCIWORA, *spinal cord injurie without radiological abnormality*).^{2,5} No significa que no exista lesión osteoarticular, sino que no es visible en el estudio radiológico. Muchas veces las lesiones se producen en el cartilago de crecimiento del cuerpo vertebral, el cual se compone de gran cantidad de sustancia cartilaginosa, fibras laminares y células de crecimiento.¹ Esto, sumado a que los segmentos vertebrales pueden volver a su posición anatómica luego del mecanismo de lesión, favorece aún más la dificultad del diagnóstico. Hay que tener en cuenta que el cordón espinal es menos elástico con respecto a la columna osteocartilaginosa, lo cual, acompañado de la inmadurez de la musculatura cervical, torna al recién nacido más propenso a las fuerzas de distracción.

Por ello, frente a un recién nacido con hipotonía flácida y antecedente de parto distócico es conveniente descartar lesiones medulares aun si la radiografía parece normal. Por lo tanto, la resonancia magnética sería una

opción válida para el diagnóstico temprano y para valorar la extensión de la lesión.

En cuanto al tratamiento, es difícil tomar una decisión sobre si realizar o no la estabilización; en ese caso estabilizar in situ o reducirla, sin considerar la ecuación riesgo-beneficio que se puede alcanzar. Por otra parte, no existen medios de osteosíntesis viables ni tampoco inmovilización externa posibles para el recién nacido. Journeau recomienda la reducción y estabilización de la columna en caso de luxación en niños con paraplejías,³ no para lograr una mejoría neurológica, ya que suele ser irreversible, sino para un mejor abordaje del paciente y de los problemas a largo plazo, como escoliosis, patrón restrictivo respiratorio o úlceras por decúbito. Hasta donde sabemos, creemos que es la primera vez que se comunica el tratamiento quirúrgico de esta afección en la etapa neonatal. La mejoría clínica motora de los miembros inferiores abre expectativas sobre una eventual recuperación.

Conclusiones

Según nuestro conocimiento, no hemos encontrado en la bibliografía casos publicados con lesión cervical alta grave que sobrevivan al mes del nacimiento; tampoco casos tratados quirúrgicamente con recuperación neurológica. Las lesiones de la médula asociadas con luxofracturas de la columna cervical en recién nacidos son raras, pero hay que sospecharlas frente a un parto distócico e hipotonía generalizada. La cirugía de estabilización de la

columna es una alternativa al tratamiento, quizá no sólo por la expectativa de recuperación neurológica, sino para un mejor manejo de las comorbilidades que presente el paciente. Creemos que a medida que los avances tecnoló-

gicos permitan una mayor supervivencia de estos pacientes complejos, veremos con mayor frecuencia este tipo de lesiones. La decisión sobre su tratamiento será un desafío para los cirujanos de columna.

Bibliografía

1. **Aufdernaur ML.** Spinal injuries in juveniles: necropsy finding in twelve cases. *JBJSB* 1974;56(3):513-9.
2. **Caird M, Reddy S.** Cervical spine fracture-dislocation birth Injury. *J Pediatr Orthop* 2005;25(4):484-86.
3. **Journeau P, Bourcheix LM.** Obstetric dislocation of the thoracic spine: case report and review of the literature. *J Pediatr Orthop* 2001;10(1):78-80.
4. **MacKinnon J, Perlman M.** Spinal cord injury at birth: diagnostic and prognostic data in twenty-two patients. *J Pediatr* 1993; 122:431-37.
5. **Mills FJ, MBBS PA.** Upper cervical spine cord injury in neonates: the use of magnetic resonance imaging. *J Pediatr.* 2001; 138(1):105-8.
6. **Rehan VK, Seshia MMK.** Spinal cord birth injury: diagnostic difficulties. *A Dischild* 1993;69:92-4.
7. **Simon L, Perreux F.** Clinical and radiological diagnosis of spinal cord birth injury. *Arch Dis Child* 1999;81:235-6.
8. **Towbin A.** Central nervous system damage in human fetus and newborn infant. *Am J Dis Child* 1970; 119:529-41.
9. **Walter CE.** Spine injury and neonatal death report six cases. *Am J Obst Gynecol* 1970;106:272-8.