

INSTRUCCIÓN ORTOPÉDICA DE POSGRADO

La evolución de la inervación del miembro superior. Plexo braquial

JOSÉ M. ROTELLA, JOSÉ URPI, MARTÍN HEREDIA y CLAUDIO BRAHIM

Traumatología del Norte

Introducción

Desde hace mucho tiempo los científicos de diferentes ramas de las ciencias sospechaban, con fundamento, que existía un plan en el desarrollo del miembro superior. Esto respondía a que, en sus observaciones, encontraban que la naturaleza se repetía con precisión. No intentamos aquí plantear un problema teológico ni en las corrientes más encumbradas de la ciencia. Es sólo una descripción de cómo consideramos que pueden haber sucedido los cambios anatómicos. Cada uno, en su tiempo y desde la óptica de su ciencia, esgrime una hipótesis (creacionistas, naturalistas).

Para entender mejor la inervación del miembro superior, dividimos el plexo braquial en dos zonas: una “constitutiva”, que explica, mediante la filogenia y la embriología, el porqué del número de metámeras y raíces que se involucran en la constitución del plexo braquial; y otra “distributiva” que explica, a través de la clínica y la anatomía, el porqué los cruces de las funciones en la construcción de cada uno de los troncos del plexo.

Para entender el comportamiento de los nervios, primero se deben comprender los cambios en los huesos y los músculos, puesto que los nervios no guían el desarrollo del miembro (Fig. 1).

Por ello, es imprescindible profundizar en otras ciencias que aportarán algunos datos, con un enfoque diferente, de una misma región anatómica.

En la búsqueda de la bibliografía y en los trabajos clásicos de la anatomía, muchas de las descripciones de este trabajo son fieles. Con esto confirmamos nuestra hipótesis de que muchas de las diferencias que hemos plantea-

do, ya fueron vistas y descritas por grandes anatomistas, lo que ratifica aún más que nuestras observaciones no son producto de nuestra imaginación o del impulso de ser innovadores y de descubrir elementos nunca sospechados por otros investigadores. Por el contrario, los nuevos aportes son fruto de nuestra investigación anatómica.

Profundizaremos en la anatomía en dos fases: la descriptiva, cuando tiene lugar la acumulación de hechos y su descripción; y la síntesis, cuando los hechos acumulados se generalizan, se sistematizan y se intenta descubrir las leyes que los rigen. Se trata de aclarar no sólo cómo están dispuestos los elementos, sino por qué tienen esa forma, disposición y recorrido.

Para hallar la respuesta a este segundo problema se intenta investigar las relaciones entre los diferentes elementos. Pensamos que las partes se hallan en mutua relación; y al analizar los elementos constitutivos del miembro superior, solemos dividirlos artificialmente en partes,

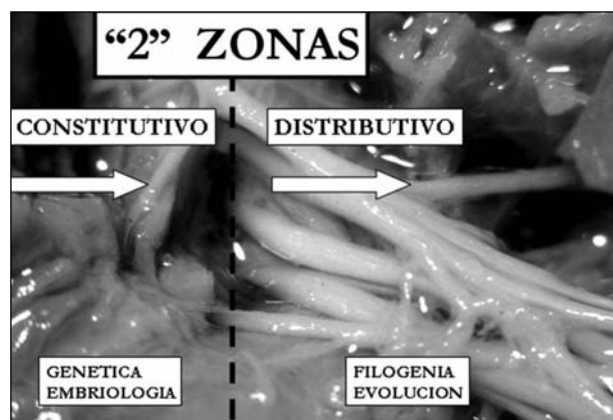


Figura 1. Dividimos el plexo braquial en “dos zonas”: una “constitutiva”; para entender el porqué de las raíces que participan; y una “distributiva”, para explicar los cruces de las funciones en troncos, que forman el plexo braquial (Laboratorio de Investigación Anatómica-Sanatorio del Norte).

Recibido el 27-4-2010.

Correspondencia:

Dr. JOSÉ M. ROTELLA
josemariarotella@yahoo.com.ar

lo que permite profundizar en el estudio de cada uno de ellas. Sin embargo, las diferentes partes y elementos no existen en forma aislada, sino que se condicionan recíprocamente en su formación, desarrollo y función, con influencia mutua entre sí.

“La anatomía sufre por tener tal nombre, *anatemno*, que significa dividido”, que sólo señala el método principal, pero no el único de la investigación; y que “la integridad no es la suma aritmética de los tejidos”.

El diseño arquitectónico de un segmento anatómico revela algo sobre los procesos que lo han originado, su procedencia y sus funciones.

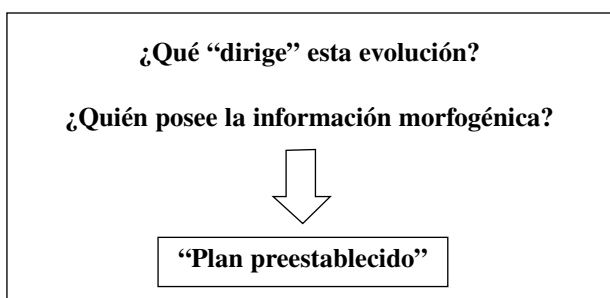
Abordaremos el estudio del plexo braquial desde varios puntos de vista, lo cual nos ayudará en su interpretación.

Objetivos

- Entender el plan básico del miembro superior.
- Su inervación.
- La morfología en la distribución de las funciones en el plexo braquial.

Para lograrlo, se correlacionaron los avances en varias ciencias, lo que permitió tener diferentes enfoques del tema: filogenia, evolución, genética, embriología, anatomía, clínica, patologías (malformaciones congénitas).

La interpretación general de los procesos del desarrollo debe hacerse con precaución sobre la base de lo que hoy se conoce. Los actuales conocimientos acerca de la morfología del desarrollo, los patrones de los movimientos celulares, los compromisos y las interacciones que conducen a una disposición espacial son aún insuficientes para constituir una base que permita la interpretación de los análisis moleculares.



Es necesario reinterpretar todos los acontecimientos para poder “reconciliar” los nuevos modelos moleculares con la interpretación tradicional del desarrollo del miembro.

Pensamos que:

1. Las regiones del miembro superior se fueron incorporando como “módulos funcionales” en el tiempo y según la necesidad del hábitat.

2. Cada “módulo”, segmento del miembro, tendría las dos funciones básicas: flexión y extensión.

3. Este llevaría implícito, en el plexo braquial (que es el origen de cualquier nervio del miembro), la incorporación de nuevas raíces (metámeras), con expresión en su inervación: ventral y dorsal.

4. Por lo tanto, en el desarrollo del miembro las últimas en incorporarse fueron las funciones más distales para la mano (C8-D1), los dedos y el pulgar.

5. Podemos entender mejor los genes Hox y la función que cada uno tiene en los segmentos. En contrapartida, también comprendemos la función de cada metámera y la inervación ventral y dorsal de cada segmento.

6. Podríamos formular que cada nervio raquídeo es la expresión de los genes Hox, que se incorpora al paquete homeótico y luego se hereda en generaciones posteriores.

Organiza la síntesis del material a partir del cual se construye el organismo. Los genes sólo producen distintos tipos de DNA. Después, las variedades de DNA reúnen diferentes aminoácidos para dar lugar a las proteínas; estas contribuyen a la formación de las células, las cuales se unen para dar lugar a los tejidos, y así hasta la formación de un órgano.

“El desarrollo y la diferencia entre cada tejido dependen del tipo de proteína que producen las células que lo conforman”.

Existen asociaciones mutuas entre las células y los tejidos que desempeñan un papel muy importante en el desarrollo. Estos acontecimientos van “sobre los genes”; de ahí el nombre de “epigenético”, y son las que establecen limitaciones adicionales en determinadas jurisdicciones y que afectan el desarrollo posterior.

Las interacciones de los tejidos, no de los genes, son las que estimulan y producen un buen resultado.

A medida que los eslabones de las extremidades se alargan, al igual que “brota una rama”, se van formando, por este orden, las partes proximal, media y distal.

El mesénquima (sin inervación) migra e invade la yema, regido en su distribución dorsal y volar por los genes Hox-d.

Al revisar la filogenia, se puede ver, en los ancestros de los vertebrados, que cada segmento está inervado por una raíz ventral y dorsal propia.

El miembro superior creció por “regiones o módulos”, cada uno de los cuales se fue “perfeccionando” en la evolución, según las necesidades funcionales.

Intentaremos demostrar que la organización de los vertebrados se ha ido haciendo cada vez más compleja desde el momento de su aparición y por los cambios de modos de vida (Fig. 2).

Muchas de nuestras conclusiones, en la “constitución” y “distribución” de las funciones, surgen de investigaciones anatómicas y clínicas; hay funciones que existen en el ser humano y que no están en la anatomía comparada, por lo que se hace difícil la correlación de las funciones más nuevas o de las habilidades adquiridas en los últimos tiempos.

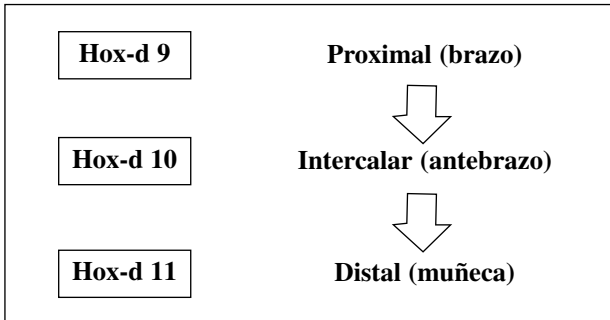


Figura 2. Varios cambios sucedieron en el miembro superior: la “complejidad” fue aumentando con el tiempo, desde el pez, pasando por el reptil, hasta llegar a los mamíferos.

El “paquete homéotico” fue creciendo.⁹

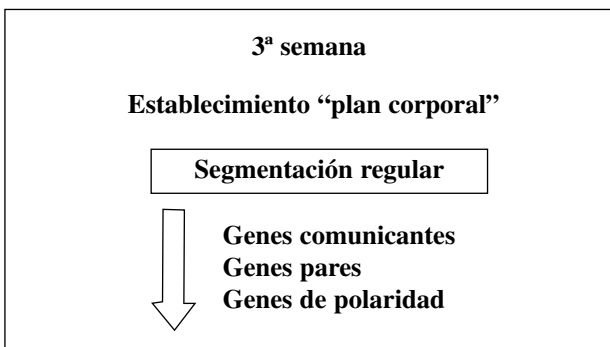


Figura 3. En la “segmentación regular”, que existe en todas las series de la evolución, las que la regulan son un grupo de genes que estarían en una relación temoroespacial; definen regiones y segmentos.³

Genética

Para entender cómo se desarrolla la inervación, tenemos que conocer antes el establecimiento del plan corporal básico del embrión.^{3,14,16,17,21,22,25}

En el embrión de 3 semanas ese plan se empieza a establecer mediante la expresión de un patrón de genes específicos (Fig. 3).

Segmentación regular

Es una de las primeras manifestaciones morfológicas de este patrón, que se logra por la participación de determinados genes “cada uno de ellos con una expresión más circunscripta”.

- Genes comunicantes: se hace evidente a lo largo del eje craneocaudal del embrión.
 - Define regiones amplias.³
 - La alteración tiene efectos en la pérdida de segmentos en una gran zona del cuerpo.
 - En los adultos, todavía persiste el pasado filogenético y ontogénico “segmentado” del ser humano

(organización regular de las vértebras y los nervios raquídeos).

- Genes pares: formación de bandas a lo largo del eje craneocaudal.
 - Define segmentos.
 - La alteración produce la pérdida parcial de segmentos intercalados.
- Genes de polaridad de segmentos: funciona en el nivel de los segmentos individuales e interviene en su organización anteroposterior.³

El proceso de segmentación tiene como resultado una distribución regular de subdivisiones a lo largo del eje anteroposterior del embrión, pero ninguno de los controles del desarrollo antes mencionados imparte características específicas o regionales a los segmentos recién formados. Esta función está relegada a los genes homeóticos, que determinan el carácter morfogenético de los segmentos corporales. Los nucleótidos que codifican el homeodominio reciben el nombre colectivo de homeobox (Fig. 4).

En los vertebrados se llaman genes Hox, los cuales se encuentran en cuatro regiones, en cuatro cromosomas diferentes. Están implicados en la segmentación craneocaudal del cuerpo y su expresión espaciotemporal es muy regular.

Los genes se activan y se expresan conforme a una secuencia estricta en la dirección 3' a 5', que corresponde a sus posiciones en los cromosomas. En consecuencia, los genes 3' se expresan primero y en situación más anterior que los genes 5' (Fig. 5).

Desarrollo de las extremidades

“Ninguno de los tejidos de una extremidad adquiere su forma si no está en relación con otros tejidos, con los cuales está asociado”.

La extremidad se desarrolla como un todo, de acuerdo con un plan maestro que se revela en forma secuencial.

En las primeras etapas del desarrollo de los miembros, el mesodermo de la extremidad es el principal motor del desarrollo. Este es el portador primario del plan maestro de construcción del miembro; el ectodermo siempre es un participante secundario del sistema.

La organización de la extremidad está orientada a la definición de tres ejes lineales (basada en el sistema de coordenadas cartesianas):

- Eje proximodistal: desde la base del miembro hasta la punta de los dedos.
- Eje anteroposterior: desde el primer dedo (anterior) hasta el quinto (posterior).
- Eje dorsoventral: dorso de la mano y palma de la mano.

Se produce una secuencia ordenada de expresión de los genes que contienen homeobox (Hox-d-9 a Hox-d-13).

Los genes Hox-a estarían implicados en la modelación a lo largo del eje proximodistal y los genes Hox-d, a lo

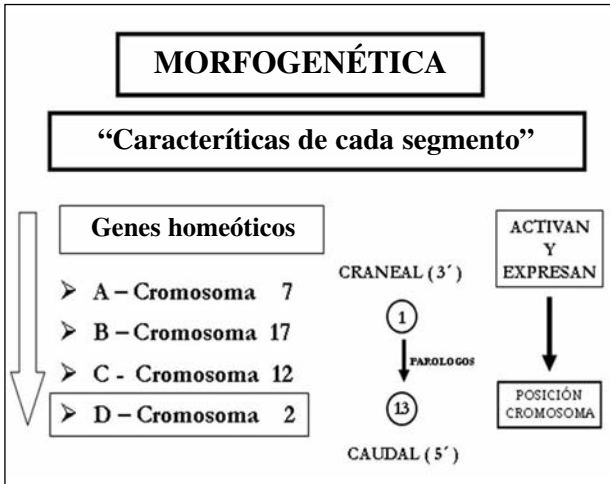


Figura 4. Los genes homéoticos están posicionados en los cromosomas; se activan y expresan en dirección craneocaudal. Para producir las características de cada segmento, los genes por intermedio de las proteínas que codifican, producen la diferenciación celular correspondiente y activan el gen que actúa a continuación.³

largo del eje anteroposterior (preaxial y posaxial). Por ejemplo: las mutaciones del Hox-a 13 y del Hox-d 13 causan polisindactilias, y reducción de los dedos y las falanges.

Los segmentos del cuerpo antes del desarrollo de la extremidad expresan varios genes Hox en dominios preaxiales y posaxiales “superpuestos”; no son bandas, sino conjuntos superpuestos, similares a “muñecas rusas”. Significa que en el límite posaxial del miembro se expresan todos los genes Hox-d (9-13); o sea, en el borde interno de la mano se expresan los cinco genes Hox.⁷

En el lugar de la formación del miembro, en el mesénquima somatopleural, puede haber distintos dominios superpuestos de genes Hox.

Intentar interpretar la expresión de estos genes Hox en el extremo proximal del miembro, y en la cintura escapular en particular, es complejo debido a los cambios que sufrió esta región por migraciones musculares durante años de evolución. Así, vemos la expresión de los Hox-C-6 en la base de los arcos braquiales.

En los primeros estadios, los genes Hox-a muestran dominios proximodistales y los genes Hox-d, dominios preaxiales/posaxiales. Los cinco genes Hox-d (9 al 13) nos podrían hacer pensar que en un miembro pentadáctilico pueden especificar cinco tipos distintos de dedos; sin embargo, los genes no lo hacen directamente en la estructura del dedo.

Embriología

El esqueleto y los músculos apendiculares proceden tanto del mesénquima paraaxial como del mesénquima

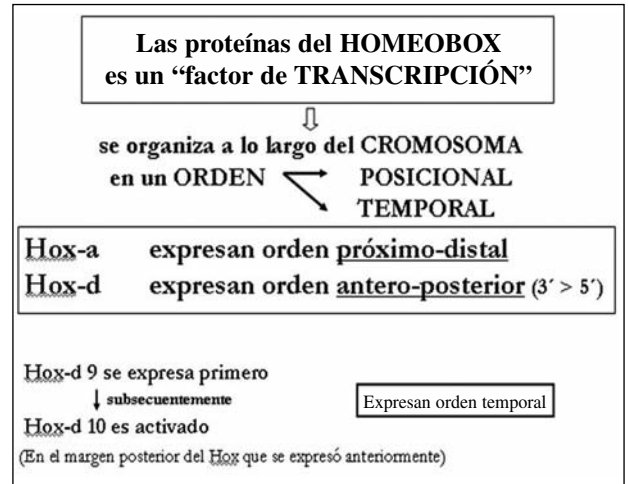


Figura 5. Los genes se organizan en el cromosoma, en un orden temporal y se expresan de proximal a distal en la formación del segmento en desarrollo.³

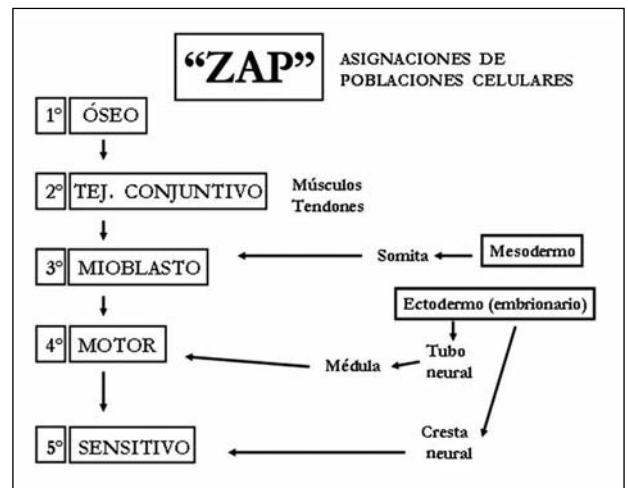


Figura 6. La “zona de actividad polarizante” es una pequeña población de células mesenquimatosas, en el límite posaxial de la yema; especifica el quinto dedo.

de la lámina lateral, somatopleura. Este último controla el destino específico del ectodermo suprayacente y, en el interior del miembro, se convierte en elementos esqueléticos y tejido conjuntivo.

Las células precursoras musculares y las neuronas migran hacia la extremidad más tarde (Fig. 6).

La cresta apical ectodérmica actúa como centro organizador para el eje proximodistal mediante la estimulación de las células del mesodermo. Cuando la yema de la extremidad crece, las células mesodérmicas proximales se liberan y quedan determinadas en su destino morfo-genético. Las primeras forman el húmero y las que lo hacen más tarde forman los elementos del antebrazo y luego la mano⁸ (Fig. 7).

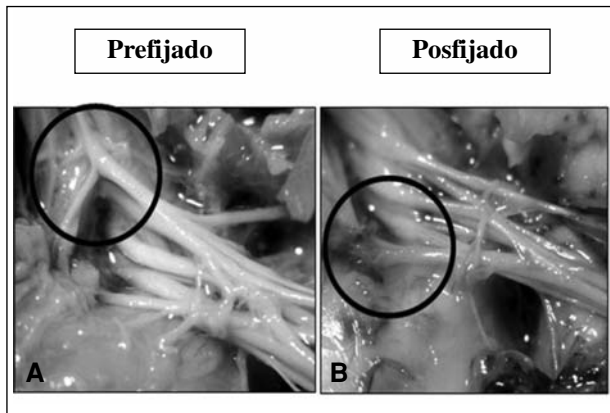


Figura 7. Disecciones anatómicas en preparados frescos de fetos de 9 semanas. **A.** Prefijado: junto con la rama del nervio frénico, se ve el aporte de C4. **B.** Posfijado: llegada de fibras provenientes de D2. (Laboratorio de Investigación Anatómica del Sanatorio del Norte).

- El esqueleto es el primero de los tejidos en diferenciarse; como una condensación de las células en la zona central de la parte proximal de la yema, destinadas a formar cartílago. Siguen una secuencia proximodistal; las estructuras posaxiales de los segmentos distales de la extremidad se diferencian antes que las estructuras preaxiales; por ejemplo, la secuencia de formación de los dedos va del quinto al primero.
- La musculatura deriva de las células de la parte ventral del dermatotoma del somita que migran hacia la yema.

Las células miogénicas se condensan en dos masas musculares comunes: los precursores de los músculos flexores y los extensores. Estas células miogénicas carecen de información intrínseca que guíe su morfogénesis. Son guiadas por las células del tejido conectivo, que son las portadoras y efectoras de la información morfogénica para formar los músculos.

Los músculos adoptan su forma definitiva en el embrión temprano, luego crecen tanto en longitud como transversalmente mediante la división de las células satélites.

- La inervación, los axones motores, que se originan en la médula espinal, entran en la yema durante la quinta semana y comienzan a introducirse en las masas musculares ventrales y dorsales³.

El crecimiento axonal responde a un alto grado de ordenación. Las neuronas mediales de la médula espinal envían axones a los músculos ventrales. También existe una correlación de la posición craneocaudal de las neuronas de la médula y un patrón de inervación anteroposterior de las masas musculares de las extremidades.

El crecimiento es guiado por señales locales de la yema. Los músculos no emitirían señales específicas para atraer los axones.

Los axones sensitivos entran en la yema después de los motores y los usan como guía.

Para comprender el miembro superior y su inervación es fundamental conocer los estudios secuenciales del desarrollo normal mediante el estudio de la embriología.

La organización del desarrollo de todo el miembro comienza precozmente: la posición, el número y la orientación. Se sabe que existen “centros” que regulan este desarrollo, pero el conocimiento todavía es incompleto. Con el estudio de la anatomía y la clínica, regresamos a estudiar nuevamente la embriogénesis, tratando de entender cómo actúan esos centros.

Tres centros regulan los tres ejes espaciales del desarrollo para que la extremidad tenga un “patrón de crecimiento”.¹⁸

La cresta ectodérmica apical (CEA) regula el crecimiento proximodistal; aparece una zona de actividad polarizada (ZAP) que controla la formación radiocubital (pre-pos-axial; anterior-posterior); el centro WNT controla el desarrollo dorsoventral.

Los ejes de la extremidad tienen mecanismos diferentes.

- El proximodistal: controlado por la “zona de progreso”.
- El craneocaudal: células mesenquimatosas en el límite posaxial de la “yema” (“zona de actividad polarizante”). Especifica el quinto dedo y alejándose de este se forman los dedos 4, 3, 2 y 1. Los dedos se forman desde el eje posaxial hacia el eje preaxial.
- El dorsoventral: controlado por el ectodermo.

Todo el desarrollo de la organización del miembro sucede en cinco semanas.

En la tercera semana de la fecundación, se visualiza el esbozo de la extremidad; el mesodermo crece hacia afuera y empuja el ectodermo (CEA). El mesodermo de la placa lateral forma los huesos, cartílagos y tendones; y el mesodermo somático, los músculos, nervios y vasos.

Vemos que los músculos y su tendón tienen un origen distinto, lo que explica las variantes anatómicas y su fisiología diferente.

El CEA se localiza exactamente en el vértice de la yema, entre el ectodermo dorsal y el ventral. El mesodermo subyacente es guiado para formar las diferentes estructuras.

El ectodermo es necesario para el desarrollo de las sucesivas agregaciones de mesénquima durante el crecimiento de la yema. La masa inicial del mesodermo esplacnopleural está limitada a la formación de los elementos más proximales del miembro, es decir, la cintura de este.

Las ramas ventrales de los nervios espinales, del cuarto cervical al segundo torácico, invaden el mesénquima de la yema del miembro. La musculatura de los miembros se desarrollará in situ a partir del mesénquima que rodea a los elementos esqueléticos. El esqueleto del miembro se forma a partir del mesénquima de la región

axial que prolifera y se condensa. La condricación y osificación se produce a medida que el miembro crece.

Pensamos que estos “centros” controlan, en sucesivas etapas, la organización de cada uno de los tejidos:

El CEA se encarga especialmente de organizar la dirección del crecimiento proximodistal de las células del mesodermo de la placa lateral, que forma la arquitectura ósea, los cartílagos y los tendones.

El ZAP organiza las células del mesodermo somático, que dan origen a los músculos, nervios y vasos, en el eje anteroposterior.

El WNT orienta el desarrollo del eje dorsal y volar.

Vemos cómo cada uno de los centros que forman el miembro superior rige la anatomía. Esta organización proximodistal y anteroposterior se expresa en la energía de las raíces C5-D1, que constituyen el plexo braquial. En el control de lo dorsal y lo volar, se expresa como anterior y posterior en el plexo braquial.

Cuando avanzamos en el conocimiento de la organización de las funciones por el estudio de la semiología, comprendemos que todo está regido por la genética a través del paquete homeótico.

“El estudio desde el final (anatomía) hacia el principio (embriología) nos permite comprender la distribución de la inervación en todas las etapas de la formación”.

Estos patrones de la inervación del miembro son iguales en toda la anatomía comparada; la naturaleza se fue perfeccionando.

Plexo braquial

Siempre nos preguntamos por qué en la constitución del plexo braquial interviene un número determinado de raíces y cómo están distribuidas las funciones en los troncos nerviosos.

Para entender mejor la morfología del plexo braquial, preferimos dividirlo en dos zonas:

- “Constitutivas”, con esto queremos avanzar en el entendimiento de por qué son cinco las raíces constitutivas del plexo braquial y por qué existen las ramas prefijadas y posfijadas. Para entenderlo profundizaremos en el estudio de la genética y la embriología.
- “Distributivas”, que nos permiten entender los cruces de funciones (quiasmas) y responden a los cambios que sucedieron en el miembro superior.⁵⁻²⁹ Se pueden comprender mejor cuando se estudia la anatomía comparada.

Como se puede ver, muchas de nuestras conclusiones surgen de un minucioso estudio de otras ciencias, como la filogenia, la embriología, la genética, la anatomía y su relación con la clínica y las alteraciones (malformaciones) genéticas.

Existen numerosas variaciones anatómicas individuales en las raíces constitutivas del plexo, prefijadas (C4 a

C5) y posfijadas (D1 a D2), y en la distribución de las anastomosis (Fig 8).

Los músculos dorsales y ventrales del miembro ya están “determinados” desde antes y son regulados por el paquete homeótico (véase embriología). El plexo se dispone en dos planos, anterior y posterior, independientes desde las raíces hasta los troncos secundarios y los nervios colaterales (Fig. 9).

El plano posterior se halla destinado a los músculos extensores y abductores del miembro superior y el plano anterior, a la función de flexión y aducción. Hasta aquí una descripción clásica de la configuración del plexo, pero si pensamos que los músculos posteriores de la escápula (supraespinoso e infraespinoso) están inervados por

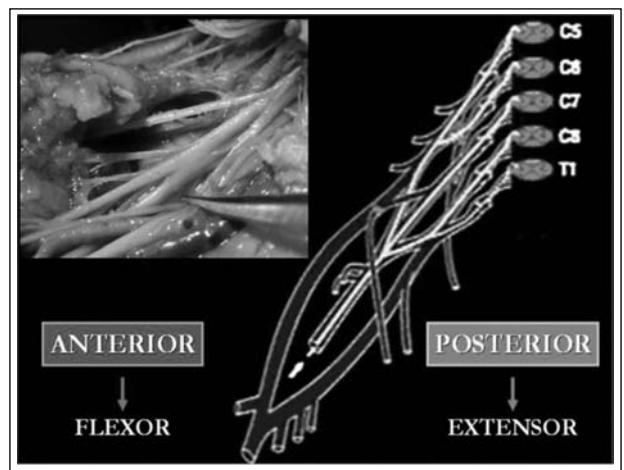


Figura 8. Como vemos en genética, la división de un plano anterior y posterior es uno de los ejes de organización del miembro que se distribuye a través del plexo para cumplir con un plan.⁷ Los axones motores son codificados por los genes LIM; las “semaforinas” corrigen el crecimiento; los “tejidos diana” secretan “neurofinas” para guiar el crecimiento.

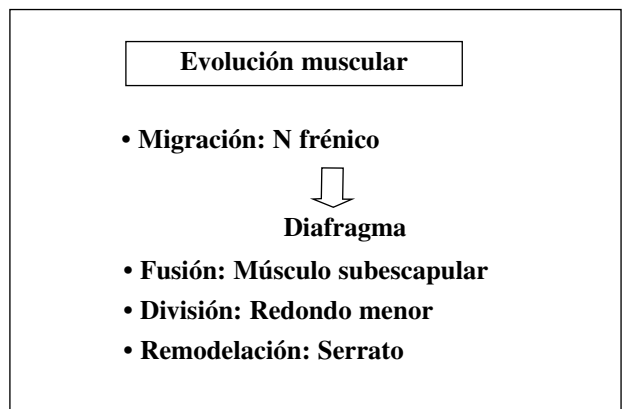


Figura 9. Los músculos del miembro superior son el producto de varias modificaciones que sufrieron el curso de la evolución.

ramas anteriores del plexo y que los músculos anteriores de la escápula (subescapular) están inervados por ramas posteriores, se nos plantean numerosos interrogantes.

Por ello, para investigar la configuración del plexo y la inervación del miembro superior es necesario buscar analogías en la escala filogenética y la anatomía comparada. El hombre, como todo ser viviente, no escapa a las leyes físicas y biomecánicas que influyen en la evolución de las diferentes series. La distribución (variaciones distributivas de las ramas del plexo braquial) está estrechamente ligada a la evolución de los músculos y esto, a las funciones que fue necesitando el miembro superior. Existen varios factores que influyen en la distribución y configuración del plexo braquial.

Anatomía comparada

Para entender la sistematización en la distribución de las funciones y, por lo tanto, la morfología del plexo braquial, nos remontaremos a la evolución (filogenia), que nos ayuda a entender las migraciones de los músculos debido a los cambios de funciones del miembro superior y que, lógicamente, arrastran consigo su inervación.

Evolución nervios-plexos

Anfioxus: dado que la mayoría de los órganos relacionados receptores y efectores son segmentados, es eficiente para estos nervios ser intersegmentados y correr con los miosentos entre los segmentos del músculo. Todos los cuerpos celulares nerviosos de las neuronas sensitivas están localizados dentro de la médula.

En consecuencia, no hay ganglios en los nervios espinales. Las estructuras formalmente llamadas nervios espinales ventrales son fibras musculares especializadas que están arregladas en forma segmentaria, las cuales corren a la superficie de la médula especial donde se localizan sus placas terminales motoras.

Lampreas: igual al anterior, excepto que algunas de las neuronas sensitivas presentan cuerpos celulares fuera de la médula. Los nervios espinales dorsales y vertebrales no se unen, corren independientemente a sus destinos.

Peces y anfibios: ilustran el nivel estructural siguiente. Los nervios dorsales y vertebrales de cada segmento del cuerpo se unen fuera de la columna vertebral. Esto establece un solo nervio espinal por segmento, a cada lado del cuerpo. Este nervio espinal luego se divide en una rama dorsal, que va a las estructuras hipoaxiales; para inervar las estructuras hepiaxiales, las ramas ventrales forman plexos de diversa complejidad.

El miembro primitivo se movía asociado con las ondas eléctricas que recorrían el eje axial, de craneal a caudal; primero hacia adelante y luego hacia atrás. En todos los tetrápodos, los músculos flexores están inervados gene-

ralmente por raíces espinales proximales y los músculos extensores, por raíces más distales.

Amniotos: se observan otros adelantos. Las raíces dorsales y ventrales de los nervios espinales se unen dentro de la columna vertebral. Los plexos tienden a ser más complejos.

Vertebrados superiores: las dos raíces suelen unirse para plasmar nervios espinales.

Reptiles: los plexos presentan una morfología y distribución por funciones.⁹

De los grandes grupos de músculos, dorsales y ventrales, surgirán todas las musculaturas. “Los músculos ancestrales tienden a separarse en el curso de la evolución y se convierten en varios músculos; la inervación sufre las mismas transformaciones”.¹⁹

El abastecimiento nervioso de los músculos sería un criterio útil para tener en cuenta en la evolución. Según el anatomista alemán Fürbringer (siglo XIX), existe una relación invariable entre los nervios periféricos y los músculos que inervan.

Los músculos del miembro pectoral de los tetrápodos presentan tres fuentes generales:

- Musculatura branquial: inervados por los nervios craneales y cervicales.
- Musculatura axial: inervados por la rama ventral de los nervios espinales y que no pasan por el plexo braquial.
- Musculatura apendicular: inervados por ramas ventrales de los nervios espinales y se unen al plexo antes de entrar en el apéndice.

Estos nervios, que pasan a ser parte constitutiva del plexo braquial, mantienen la condición ancestral de los que van al grupo dorsal (elevadores de la aleta, luego extensores) y los del grupo ventral (depresores de la aleta, luego flexores).

Los “blancos” de las neuronas motoras son especificados antes de que sus axones se extiendan hacia la periferia. Las moléculas de la familia LIM marcan los “blancos” de las neuronas motoras (Lance-Jones y Landmesser, 1980).⁶

Panorámica de la evolución general del miembro

En los peces, predomina la musculatura axial, distribuida segmentariamente.

En los tetrápodos, esta se reduce y aumenta la importancia de los músculos apendiculares, que exhiben mayor complejidad y diferenciación.

La diferenciación filogenética de los músculos tiene lugar de muchas maneras.¹¹

- Migración de primordios musculares a otras regiones del cuerpo (Fig. 10).

- Fusión (p. ej., subescapular).
- División (p. ej., redondo menor).
- Carácter remodelador de la evolución: los músculos axiales que se incorporan a los hombros y la extremidad anterior (p. ej., serrato).
- Notable fidelidad entre la musculatura y su inervación: (p. ej., nervio circunflejo y músculo deltoides).

En los vertebrados antiguos existe un importante grupo de músculos estriados, pero no proceden de los miotomas, sino más bien del mesénquima; se trata del sistema muscular branquial. En los vertebrados terrestres, aun cuando ya no hay branquias, se pueden identificar estos músculos merced a su inervación, a partir de un grupo especial de nervios craneales.

El órgano respiratorio, las branquias, tiene origen en este grupo muscular. Cuando por la evolución fue necesario pasar a otro sistema respiratorio, el pulmonar, se requirió un cambio morfológico en el tronco (Fig. 11).

Se necesitó crear un espacio en el sistema branquial que contuviera los pulmones; por lo tanto, la parte inferior de las branquias tuvo que migrar hacia distal, convertirse en el músculo diafragma y crear el espacio para contener a los pulmones. En esta migración arrastró consigo su inervación, el nervio frénico (C2-C3). Esto explica por qué un músculo entre el tórax y el abdomen tiene una inervación tan proximal de los nervios cervicales.

Entre los cuadrúpedos, el músculo trapecio se originó en el sistema muscular branquial. Primitivamente, se fijaba sobre la clavícula y el cleito, pero al reducirse o desaparecer estos elementos, la inserción debió cambiar y realizarse sobre el borde anterior del omóplato o en la espina correspondiente de los mamíferos. Algunos haces anteriores y ventrales pueden transformarse en músculos separados, como el esternomastoideo y el cleidomastoideo.

En este “traslado posterior de la escápula” y que “arrastra” elementos anatómicos podemos entender por qué el músculo omohioideo, junto con la arteria escapular y el nervio supraescapular, desde un plano tan anterior termina en una región posterior (Hox-C-6).

En los miembros cuadrúpedos y especialmente en los vertebrados terrestres, esta musculatura es más compleja. Al principio de la ontogenia se forma una masa de tejido premuscular sobre las superficies superior e inferior del esqueleto en desarrollo; estas dos masas opuestas se pueden comparar con las masas musculares dorsales y ventrales de las aletas del pez. De estas masas nacen todos los músculos complejos del miembro maduro.¹³

En la parte distal del miembro se distinguen bastante fácilmente los dos grupos musculares (dorsales y ventrales). En la región proximal del miembro (hombro) existe dificultad para diferenciarlos, especialmente si no se conocen sus orígenes embrionarios.

El ordenamiento, la dirección y la función de los músculos están estrechamente ligados a la evolución del miembro pectoral.

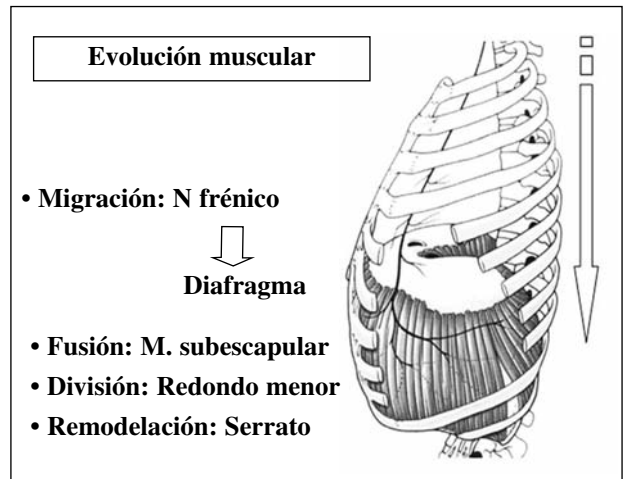


Figura 10. Esquema de la migración del diafragma y el “arrastre” del nervio frénico.

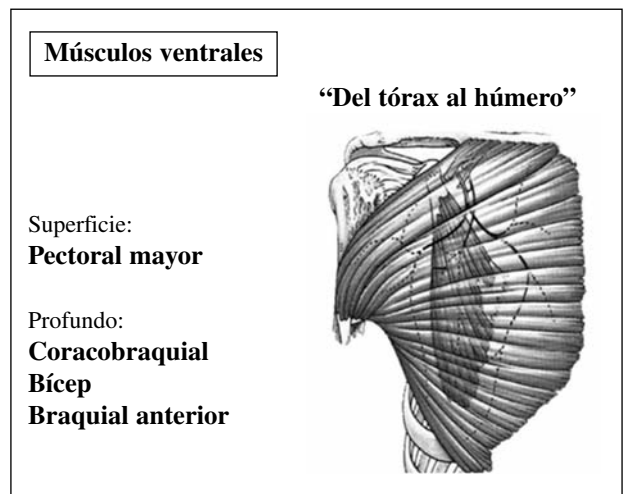


Figura 11. Los músculos anteriores (ventrales) son voluminosos y muy potentes, y responden a la acción del tren superior, al apoyo en rotación interna y cerca del tronco.

En los vertebrados primitivos, tendríamos un sistema muscular somático, que se encuentra en la parte externa del cuerpo; siempre procede de los menistomas, y siempre está inervado por una neurona motora de tipo somático. A este grupo pertenecen los músculos del tronco y los miembros.

Cuando los vertebrados pasaron a la tierra, la cintura torácica, así como los músculos, se modificaron. Los músculos que en las aletas del pez realizaban elevación y depresión, comenzaron a desplazarse hacia adelante y atrás. También se dispusieron en torno a la articulación escapular, formando grupos que realizaban diferentes funciones, como la de mantener el equilibrio sobre las patas y cuya contracción también provoca movimiento.

Los miembros forman un sistema que consiste en proporcionar una palanca que pueda mantenerse firme en el apoyo; mientras la mueven, otro grupo de músculos va desde la cintura al húmero.²⁷ La extremidad anterior de los anfibios presenta dos grupos musculares que responderían al mecanismo de la marcha.

Grupo anterior o ventral: son músculos proximales de la musculatura hipoaxial que van del tronco al húmero. En esta capa pueden reconocerse los músculos deltoides, pectoral, corabraquial y braquial. Su función es llevar el miembro hacia adelante y hacia la línea media (Fig. 12).

Grupo posterior o dorsal: son los músculos que están por detrás de los anteriores; son de la musculatura epiaxial y van de la parte central de la escápula al húmero. En esta capa pueden reconocerse los músculos dorsal largo y dorsal de la escápula (Fig. 13).

Esta disposición de los grupos musculares concuerda con el primitivo movimiento: primero hacia adelante y luego hacia atrás, a medida que la onda del impulso nervioso progresa (craneocaudal), que produce la contracción muscular. Los músculos anteriores o flexores están inervados generalmente por raíces espinales más anteriores que las que inervan a los músculos posteriores o extensores. Los movimientos locomotores de los miembros muestran todavía el paso de una onda de excitación hacia abajo por la médula espinal, resto del ritmo natatorio de los peces.

El conjunto del sistema está destinado a producir la característica flexión, y luego extensión, simultánea de todas las articulaciones de los miembros. Estos patrones de movimiento existen tanto en el miembro superior como en el inferior y, lógicamente, son movimientos primitivos, ancestrales (p. ej., reflejo de Moro).

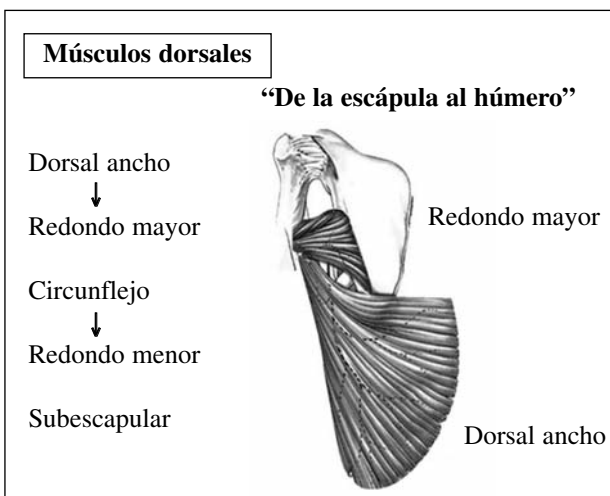


Figura 12. En el tren superior, el movimiento de rotación interna, para mantener el miembro en la línea media, es muy primitivo. Luego se necesitó la rotación externa, donde se modificaron los músculos para mejorar este movimiento.

- Los músculos epiaxiales dorsales se dirigen hacia adelante, pasan por encima del hombro y terminan en la región occipital.¹⁹
- En la evolución, el tren superior se liberó del eje axial para perfeccionar su función. Existen algunos resabios, como el hueso omovertebral, que une la región cervical con el omóplato.

Como la cintura torácica no tiene unión ósea directa con el eje axial o columna, de este grupo muscular surgen los que “soportarán esta cintura” en los vertebrados terrestres. Pertenecen a este grupo los músculos serratos y elevador de la escápula o angular del omóplato.

- En los mamíferos, existe además un músculo romboide más dorsal, que tiende a mantener el extremo superior de la escápula en posición mediante la tracción hacia la línea media.
- La musculatura hipoaxial ventral suele provenir de la región coracoides de la cintura.

El estudio de la anatomía comparada nos permite comprender ahora el origen de cada músculo y, por lo tanto, de su inervación.

Origen de “cada uno” de los músculos y de su inervación

- Musculatura axial: esta línea muscular aporta los encargados de sostener la escápula de una “ligadura muscular dorsal”, luego que la cintura pectoral se liberó del eje axial.
 - Elevador de la escápula (*levator scapulae*)
 - Complejo de los romboides (*rhomboideus complex*).
 - Serrato mayor (*serratus*).
 Todos estos músculos están inervados por ramos anteriores del plexo braquial, lo que se explica por la “migración posterior” de la escápula que arrastró consigo todos los nervios.¹¹

- En todos los cuadrúpedos, proximal a su cintura escapular, existen varios músculos dorsales que llegan al húmero.

Los dos músculos superficiales de este tipo son el dorsal ancho y el deltoides. En los mamíferos un fascículo del primer músculo forma el redondo mayor y un fascículo del segundo músculo forma el redondo menor. De este origen y de su proximidad se puede entender la inervación que reciben. En la anatomía humana, el dorsal ancho y el redondo mayor son inervados por ramas del tronco posterior del plexo braquial; el deltoides y redondo menor son inervados por el mismo nervio, el circunflejo.

- Tanto en los reptiles como en los mamíferos, existe un complejo de músculos subescapular que va del borde interno de la cintura escapular al húmero, al cual gira y aduce. Por pertenecer al grupo de los

músculos dorsales, recibe su inervación del tronco posterior del plexo braquial.

- Músculos ventrales: también existen dos planos musculares: uno superficial, el músculo pectoral, que va del tórax al húmero; y un músculo más profundo, el coracobraquial, que va de la apófisis coracoides al húmero.

El músculo pectoral mayor es la fusión de varios músculos, entre los que se encuentra, en los felinos, el pecto antebraquial. Esta unión explica cómo recibe la inervación de todas las metámeras del plexo braquial (C5-D1).

En este mismo plano profundo también se encuentran los músculos bíceps y braquial anterior. Por pertenecer al grupo de músculos ventrales, reciben inervación de la parte anterior del plexo braquial.

- Estos cuatro músculos proximales de la cintura pectoral se parecen bastante en los reptiles y los mamíferos. Los reptiles presentan un músculo denominado supracoracoideo que va desde la placa coracoides al húmero y cuya función es evitar que el cuerpo cuelgue hacia abajo entre los miembros; en estos cuadrúpedos las patas están extendidas.

- En las aves, el músculo supracoracoideo se inserta en el esternón, debajo del pectoral y se dirige a la superficie superior de la cabeza del húmero. Su función es elevar el ala. En los mamíferos, la inserción en el húmero se mantiene, pero cuando el hueso coracoides involuciona, el origen axial del músculo cambia a la escápula. Se inserta a cada lado de la espina de la escápula, para convertirse en el supraespinoso, que extiende y abduce el miembro, y el infraespinoso, que gira el miembro. Esta evolución explica que estos músculos estén inervados por un nervio anterior del plexo braquial, pese a que son músculos posteriores.

Al cambiar la posición del miembro en los mamíferos, el músculo supracoracoideo conservó la función de sostén, con dos músculos que se insertan en el extremo del húmero, por delante de la cavidad glenoidea. Estos músculos van a formar el supraespinoso y el infraespinoso del omóplato. Este desplazamiento muscular puede explicar la disminución de la región coracoides de la cintura, el desarrollo de la fosa supraespinosa. Este músculo supracoracoideo se desplaza hacia arriba, se desdobra por ambos lados de la espina y el acromion.

También se explica cuándo cambió la posición de la cintura escapular y el papel del miembro superior. Para poder tener la función de rotación externa, que es muy importante para separar el miembro del cuerpo y mejorar la apertura y prensión del miembro superior, estos músculos tenían que migrar a un plano posterior de la cintura escapular.

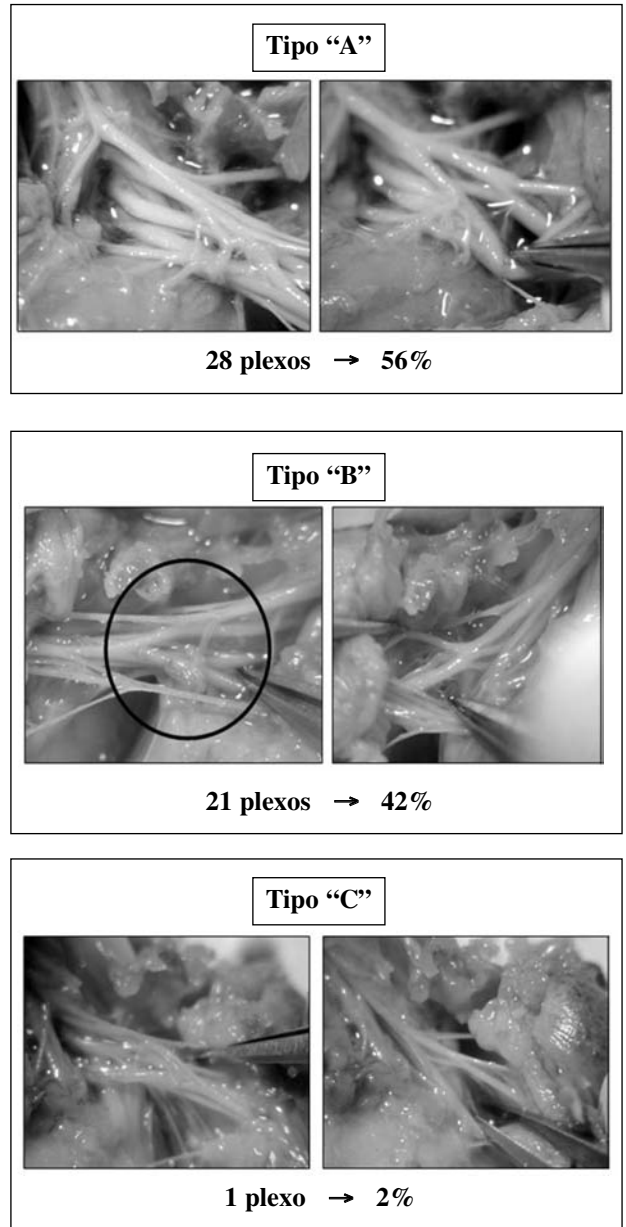


Figura 13. Disminución anatómica en preparados frescos en fetos de 10 semanas, donde se puede ver las variaciones más frecuentes en el plexo braquial. Tipo A-B-C (Kerr, 1918).^{4,14,22,27,29,32} Estas responden a los cambios de funciones y a las migraciones musculares que “arrastran” consigo su inervación. (Laboratorio de Investigación Anatómica del Sanatorio del Norte).

- Coracobraquial: es grande en los anfibios y más pequeño en los mamíferos, es un flexor y aductor del brazo.
- Bíceps y braquial: son flexores del brazo inferior (Fig. 14).

Cuando vemos tanta regularidad en la disposición de los nervios del miembro podemos alistar reglas que rigen la inervación en toda la evolución:

- La inervación es un reparo importante para la identificación y clasificación de un músculo. En general la inervación de una masa muscular tiende a ser constante.
- La constancia de la inervación se mantiene, aun cuando el músculo migró muy lejos de su situación original.
- En el embrión, los nervios siguen la vía que recorrieron en las formas ancestrales.
- Los nervios espinales toman el camino más corto para llegar al músculo que tienen que inervar.
- Ontogénicamente, los nervios motores siempre inervan los músculos para los cuales fueron designados en su origen.
- El número de miotomas que abarca el aparato muscular de las aletas pectorales está dado por el número de nervios espinales que contribuyeron a la formación del plexo.
- Los músculos que exhiben la inervación de más de un nervio espinal denotan la combinación o fusión de tejidos musculares de varios segmentos. Un derivado de las regiones ventrales de los miotomas puede migrar a dorsal. Los músculos serratos dorsales migraron y, por eso, están inervados por ramos ventrales.
- El dorsal ancho, que deriva de los miotomas cervicales inferiores, migró a distal; debido a ello recibe inervación del plexo braquial. La musculatura estriada puede proceder del mesénquima somítico o no somítico (braquial) o de las yema de los miembros.
- En el hombre, algunos derivados de los miotomas desaparecen o degeneran como vestigios de tejidos fibrosos, transformándose en estructuras aponeuróticas o ligamentos periarticulares.




Figura 14. "Módulos de los dedos", con músculos volares y dorsales; D1, Hox d-13.

Evolución de la cintura escapular

Cuando comenzó la bipedestación cambiaron las necesidades y el tren superior modificó su biomecánica.

Toda la cintura escapular sufrió modificaciones, las cuales pueden deberse a varios factores que tienen diferentes orígenes:

- Cuando se pasó de la vida acuática a la terrestre apareció "el cuello con la cabeza". En el agua, los peces no necesitan separar la cabeza del tronco. En tierra, para poder defenderse y no tener que girar todo el cuerpo, debió aparecer la cabeza.
- Liberación de la cintura escapular del eje axial y de la región cervicocefálica: estas modificaciones influyen fuertemente sobre la morfología y las funciones de la cintura escapular.
- Liberación del eje axial: esta modificación obliga a la cintura escapular a liberar su fijación ósea con la columna, eje axial, a tener importantes y estratégicos músculos estabilizadores, que fijen tanto la escápula como el miembro superior al tórax.¹¹
"Cincha muscular posterior": los músculos posteriores, que se insertan en el borde medial o vertebral de las escápulas (angular, romboideo mayor y menor) toman un papel importante como "banda de tensión" entre las dos escápulas. De esta manera se cierra la cincha muscular que, junto con el músculo serrato mayor, estabiliza este mismo borde vertebral de la escápula a la pared del tórax.
- Cambio de función glenohumeral: en la mayoría de los cuadrúpedos, el movimiento más importante de esta articulación es el de flexión-extensión o antepulsión-retropulsión y, lógicamente, de sostén. Por este motivo, la morfología de la glena tenía este fin.

En la etapa arbórea evoluciona la "braqueación", donde la "abducción" del miembro superior era necesaria. Esta nueva función conlleva todas las modificaciones anatómicas (óseas, musculares, ligamentarias y nerviosas). Es muy difícil entender la anatomía fuera del contexto evolutivo y sin nombrar el porqué de cada modificación anatómica inducida por las necesidades funcionales.

Cuando se produce la bipedestación, el tren superior ya no apoya, y para abarcar mayor amplitud en el espacio "comienza la abducción". Lógicamente, la glena cambia su morfología, se reduce por delante y arriba, y aumenta por debajo.

Cuando se requería sólo flexión-extensión del hombro, era necesaria una glena plana y una cabeza humeral casi plana, no tan esférica. La esfericidad aparece cuando se necesita tener rotaciones, ya sean adjuntas o conjuntas.

Migración posterior de la escápula

a. Al cambiar la forma del tórax, pues cambió el aparato respiratorio, del tórax "cilíndrico" en una posición

anterior en la caja torácica con la escápula anterior, sus músculos reciben la inervación según su ubicación (a) los músculos anteriores, por ramas anteriores del plexo braquial, y los músculos posteriores de la escápula, por ramos posteriores del plexo braquial.

b. Cuando se modifica la morfología del tórax, con disminución de su diámetro anteroposterior (Hominoides), la escápula “migra” hacia atrás y lleva consigo los músculos y nervios; los músculos de la superficie anterior de la escápula, que tenían una posición anterior, se hacen posteriores y los posteriores se hacen anteriores.

Esto explica por qué los músculos posteriores de la escápula, como el supraespinoso y el infraespinoso, están inervados por los ramos anteriores del plexo braquial, y los músculos anteriores de la escápula, subescapular, redondos y dorsal ancho, están inervados por los ramos posteriores.

Al ocurrir el descenso de la escápula desde la región cervical (aparece el cuello) y al trasladarse hacia la parte posterior del tórax, se produce una nueva orientación de la cavidad glenoidea; los dos huesos constitutivos de esta, el hueso coracoides y el hueso escapular, modifican su función.

Estas modificaciones funcionales llevaron necesariamente a modificaciones anatómicas y biomecánicas.

Involución de la coracoides: este proceso se debe a varios factores: Inicialmente, cuando la glena se desplaza de una posición lateral hacia una posición ventral para tener las patas anteriores por debajo del tronco, todos los músculos mediales, que antes tenían un papel fundamental para mantener la función de un miembro anterior horizontal, disminuyen su volumen, al estar el miembro anterior vertical.

Los elementos mediales, coracoides y procoracoides, donde se insertaban estos músculos mediales, reducido su papel de soporte, se vuelven pequeños. Por eso la apófisis coracoides, al reducir su tamaño, mantiene las inserciones ligamentarias y tendinosas, y se transforma en un gran “núcleo de ensamble de fuerzas” reteniendo las inserciones que este hueso tenía.

La posición de las patas anteriores, directamente debajo del hueso escapular, desplaza las fuerzas mecánicas fuera de la línea media y hacia este hueso, el cual cobra un papel mayor, por lo que empieza a aumentar de tamaño.

Todos los músculos mediales, pectorales menores, disminuyen sus volúmenes como también sus inserciones en la coracoides, que empieza su involución y sus cambios funcionales.

“Comienzan a necesitar la abducción del hombro en la exploración del espacio por lo que tienen importancia los músculos abductores; de ahí el aumento del acromion y el deltoides”.

El músculo supracoracoideo de los reptiles, de posición ventral, se extiende lateralmente desde su origen en la

coracoides hasta su inserción en el húmero. Cuando la coracoides gira su posición, de ventral pasa a dorsal, este músculo mantiene su inserción en el húmero y se divide en dos músculos: supraespinoso e infraespinoso. En esta migración arrastra consigo su inervación, el nervio supraescapular.

El traslado de toda la escápula hacia posterior con respecto al tronco se ve favorecido, o es la causa, de que el tórax cambie su forma, aumentando su diámetro anteroposterior.

- Aumento del cuerpo de la escápula: para mejorar su estabilidad con el tronco (eje axial) necesitaba músculos más poderosos y de mayor volumen; por lo tanto, el cuerpo delgado de la escápula tuvo que hacerse más ancho y largo.
- Torsión interna del húmero: la nueva orientación de la cavidad glenoidea hacia atrás llevó consigo la cabeza humeral. Para mantener el movimiento de flexión del codo en el plano anteroposterior, necesitó una torsión externa de la parte distal del húmero. Esto quedó plasmado como la retroversión de la parte proximal del húmero en rotación interna.
- Músculos proximales: esta nueva situación anatómica de la parte proximal del húmero cambió las condiciones biomecánicas, por lo que se necesitó crear nuevos músculos, que se insertaron en la base del nuevo eje cervical, justo en la unión con la diáfisis (eje cervicodiáfisis). Aparecen los músculos supraespinoso, infraespinoso y subescapular, que se insertan en dos nuevas protuberancias (troquín y troquíter) en la parte proximal del húmero.
- Incremento del acromion: para mejorar la abducción del hombro, y ya teniendo motores proximales, el deltoides necesita desplazar hacia distal su inserción en la diáfisis, para tener mejor brazo de palanca y lógicamente también aumenta su volumen. Para ello, el acromion se desplaza más hacia afuera y adelante, “arrastrando” consigo al músculo deltoides. Para tener como base de sustentación este acromion, necesita el desarrollo de un soporte óseo sobre la cara posterior de la escápula, dando origen a la “espina” del omóplato. Esto “arrastra” su inervación desde posterior hacia anterior y explica el recorrido del nervio circunflejo de atrás hacia adelante.
- Bíceps: de los dos motores primarios de la flexión-extensión, el bíceps (flexor) insertado “proximal en la glena” y el tríceps (extensor) insertado “distal a la glena” mantienen sus funciones primarias como estabilizadores proximales. Al aparecer un potente motor proximal, el músculo supraespinoso, y producirse la involución del proceso coracoides, el bíceps conserva sus inserciones para mantener sus funciones básicas de “encadenar funciones articulares”, como músculo biarticular.

- Complejo bíceps-tríceps: en los cuadrúpedos se necesita utilizar articulaciones encadenadas (hombro y codo) que requieren menor costo energético. El “gateo de los niños” es un resabio filogenético que se utiliza hasta tener la madurez necesaria del SNC y lograr la bipedestación.

En la madurez, todavía se puede utilizar esta posición cuadrúpeda en algunas actividades.

En la “brazada” del miembro superior, es necesaria una antepulsión del hombro y flexión del codo; con esto se acorta el miembro en la fase de “balanceo”. En la fase de “estancia” o apoyo, se requiere la retropulsión del hombro y la extensión del codo (sincinesia).

Los músculos bíceps y tríceps son biarticulares y son fundamentales en ambas fases: el bíceps en la de balanceo y el tríceps en la estancia.

De ahí la necesidad de que ambos músculos tengan inserciones próximas a la articulación del hombro: el bíceps, en la tuberosidad supraglenoidea, y el tríceps, en la subglenoidea.

Patrones de organización

Los patrones que rigen la organización del miembro, que son iguales en todas las líneas de evolución, se fueron modificando debido a los cambios morfológicos de la arquitectura ósea, a las migraciones musculares, etc., fruto de las necesidades funcionales del miembro.

Algunos de estos patrones todavía se pueden ver y otros se deben deducir o interpretar (reglas de la inervación).

- Módulos funcionales: de cada segmento del miembro.
- Movimientos básicos: de todo el miembro.
- Articulaciones ligadas: cada movimiento básico involucra la articulación proximal a este.

Patrones de módulos funcionales

Cada segmento del miembro superior puede ser interpretado como módulos que fueron desarrollándose en la evolución, cada uno de los cuales debe tener movimientos básicos hacia adelante y atrás, lo que se corresponde con las primitivas masas musculares anteriores (ventrales-flexores) y posteriores (dorsales-extensores). Cada raíz de un nervio tiene su inervación en las masas musculares ventrales y dorsales.

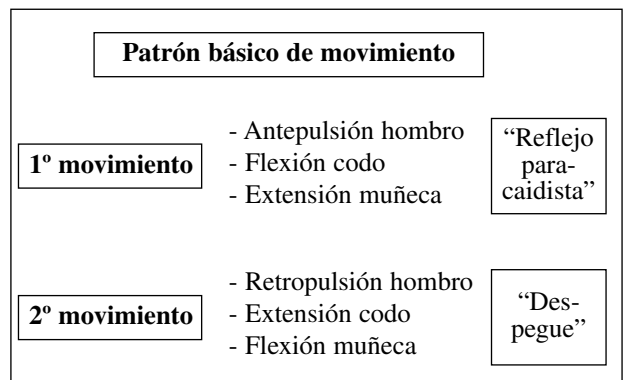
Se puede entender la independencia en los movimientos básicos de cada uno de los segmentos de un miembro primitivo. Pueden existir algunas variaciones en estos patrones que se explican por las migraciones musculares.

Hombro (C5)	Anterior:-antepulsión-flexor-coracobraquial Posterior: retropulsión-extensor: deltoides
Codo (C6)	Anterior: braquial anterior Posterior: supinador largo
Muñeca (C7)	Anterior: flexor- palmar mayor y menor, pronador redondo Posterior: extensores: 1.º y 2.º radial
Pulgar (C8)	Anterior: flexores: flexor largo del pulgar Posterior: extensores lagos del pulgar
Dedos (D1)	Anterior: flexor profundo de los dedos Posterior: músculos intrínsecos

Patrones de movimientos básicos

Esta distribución de proximal-distal se puede entender también por el recorrido más primitivo del estímulo nervioso, con los movimientos básicos pronoflexor y supinoextensor. Esto responde a lo más ancestral de nuestro SNC. De ahí la actitud de “troncar” cuando estamos descrebrados.

Estos “paquetes de funciones” existen para poder controlar varias articulaciones y producir un movimiento conjunto, en un SNC sencillo que luego evolucionó hacia lo más complejo.



En los patrones básicos de movimiento del tren superior en los cuadrúpedos (marcha), un primer movimiento es la antepulsión del hombro, flexión del codo y extensión de la muñeca. El reflejo de paracaidista es el único

reflejo primitivo que perdura luego de la madurez del SNC y es el apoyo con dorsiflexión de la muñeca; de manera similar al miembro inferior, con flexión de cadera, flexión de rodilla y dorsiflexión del pie (por lo que se acorta relativamente el miembro en la fase de balanceo de la marcha).

Luego le sigue el segundo movimiento con retropulsión del hombro, extensión del codo y flexión de la muñeca (para aumentar el despegue). Podemos entender por qué para caminar no tenemos que pensar en cada articulación ni en qué músculo la realiza.

Patrones de articulaciones ligadas

Todo movimiento involucra dos tipos de músculos: monoarticulares y biarticulares.

La naturaleza en los cambios evolutivos preservó esta regla: “articulaciones ligadas”; con esto logra ahorro energético, porque un mismo músculo mueve o estabiliza dos articulaciones al mismo tiempo. Generalmente involucra la articulación proximal. Todo movimiento se realiza con un músculo biarticular o monoarticular; se logra así precisión de movimiento en cualquier grado de flexión-extensión articular.

Pronación	(BI) Pronador redondo (por encima del codo) (mono) Pronador cuadrado
Supinación	(BI) Supinador largo (por encima del codo) (mono) Supinador corto
Flexión del codo	BI) Bíceps (por encima del hombro) (C6) (mono) Braquial anterior
Extensión de muñeca	(BI) Radiales 1 y 2 (por encima del codo). (mono) Cubital posterior (C7)
Flexión de muñeca	(BI) Palmar mayor y menor (por encima del codo) (C7) (mono) Cubital anterior
Extensión del codo	(BI) Tríceps porción larga (por encima del hombro) (mono) vasto interno, vasto externo, ancóneo (C7)

Prensión

La función prensil activa de la mano llega más tarde en la evolución. Primitivamente las aves resolvieron esta función de las garras con una acción tenodésica de cremalleras.

La mano, como órgano prensil independiente, llega luego en la evolución resolviendo su apertura y cierre con músculos intrínsecos a ella. Esta función tardía explica que los músculos intrínsecos estén inervados por metámeras bajas del plexo braquial (D1).

La “pinza de precisión” se realiza en el borde radial de la mano con el pulgar.

La mano se apoya sobre su región cubital-hipotenar (región de fuerza) y deja libre su región radial-tenar, de mayor precisión y sensibilidad. Todo el borde cubital y la mano tienen su origen en el eje posaxial (Hox-d-13) y el pulgar en el eje preaxial (Hox-d-12).

Comenzamos a entender que en el nervio mediano “su mayor expresión es en el antebrazo y el nervio cubital es en la mano”. Estos nervios no emiten ramas de inervación en el brazo porque las metámeras que los forman se incorporaron después en la evolución.

Intentaremos “reinterpretar” los acontecimientos que suceden en el desarrollo del miembro superior⁷ y “reconciliar” las teorías de los nuevos modelos moleculares con las tradicionales.

Cuando examinamos los estadios de Carnegie^{5,22} y le superponemos nuestra hipótesis, vemos que cada paso en el desarrollo y la formación de cada tejido coincide con la expresión de los genes Hox-d. Así:

- Estadio 12 (26 días): en el sitio del futuro miembro se forma la cresta ectodérmica apical.
 - El mesénquima somatopleural subyacente y la CEA forman la zona de progreso: esta permanece en el extremo distal de la extremidad hasta el final. Controla la orientación y progresión del miembro: su eje proximodistal; “asigna” las poblaciones celulares y especifica la posición.
 - El mesénquima somatopleural se convierte en esqueleto y tejido conjuntivo.
 - Las células precursoras musculares y las nerviosas migran a la extremidad más tarde.
- Estadio 13 (28 días): la CEA sufre la primera incurvación, cuando la cara dorsal de la extremidad crece más rápidamente que la ventral y se forma el hombro-brazo (sería la expresión de Hox-d 9).
- Estadio 14: la segunda incurvación, cuando la región preaxial crece más rápido que la posaxial y se forma el codo y el antebrazo (sería la expresión de Hox-d 10).
- Estadio 15: extremo distal, aparece la “placa aplanada”; se forma la mano (sería la expresión de Hox-11).
- Estadio 16: esbozo de las rayos digitales (sería la expresión de Hox-d 11).

- Estadio 17: inicio de la eliminación de tejido en el borde preaxial (zona de necrosis preaxial) función del pulgar (sería la expresión de Hox-d 12).
- Estadio 18 (44 días): se produce la separación de los dedos (sería la expresión de Hox-d 13).

Esqueleto

Los focos de condrogénesis aparecen en el centro de la yema (brazo); luego más distal (antebrazo) aparecen dos centros; y a posteriori (en la mano), cinco centros.

Las “zonas anticondrogénicas” existen debajo del ectodermo y en las zonas miógenas.

La placa palmar limita su anchura y el número de dedos con dos zonas de necrosis, una preaxial y otra posaxial.

Si a la embriología clásica, que marca los estadios, agregamos la hipótesis de expresión de los genes por región, surge:

- Estadio 16: esbozo del húmero (sería Hox-9).
- Estadio 17: se condrifican el cúbito y el radio (sería Hox-10).
- Estadio 18: se condrifican los huesos del carpo (sería Hox-11).

El mesénquima de la “zona de progreso” tiene una naturaleza “temporal” (Summerbell y Lewis, 1975).²³

Si en el pollo se trasplanta la zona de progreso por una más joven se produce una duplicación. Por el contrario, si se implanta una antigua, da lugar a un miembro que ha perdido las regiones intermedias. Cuando las células abandonan la zona de progreso, tienen especificados sus valores proximodistales.

Podríamos entender que esta naturaleza temporal de la zona de progreso se comporta como “un reloj” cuyos impulsos corresponden a los “ciclos de división celular” (cada uno dura 8 horas en el pollo).

Describe ocho estadios en la zona de progreso. Si superponemos a estos estadios la hipótesis de expresión del paquete homeótico, podría corresponder:

1 Húmero	(Hox-9) hombro
2 Cúbito-radio	(Hox-d 10) antebrazo
3 Carpo I	} (Hox-d 11) mano
4 Carpo II	
5 Metacarpo	
6 Falange I	
	(Hox-d 12) pulgar
	En el pollo no hay pulgar
7 Falange II	} (Hox-d 13) dedos
8 Falange III	

Cuando comparamos con series más primitivas en la filogenia puede suceder, según la teoría que compartamos (creacionistas, naturalistas), que las funciones y los genes no existían previamente; o que estaban y no se habían expresado.

Musculatura de la extremidad

Al buscar en la bibliografía de la anatomía comparada, existen descripciones que hacen énfasis en qué cambió la anatomía de los dedos.

Si comparamos los reptiles (lagartijas) y los mamíferos (zarigüeya)¹⁹ vemos cuándo tomaron continuidad los tendones de la palma de la mano y de los dedos (Hox d-13). “Han aparecido músculos especiales largos para el movimiento del pulgar (Hox d-12)”.

Las células precursoras se originan del borde ventrolateral de los somitas, situados frente a la yema de los miembros, que luego emigran teniendo como factor directo la orientación de las fibras extracelulares. Lo colonizan de proximal a distal, pero nunca llegan a alcanzar la porción más distal de la extremidad (¿dedos? ¿Hox-d 13?). Cuando penetran, siguen siendo indiferentes en cuanto a su determinación topoespecífica; no tienen una orientación de miembro, siguen el patrón de los elementos esqueléticos.

El mesénquima somatopleural sí tiene una orientación de miembro (¿expresaría los genes Hox-d?).

Los mioblastos que invaden la yema puede aún replicarse, lo que permite producir todo el tejido muscular que necesita el miembro; forman las masas premusculares proximales del miembro, dorsales y ventrales (aquí, se expresan los genes Hox-d 9-10) como en todos los tetrápodos; primero se dividen en tres masas (¿expresión del Hox-d 11?); la siguiente división da lugar a los músculos que se insertan en el carpo (¿expresión del Hox-d 11?); y la división final produce los músculos largos de los dedos (¿expresión del Hox-d 13?) (Kieny y cols., 1986).¹³

Las células musculares son de origen somítico y, al igual que el tejido conjuntivo que los envuelve, que es el tejido que tiene la información morfogénica (¿expresión de los genes Hox-d?) y los tendones, son de origen somatopleural; como se ve, un músculo y su tendón tienen un origen diferente.

Nuestra hipótesis es que los homeobox se expresan en la constitución del plexo braquial como “módulos regionales”, y se superponen en un todo, como “muñecas rusas”.

Los genes Hox-d se fueron incorporando en la constitución del plexo braquial a medida que el miembro superior evolucionó y los requerimientos funcionales fueron aumentando. Cada gen Hox-d se expresa en un segmento que tiene músculos volares y dorsales.

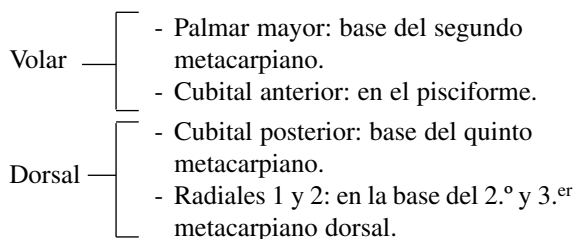
En el inicio del miembro superior, en lo rudimentario

del miembro (de una aleta anterior), se expresan los genes Hox (Hox-d-9 y Hox-d-10), para lo que luego sería lo más proximal del miembro: el hombro y el codo.

Más tarde se sumó el Hox-d-11 cuando se diferenció el segmento intercalar del miembro, que corresponde al antebrazo, la muñeca y llega a la mano (Morgan, 1992; 15 Zakany,²⁸ 1997).

Cuando se avanzó, se sumaron Hox d-12 y Hox d-13; aparecieron el pulgar y los dedos. Esta hipótesis explicaría por qué estos últimos genes Hox-d no expresan su dominio en los segmentos proximales del miembro. También, si los homologamos a los nervios raquídeos (C8-D1) y a los nervios periféricos (mediano y cubital), comprenderíamos por qué no tienen expresión ni inervación en la región proximal del hombro y el brazo. Esto nos permite entender la anatomía normal y el recorrido de los nervios.

- Hox-d -9 (C5): hombro.
- Hox-d-10 (C6): brazo, codo.
- Hox-d -11 (C7): antebrazo (n. mediano) no se expresa en el brazo.
- Hox-d 11: maneja el antebrazo y llega a la mano.



- Hox-d-12: aparece el pulgar

El nervio cubital “creó” una rama que, desde interno, cruza toda la palma e inerva todos los músculos interóseos, rama profunda; para terminar inervando los músculos intrínsecos del pulgar.^{2,29}

Volar: Su flexor largo es sólo para el pulgar (inervado por la rama del interóseo anterior).

Dorsal: Su extensor, sólo para el pulgar (los músculos extensores extrínsecos: abductor la o, extenso corto y extensor largo, reciben su inervación de las metámeras más bajas del plexo braquial. En la separación del pulgar, el tendón extensor largo del pulgar tiene que “reflexionarse” en el tubérculo de Lister. Los “intrínsecos del pulgar” extienden la articulación interfalángica.

- Hox-d- 13: la mano en el inicio es “pentadactílica”, pero con dos falanges. Sólo hasta aquí (la actual IFP) actúa este gen. Hoy podemos entender que la inervación cambia a dorsal de la articulación interfalángica proximal.

Volar: Flexor superficial: de los dedos (por eso un músculo para cada dedo). Todos inervados por un mismo nervio (mediano).

Dorsal: Extensor común y propio de los dedos.

Pulgar rudimentario (preaxial). Podría explicar por qué el primer metacarpiano tiene su cartílago de crecimiento en la base (como una falange distal y no en la epífisis distal como todos los otros metacarpianos)² (Fig. 15).

- Hox-d- 13: fue el último en incorporarse al miembro superior y con ello: Se expresa en las “últimas falanges” de “todos los dedos”.

Las dos últimas falanges de todos los dedos se “sumaron” a la mano mucho después. Por eso presenta “diferencias” anatómicas particulares para estas dos falanges.

Cuando homologamos las metámeras con los nervios periféricos, notamos que el nervio radial expresa C5-C8 (no tiene expresión D1); esto explica la inervación de los extensores intrínsecos y la sensibilidad del dorso de los dedos.

Volar: El flexor profundo tuvo que “perforar” al superficial existente para llegar a la base de la tercera falange. Presenta un vientre muscular común para todos los dedos; pero inervados por dos nervios (mediano y cubital).^{7,10}

Dorsal: Logra la extensión de estas falanges con un ingenioso sistema (músculos intrínsecos y lumbricales).^{2,28} Los lumbricales nacen del tendón flexor profundo; entendemos que aparecieron juntos en la evolución.

La sensibilidad del dorso de los dedos distales a la IFP marca la diferencia más significativa porque el nervio radial sólo llega a inervar hasta la IFP.

El dorso de las dos últimas falanges se logra con una rama que nace desde volar; corresponden a otros nervios (mediano y cubital).

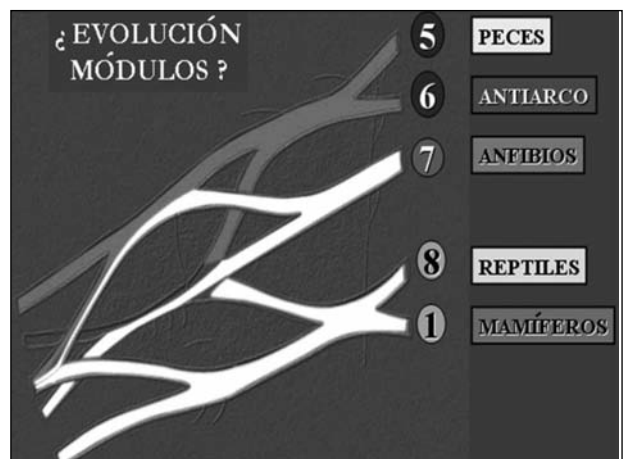


Figura 15. Cuando a la evolución de la anatomía comparada le superponemos la inervación de las metámeras que constituyen el plexo braquial surge una correlación entre ambas y la expresión del “campo mórfico de una especie” en el espacio-tiempo.

Discusión

La evolución consiste en la aparición de un cambio en el genotipo hereditario, cambio que, desde luego, da lugar a un nuevo conjunto de adulto. El genotipo rara vez continúa siendo el mismo durante largo tiempo.

La disposición de los huesos y los músculos en las extremidades anteriores de los tetrápodos es de una constancia sorprendente a pesar de los diversos usos asignados. Evidentemente, los mismos procesos morfogenéticos operan en la organización de las extremidades en las diferentes series.

Los grandes interrogantes sobre morfogénesis, crecimiento y evolución siguen existiendo. Ahora estamos regresando a estas áreas con nuevas herramientas.

El desarrollo evolutivo (“evo-devo”) estudió la embriología con la intención de entender cómo evolucionaron los nuevos planes corporales en las diferentes especies. La embriología molecular estudia cómo los genes Hox controlan los diferentes tipos de células en cada parte del embrión, en todos los animales, desde la mosca hasta los seres humanos.

Marcelo Lalpighi (1672) comienza con el debate en la embriología: si los órganos del embrión se forman de “cero” en cada generación (epigénesis) o si están presentes en “miniatura” (preformismo).

Los científicos se dividen en dos grandes líneas del pensamiento: los que piensan que un diseñador inteligente diagramó el código genético (“intervencionismo-creacionismo”) y los que creen que los genes Hox estuvieron presentes desde “el principio”, porque tantos tipos de animales lo tienen, y no aparecerían en escena hasta muchos millones de años más tarde.

Nos preguntamos si los genes Hox:

NO están todos desde el principio, ¿por qué tener un Hox que no se expresara en esa especie en miles de años? ¿Podríamos decir que se “incorporaron” con el tiempo en la evolución?

SI están todos desde el principio, pero no se manifiestan; luego en el tiempo aparecen, pero “mejoran” su expresión según las necesidades funcionales. ¿Podríamos pensar que los genes Hox evolucionan?

Los naturalistas presuponen que el cosmos nunca experimentó una intervención sobrenatural.

La abiogénesis es la creación de vida por azar; de reacciones químicas ocasionales a partir de productos químicos inertes. Ocurrió por medio de mutaciones fortuitas más la selección natural, sin ningún plan.

Cada vez que se divide el DNA, se copia levemente diferente. Esto es lo que marca la evolución.

Los cambios dentro de una misma especie se conocen como “microevolución”. Cuando estos cambios no permiten o impiden un cruzamiento entre ellos, se produce una nueva especie: “macroevolución”. Si los segmentos se

incorporaron como “modelos funcionales” (por necesidades de mayor longitud del miembro y de nuevos segmentos), ¿el “hábitat” obliga a una evolución y se modifica el paquete homeótico? Nos preguntamos ¿cómo fue?, ¿cuándo fue? Se crean nuevos músculos y lógicamente nuevos nervios, que modifican la morfología del plexo braquial.

La heterocromía describe un cambio evolutivo en el momento relativo en el que una característica aparece en el desarrollo de una especie, comparado con el momento en que aparece la misma característica en los ancestros de la especie. Puede ser acelerada o retrasada.

Continúan los interrogantes sobre la evolución, que implica cambios heredados del desarrollo. Un ejemplo sería el único dedo del caballo, que tuvo un antepasado de cinco dedos. Implica cambios en el desarrollo de los huesos y los músculos de la extremidad.

Para entender la configuración del plexo braquial y sus variantes es necesario comprender la evolución de las funciones del miembro superior.

Pensamos que se pueden dividir las variantes del plexo braquial en dos zonas: una proximal, que corresponde a las raíces y troncos primarios; otra distal, que corresponde a los troncos secundarios y ramos terminales.

Los proximales serían variantes constitutivas (el número de raíces que participan en el plexo braquial) y tienen un origen filogenético, más primitivo, determinado en el código genético y se refieren a la participación del homeobox en la inervación inicial del miembro superior.

La distribución de las funciones en el plexo daría las variantes distributivas; están determinadas por la evolución del miembro superior y las migraciones musculares que tuvieron lugar.

Desde los invertebrados a los vertebrados, los segmentos medulares cervicales destinados a la inervación del miembro superior fueron agrandándose en el tiempo en la constitución del plexo braquial. Las funciones del miembro superior, en la evolución, fueron diferentes (p. ej., la mano prensil apareció hace poco).

El segmento proximal del miembro es lo más primitivo y por eso las variaciones en los troncos primarios son poco frecuentes. Luego en el codo, a distal, nuevos músculos le dieron al plexo braquial esta forma en los troncos y se debe a la distribución de las funciones y las migraciones musculares que sucedieron como resultado de las nuevas adaptaciones.

Conclusiones

Cuando se estudia la evolución del miembro superior se deben tener en cuenta todos los elementos y factores que influyen en su función. Es difícil, o un error, tratar de estudiar o interpretar las funciones en forma aislada, porque se desarrollaron y funcionan en conjunto.

Bibliografía

1. **Brown.** Combridge University Press 1990.
2. **Bunnell S.** *Surgery of the Hand.* 4ª ed. Philadelphia: JB Lippincott; 1964.
3. **Carlson BM.** *Embriología humana y Biología del desarrollo.* Mosby-Harcour; 2000.
4. **Chis Tountas P, Rabergman R.** *Anatomic variations of the upper extremity.* Churchill Livingstone; 1993.
5. **Gasser RF.** *Atlas of human embreas.* Hagerstown, Harpey y Row; 1975.
6. **Gilbert SF.** *Biología del desarrollo.* 7.ª ed. Editorial Médica Panamericana; 2005.
7. **Gray.** *Anatomía.* 38.ª ed. Churchill Livingstone; 1998.
8. **Green D.** *Operative hand surgery. Embriología.* Marbán; 2007.
9. **Hildebrand M.** *Anatomía y embriología de los vertebrados.* Editorial Limusa; 1991.
10. **Kapadji TA.** *Cuadernos de fisiología articular.* 3.ª ed. Toray-Masson; 1977.
11. **Kardong K.** *Vertebrados: Anatomía comparada, función, evolución.* 2.ª ed. McGraw-Hill-Interamericana; 1999.
12. **Keer AT.** The brachial Plexus of nerves in mn, the Lariations in its formation y branches. *Am I Anat* 1918;23:285.
13. **Kieny M.** Origin and development of avian skeletal musculature. *Reprod Nutr Dev* 1988;28(3B):673-86.
14. **Moore KL.** *The developing human.* Philadelphia: WB Saunders;1982.
15. **Morgan BA, Izpisua-Belmonte JC, Doboule D, Tabin CJ.** Ectopic expression of Hox-4.6 in the avian bud causes homeotic transformation of anterior structures. *Nature* 1992.
16. **Oliver G, Wright CVE, De Robertis EM, Wolpert L, Tickel C.** Expression of a homeobox gene in the chick wing bud following application of retinoic acid and frafts of polarizing region tissue. *EMBO J.* 1990;9:3093-9.
17. **O'Rahilly RGE.** The timing and sequence of events in the develop ment of the limbs in the human embryo. *Anat Embryol (Berl)* 1975;148:1-23.
18. **Riddle-Tabin.** Sonic Hedgehog mediates the polarizing activity of the zap. *Cell* 1993;75:1401-16.
19. **Romer AS** (1966). *Vertebrate Paleontology.* 3.ª ed. Chicago: University of Chicago Press.
20. **Shin AY, Spinner RJ.** Clinically relevant surgical anatomy and exposures of the brochial plexus *Hand Clinic* 2005;21(1).
21. **Shinohara H.** Development of innervations patterns in the upper limbs of staged human embryo. *Actas Anatomía* 1990;138:265-69.
22. **Streeter W.** *Developmental horizons in human embryology.* Carnegie Institute Series on Embryology 1949;33:151.
23. **Summerbell D, Lewis JH, Wolpert L.** Positional information in chick limb morphogenesis. *Nature* 1973;224:492-6.
24. **Sunderland S.** *Nervios periféricos y sus lesiones.* Barcelona: Salvat; 1985.
25. **Tabin CJ.** Why we Have (only) Five finger per hand: Hox genes, and the evolution of paired limbs. *Development* 1992;116:289-96.
26. **Testut L, Latarjet A.** *Traité D' anatomie humaine.* 9th. ed, Paris ; 1949.
27. **Young JZ.** *La vida de los vertebrados.* Barcelona: Omega; 1971.
28. **Zákány J, Gerard M.** Deletion of a Hox-d. *Embo J* 1997;16:4393-402.
29. **Zancolli EA.** *Atlas de anatomía quirúrgica de la mano.* Madrid: Editorial Médica Panamericana;1993.