

# Codo flotante con consolidación viciosa

## Presentación de dos casos y revisión bibliográfica

GUSTAVO A. BREGLIA,\*# OSCAR FRANCHI,\*# EDUARDO CIPITRIA\*\*  
y MIGUEL FERREYRA\*

# Hospital Area Cipolletti Dr. Pedro Moguillansky  
Servicio de Ortopedia y Traumatología. Sector de Cirugía de Mano y Reconstructiva de Miembro Superior  
Cipolletti, Río Negro, Argentina  
\*CETOC Centro de Especialidades en Traumatología y Ortopedia Cipolletti, Río Negro, Argentina

### Casos clínicos

#### Caso clínico 1

Una paciente de 26 años sufrió una fractura oblicua espiroidea de unión del tercio medio distal del húmero, fractura del cúbito proximal, fractura de la cabeza radial y fractura diafisaria del cúbito y el radio, con parálisis del nervio radial del miembro superior izquierdo dominante, en ocasión de un accidente automovilístico en choque frontal, sin lesiones concomitantes de otros sistemas. Concorre a la consulta luego de 4 semanas de ocurrido el accidente, del que fue tratada con yeso braquialpalmar. En el examen físico presenta impotencia funcional para la extensión de los dedos y la muñeca. No se detecta actividad del músculo supinador largo. Se comprueba anestesia de la región dorsal del primer espacio interdigital y signo de Hoffmann-Tinel presente en el tercio distal del brazo derecho, 10 cm proximal al epicóndilo. Se programa realizar la osteosíntesis de esas fracturas y la exploración y neurólisis del nervio radial (Fig. 1).

La paciente vuelve a la consulta luego de 3 meses sin haber realizado el tratamiento quirúrgico, con un tiempo de evolución de 4 meses desde el traumatismo, aún con yeso. Se la examina nuevamente y se aprecia que no existe movilidad en los focos de fractura del antebrazo, hay movilidad dolorosa en el foco de fractura humeral, el codo presenta rigidez en posición de 90° en pronosupinación intermedia, el músculo supinador largo presenta contracción voluntaria y tiene extensión voluntaria de la muñeca. Además, se evidencia una progresión del signo

de Hoffmann-Tinel, el cual es positivo a 6 cm distal al epicóndilo. En las radiografías se aprecia la consolidación de las fracturas del olécranon, de la cabeza radial y diafisaria del cúbito y el radio, y retraso de la consolidación del húmero (Fig. 2).

Se planifica realizar osteosíntesis e injerto óseo de la fractura del húmero con placa y tornillos, osteotomía del olécranon, injerto óseo y osteosíntesis con placa de reconstrucción de hueso plano, resección de la cabeza radial mediante un abordaje posterior de decolamiento del tríceps y el anóneo; y osteotomía, injerto y osteosíntesis de las fracturas de la diáfisis del cúbito y el radio con placas DCP mediante un abordaje de Henry para el radio y de Boyd para el cúbito. No se realiza la exploración del nervio radial porque ya mostró un buen patrón de recuperación (Fig. 3).

En el posoperatorio inmediato se inmovilizó con férula braquialpalmar durante 15 días y luego se comenzó la rehabilitación a cargo de un terapeuta ocupacional y el uso de férulas termoplásticas estáticas y dinámicas progresivas para flexión-extensión del codo.

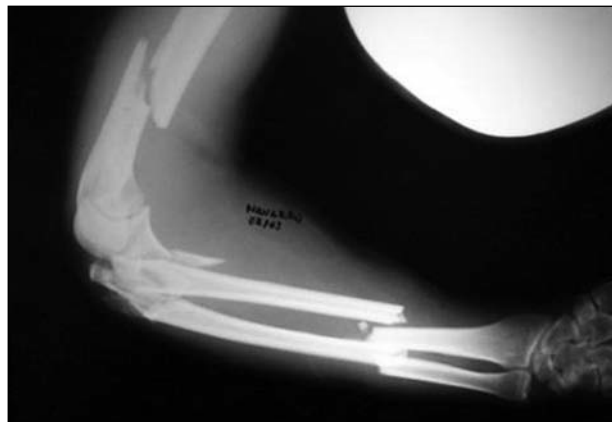
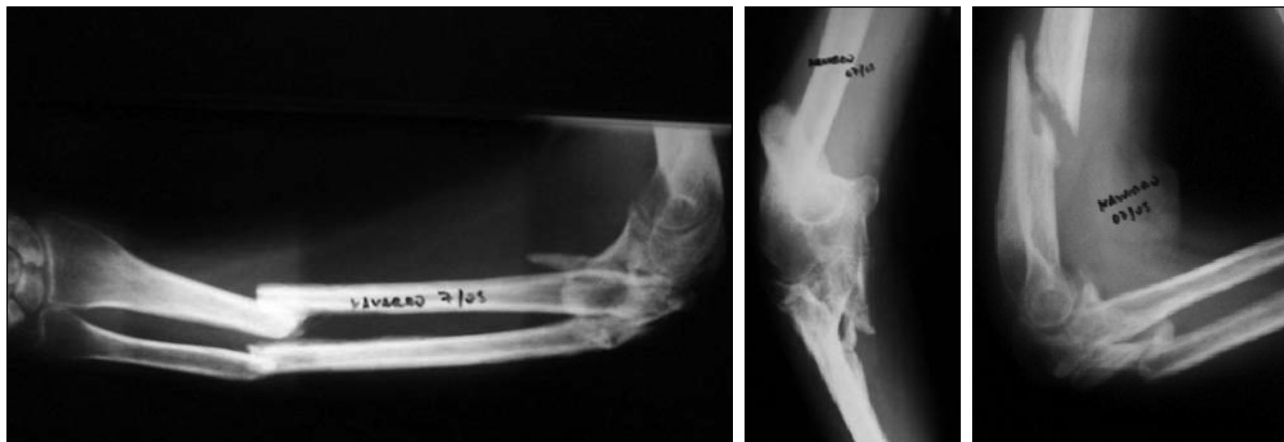


Figura 1. Caso clínico 1. Radiografía de ingreso.

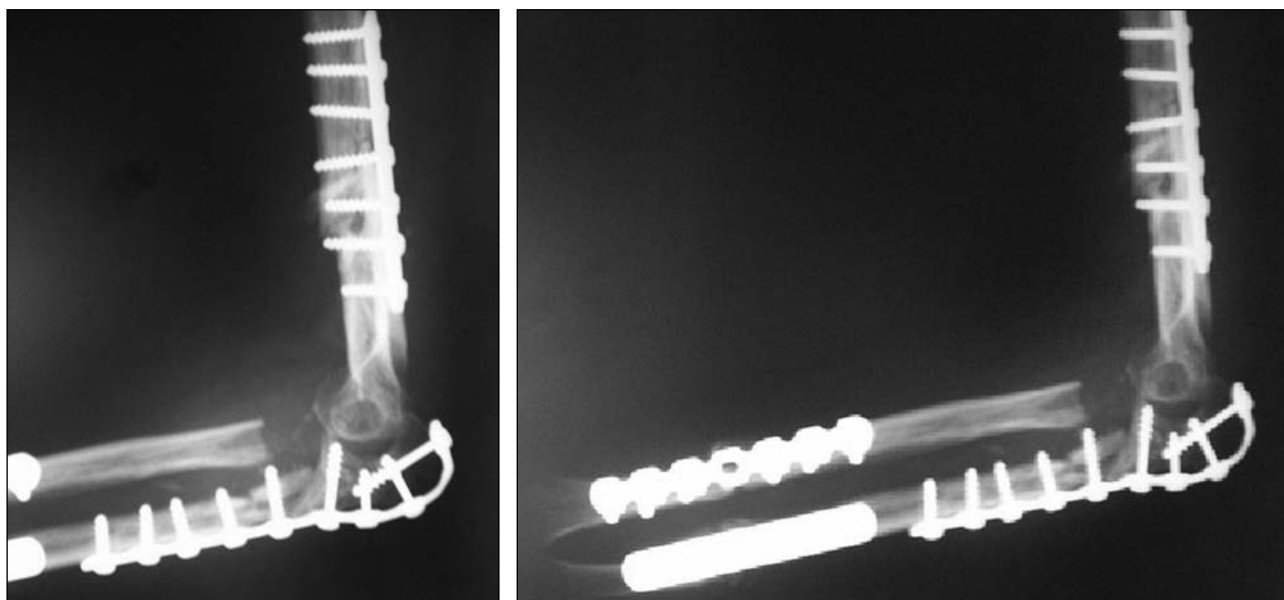
Recibido el 25-9-2009. Aceptado luego de la evaluación el 20-10-2009.

Correspondencia:

Dr. GUSTAVO A BREGLIA  
gustavo.breglia@cetoc.com.ar



**Figura 2.** Caso clínico 1. Aspecto radiográfico luego de 4 meses del traumatismo.



**Figura 3.** Caso clínico 1. Aspecto posoperatorio inmediato.

A los 15 días presentó una amplitud de movilidad de 20° de flexión-extensión, 5° de pronación y 0° de supinación.

**Caso clínico 2**

Una paciente de 32 años sufrió una fractura de la paleta humeral y una fractura oblicua del tercio proximal del cúbito y el cuello radial. Fue atendida en su ciudad de origen, donde se le realizó osteodesis percutánea de la fractura del húmero, cerclaje de alambre y enclavado endomedular con clavo de Rush en la fractura cubital y yeso braquipalmar (Fig. 4).

A los 45 días se le retiró la clavija del húmero y el clavo endomedular del cúbito y continuó con yeso.

Es admitida en el servicio luego de 4 meses de ocurrida la fractura. En el examen físico presenta flexión-extensión del codo limitada a 100° de flexión, 135° de extensión, 0° de pronosupinación, consolidación en varo y rotación

interna del húmero, consolidación en flexión de 30° del cúbito y el radio, con parestesias en el territorio del nervio cubital, pero con función motora completa (Fig. 5).

Se planifica realizar una osteotomía desrotadora y valgizante del húmero mediante una cuña sustractiva desrotadora de la columna externa del húmero y osteosíntesis con dos placas en las columnas interna y externa de la paleta humeral; osteotomía extensora del cúbito y osteosíntesis con placa de reconstrucción, y resección de la cabeza radial mediante un abordaje posterior y elevación subperióstica de colgajo muscular tríceps-ancóneo (Fig. 6).

En el posoperatorio inmediato permaneció con valva de yeso braquipalmar a 120° de extensión. Comenzó con rehabilitación luego de 20 días de la operación, la cual consistió en flexión-extensión activa asistida y uso de férulas progresivas dinámicas y estáticas para flexión-extensión del codo (Fig. 7).

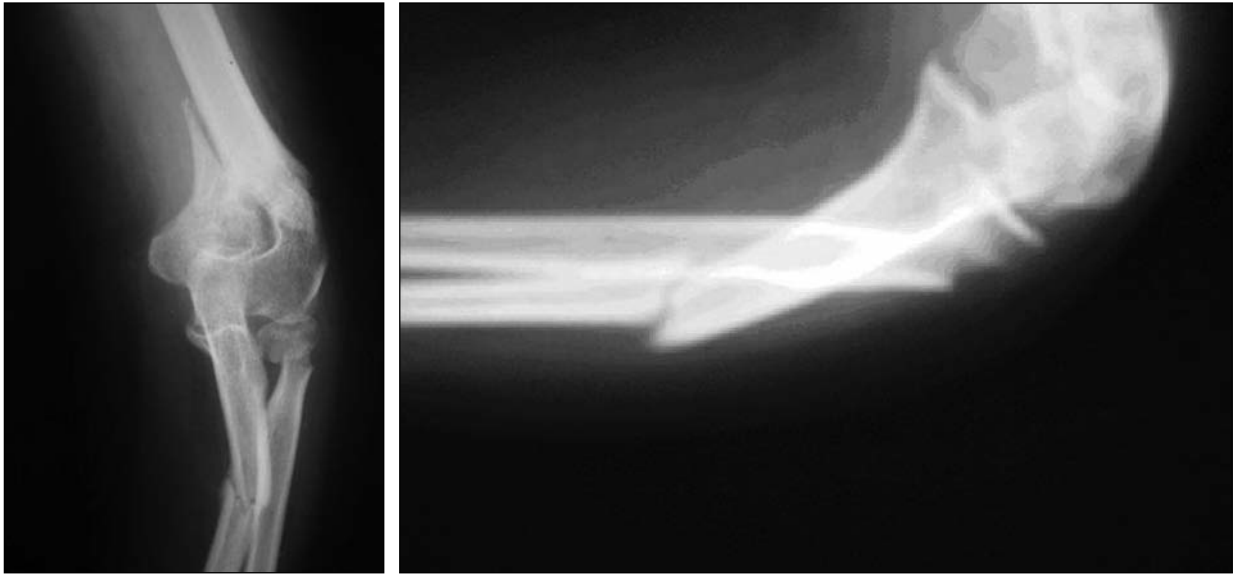


Figura 4. Caso clínico 2. Radiografías de ingreso.

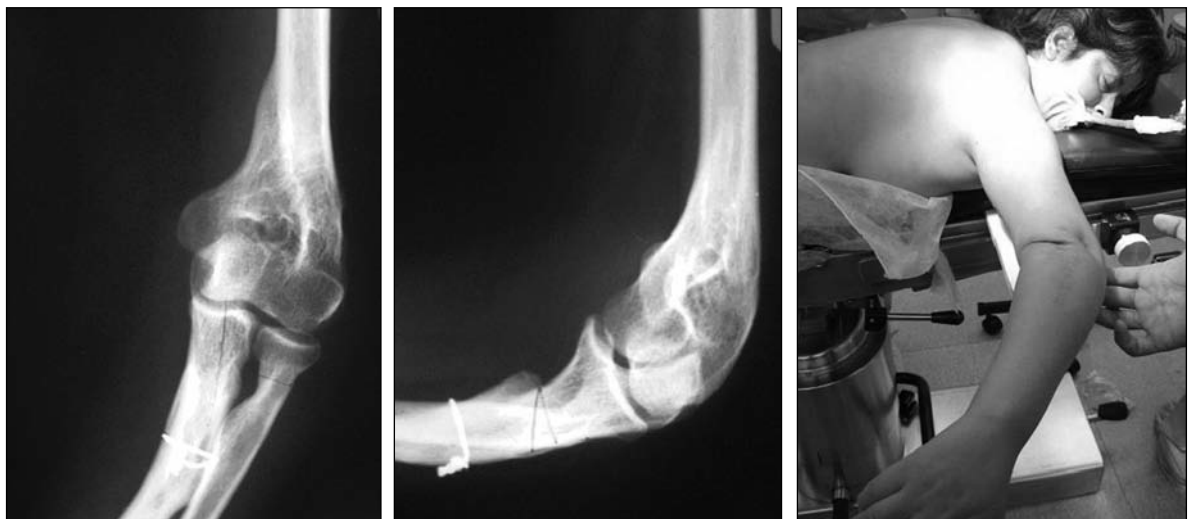

Figura 5. Caso clínico 2. Aspecto preoperatorio.

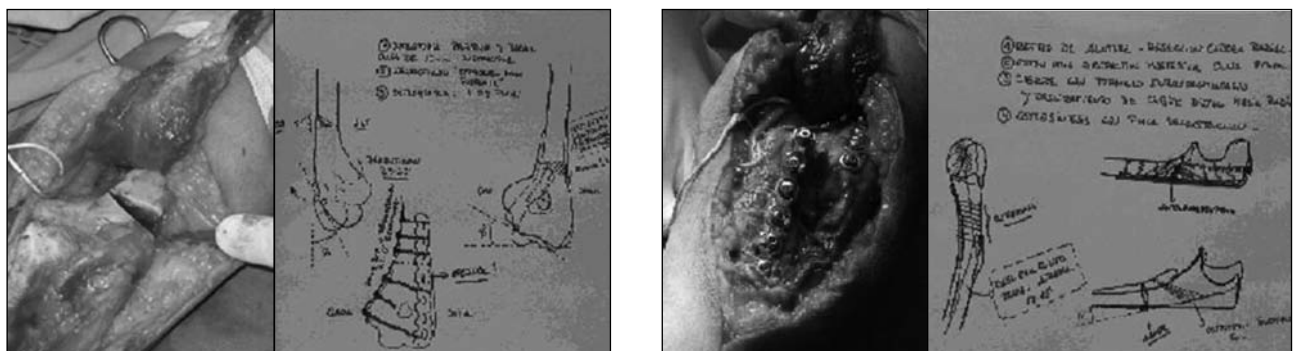


Figura 6. Caso clínico 2. Planificación preoperatoria, detalle de abordaje TRAP, osteotomía y osteosíntesis.



Figura 7. Caso clínico 2. Aspecto posoperatorio a los 7 días.

### Resultados

Los resultados se valoraron según el protocolo de evaluación funcional de la Clínica Mayo (*Mayo Performance Index*) (Tabla 1).

El seguimiento fue de 5 años en el caso 1 y de 2 años en el caso 2.

El caso 1 obtuvo 80/100 puntos y el caso 2, 85/100, y fueron catalogados como buenos.

### Discusión

El codo está formado por tres articulaciones: humerocubital, humerorradial y radiocubital, cuya función es proveer flexión-extensión y pronosupinación al antebrazo para posicionar la mano en diferentes planos. El antebrazo ejerce la pronosupinación gracias a la sincronización de las articulaciones radiocubitales proximal y distal, y requiere la indemnidad ligamentaria de esas articulaciones y de la membrana interósea. Por esta razón, hay que considerar las fracturas del antebrazo como fracturas articulares, ya que estas no toleran angulaciones ni defectos de rotación o acortamiento de ningún tipo sin comprometer la función de pronosupinación. En el codo flotante esta articulación pierde la indemnidad de los brazos de palanca que le permiten la funcionalidad.

Este patrón de lesión tiene baja incidencia: varía entre el 2% y el 13% del total de las fracturas. El porcentaje aumenta si se tiene en cuenta la población pediátrica.<sup>10,11</sup>

Tabla 1. Protocolo de evaluación de la Clínica Mayo

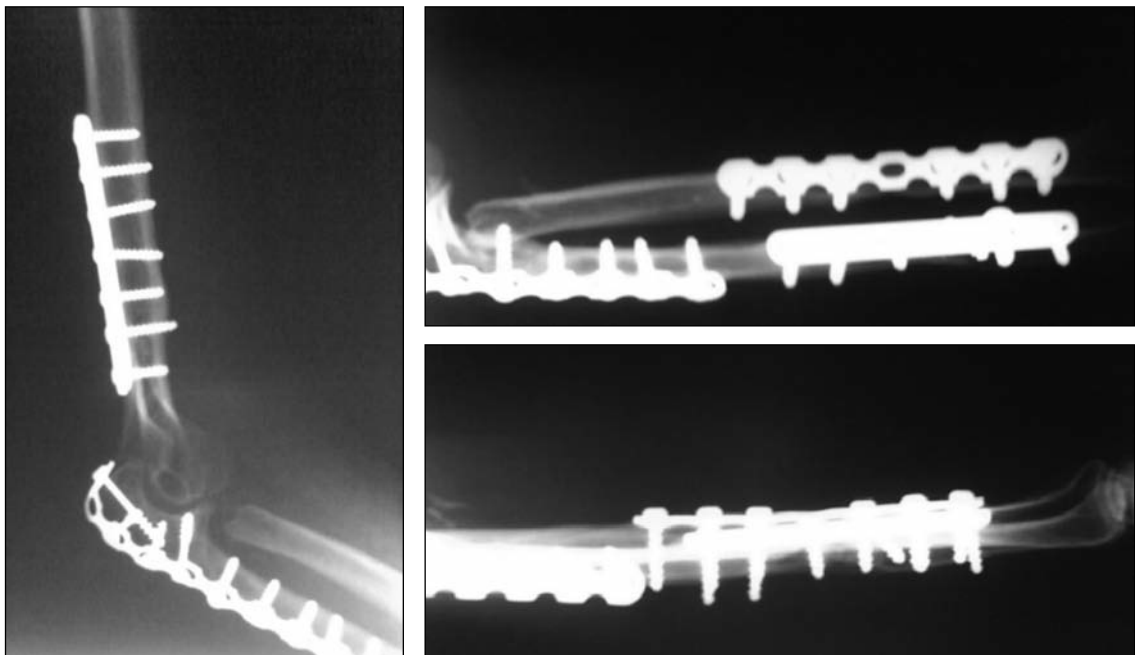
	Puntaje máximo	Definición	Puntos
Dolor	45	No	45
		Leve	30
		Moderado	15
		Severo	0
Movilidad	20	> 100°	20
		50-100°	15
		< 50°	5
Estabilidad	10	Estable	10
		Inestabilidad leve	5
		Inestable	0
Función	25	Peinarse	5
		Comer	5
		Higiene	5
		Ponerse medias	5
		Ponerse zapatos	5
Total	100		

En general son producto de traumatismos de alta energía que condicionan distintos niveles de compromiso de las



**Figura 8.** Caso clínico 1. Amplitud de movimiento a los 60 meses.

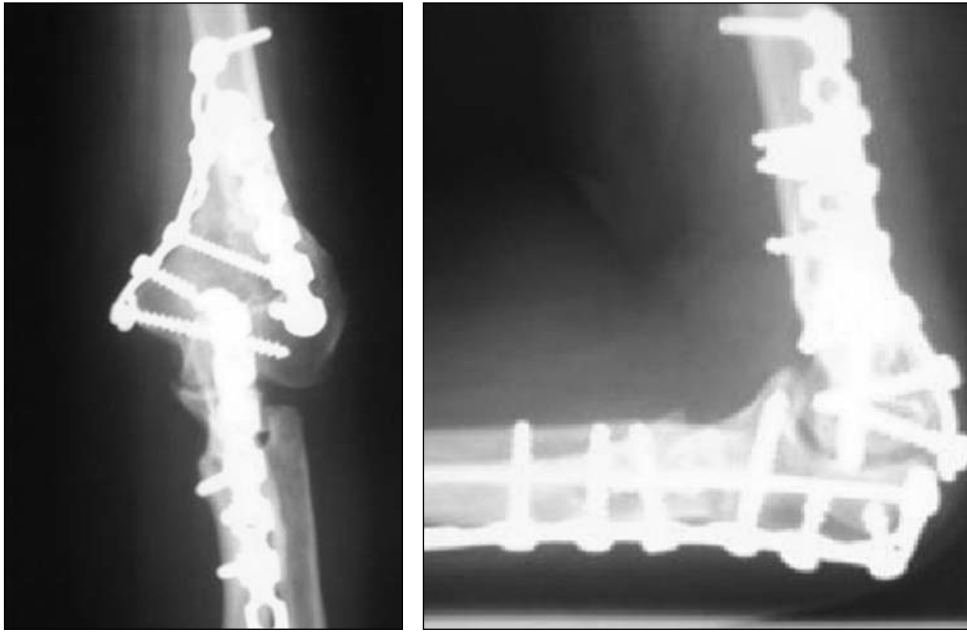
partes blandas, con lesiones neurológicas periféricas en un 50% de los casos, según las distintas series, y suelen estar acompañados de otras lesiones orgánicas. En la bibliografía es frecuente encontrar comunicaciones sobre tratamiento del codo flotante en agudo.<sup>1,5,6,7,12</sup> No obstante, las diferentes series tienen un acotado número de casos. Pierce y cols. presentaron el análisis de 21 casos en 1979, Kobashayi y cols. publicaron 6 casos en 1990; Yokohama y cols., 14 casos en 1998; Lange y cols., 9 casos en 1982.<sup>3</sup> En la serie de Pierce y cols., que es la más numerosa,<sup>6</sup> los autores no utilizaron en forma sistemática la reducción y osteosíntesis rígida de las lesiones, lo que condicionó los resultados funcionales. Basándose en la movilidad articular y la funcionalidad del miembro obtuvieron 28% de buenos resultados en su serie de 21 pacientes tratados; no obstante, concluyeron que la osteosíntesis rígida seguida de una rehabilitación precoz es la recomendación para el tratamiento de esta entidad. En la serie que le sigue en número de casos, la de Yokohama y cols.,<sup>12</sup> se analizó el resultado de 14 pacientes en 1998; la premisa de tratamiento fue la fijación estable y temprana de las fracturas, siempre que el estado de las partes blandas lo permitiera. Aquí los resultados funcionales registrados mediante una completa evaluación funcional y de movilidad articular



**Figura 9.** Caso clínico 1. Radiografía a los 60 meses.

**Tabla 2.** Resultados obtenidos según el *Mayo Index Performance*

	<b>Dolor</b>	<b>Movilidad</b>	<b>Estabilidad</b>	<b>Función</b>	<b>Total</b>	<b>Resultado</b>
Caso 1	30	15	10	25	80	Bueno
Caso 2	30	20	10	25	85	Bueno



**Figura 10.** Caso clínico 2. A los 26 meses de la operación.

arrojaron un 67% de buenos y excelentes resultados. En la literatura especializada nacional Capomassi y cols. publicaron el tratamiento quirúrgico de 10 casos de codo flotante del adulto en agudo en el año 2001.<sup>1</sup>

Acorde con lo analizado, el tratamiento de elección es la reducción anatómica y fijación estable de las fracturas, siempre que el estado de las partes blandas lo permita. En el caso de las lesiones muy contaminadas se realiza una fijación externa temporal, seguida de conversión a fijación interna. Así, la rehabilitación de la movilidad articular es temprana en cualquier caso, ya que es la premisa para la rehabilitación de estas fracturas.

Si bien esta es una lesión poco frecuente, hay comunicaciones sobre su tratamiento y sus resultados en agudo.<sup>1,3,6,7,12</sup> En cambio, existe cierto vacío en la bibliografía sobre la presentación, el tratamiento y los resultados de las consolidaciones viciosas de las fracturas que involucren el húmero, el cúbito y el radio homolaterales simultáneamente.

Se presentan aquí dos casos de consolidación viciosa y retraso de consolidación de codo flotante, con un llamativo tiempo de evolución de 4 meses desde producida la fractura.

Teniendo en cuenta la clasificación utilizada por Capomassi<sup>1</sup> en su publicación, el caso 1 no puede encuadrarse en ninguna de ellas, lo que habla de un patrón de fractura poco habitual por la fractura en dos niveles del cúbito y el radio<sup>8</sup>.

En los dos casos se planeó la osteotomía de las fracturas consolidadas y su reducción anatómica con resección de la cabeza radial. Este fue un gesto que llevó al análisis previo en la planificación preoperatoria, ya que si bien se

considera la cabeza del radio un estabilizador de la articulación del codo, su resección se efectuaría sólo si la prueba conocida como *radial pull test*<sup>9</sup> era negativa para migración del radio luego de la síntesis del cúbito. Esta prueba se realiza en el acto quirúrgico ejerciendo tracción desde el cuello radial utilizando un clamp óseo. Si se logra reproducir una migración proximal del radio mayor de 3 mm, se estaría en presencia de una inestabilidad radiocubital dependiente de una lesión de la membrana interósea y se debe realizar una síntesis de la cabeza radial o sustitución, ya sea por medio de un espaciador o prótesis, para evitar una mayor migración del radio, con la consiguiente desestabilización de la articulación radiocubital distal y cúbito plus secundario. En el caso 1, la resección de la cabeza radial fue necesaria, ya que se había consolidado junto con el cúbito proximal condicionando una sinostosis proximal, con gran dificultad intraoperatoria para reducirla y sintetizarla. No se consideró necesario utilizar un espaciador o prótesis de la cabeza radial, dado que el codo era estable, sin compromiso ligamentario y el *radial pull test* era negativo. En los dos casos se abordó el húmero distal y el antebrazo proximal mediante la técnica de TRAP (*triceps-reflecting-anconeous-pedicle*),<sup>4</sup> elegida en virtud de obtener un amplio abordaje de las tres columnas óseas del húmero, el cúbito y el radio.

En el caso 2 se realizaron osteotomías para la corrección triplanar de las fracturas del húmero y el cúbito. Aquí también se optó por la resección de la cabeza radial, entendiendo que este gesto redundaría en una rápida rehabilitación de la pronosupinación en un codo estable sin lesión ligamentaria.

Los resultados se evaluaron luego de 60 meses de seguimiento en el caso 1 y de 26 meses en el caso 2, teniendo en cuenta el protocolo de evaluación *Mayo Performance Index*, que mensura variables como dolor, movilidad, estabilidad y función.<sup>2</sup>

En cuanto al tratamiento secuelar de estas lesiones, son frecuentes las comunicaciones sobre ellas en la infancia<sup>5-11</sup> como resultado de cierre fisario prematuro, secuela de epifisiólisis, pero excepcionales como lesión adquirida en la vida adulta.

## Conclusiones

Las fracturas que comprometen las tres columnas óseas del codo se presentan como un "complejo lesional",<sup>1</sup> con

una frecuencia de aparición creciente en la actualidad como resultado de traumatismos de alta energía. Su tratamiento es la reducción y osteosíntesis temprana y anatómica, con una rehabilitación precoz.

Las secuelas por retraso, falta o inadecuado tratamiento en los adultos son de presentación excepcional. No se han encontrado publicaciones con series importantes a tal fin en la bibliografía consultada.

La osteotomía correctiva y osteosíntesis estable a través de un abordaje posterior decolando el complejo tríceps-ancóneo,<sup>4</sup> con el uso de placas y tornillos más injerto óseo autólogo, y la resección de la cabeza radial fueron el tratamiento quirúrgico de elección en los casos presentados. Los resultados, de acuerdo con el método de valoración, fueron buenos y las pacientes regresaron a su estado laboral anterior a la lesión.

## Bibliografía

1. **Capomassi M.** Codo flotante del adulto. *Rev Asoc Arg Ortop Traumatol* 2001;66(2):99-105.
2. **Gallucci G.** Rigidez postraumática de la articulación del codo. *Rev Asoc Arg Ortop Traumatol* 2000;65(1):177-86.
3. **Lange R, Foster R.** Skeletal management of humeral shaft fractures associated with forearm fractures. *Clin Orthop Relat Research* 1985;195.
4. **O'Driscoll S.** The Triceps-Reflecting Anconeus Pedicle (TRAP) Approach for distal humeral fractures and non-union. *Orthop Clin North Am* 2000;31(1).
5. **Papavasiliou V, Savas N.** Ipsilateral injuries in elbow and forearm in children. *J Pediatr Orthoped* 1986;6:58-60.
6. **Pierce R, Hodurski D.** Fractures of the humerus, radius and ulna in same extremity. *J Trauma* 1979;19(3):182-85.
7. **Rogers JF, Bennet JB, Tullos, HS.** Management of concomitant ipsilateral fractures of the humerus and forearm. *J Bone Joint Surg Am* 1983;66:552-6.
8. **Simpson S, Jupiter J.** Complex fractures patterns of the upper extremity. *Clin Orthop Relat Research* 1995;318.
9. **Smith A, Urbanosky L, Castle J, Rushing J, Ruch D.** radius pull test: predictor of longitudinal forearm instability. *J Bone Joint Surg (Am)* 2002;84(11):1970.
10. **Staniski C, Micheli L.** Simultaneous ipsilateral fractures of the arm and forearm in children. *Clin Orthop Relat Research* 1980;154.
11. **Templeton P, Kerr H.** The floating elbow in children. *J Bone Joint Surg Br* 1995;77-B:791-6.
12. **Yokohama K, Itoman M, Kobayashi A, Shindo M, Futami T.** Functional outcomes of "floating elbow" injuries in adult patients. *J Orthop Trauma* 1998;12(4):284-90.