

# Osteoplastia femoroacetabular sin luxación coxofemoral en el síndrome de choque femoroacetabular

## Valoración de la calidad de vida

DIEGO E. MENGELLE, FEDERICO J. BURGO, J. ANDRÉS ALIAGA SÁENZ  
y CARLOS MARÍA AUTORINO

*Servicio de Ortopedia y Traumatología, Sección Cadera  
Hospital Universitario Austral*

### RESUMEN

**Introducción:** El choque femoroacetabular es causa de lesiones del labrum y de coxartrosis en los pacientes jóvenes. Existe escasa evidencia sobre los resultados terapéuticos mediante la osteoplastia coxofemoral por vía anterior sin luxación. El objetivo de este trabajo fue analizar una serie de pacientes tratados con dicha técnica centrándose en los cambios en la calidad de vida.

**Materiales y métodos:** En 22 pacientes con síndrome de tipo *cam* se realizaron 24 queilectomías y 9 plásticas labrales mediante exposición anterior "reducida", capsulotomía anterior y osteoplastia insitu. Edad promedio: 44 años; seguimiento promedio: 24 meses. Se documentaron las complicaciones, la amplitud de movimiento y las imágenes radiológicas (Tönnis). Se definieron los niveles de calidad de vida en pobre, aceptable, buena y muy buena, según el dolor, la escala WOMAC y la reinserción deportiva.

**Resultados:** La amplitud de movimiento aumentó en todos los pacientes. Se comprobó progresión radiológica en 4 casos. Después de 18 meses, 14 permanecían asintomáticos, con calidad de vida muy buena y 3, con buena. Como única complicación se produjo paresia temporal del femorocutáneo en 3 pacientes.

**Conclusiones:** El progreso de la cirugía reconstructiva supone la realización de procedimientos poco agresivos que disminuyan las complicaciones secundarias y permitan una pronta reinserción a las actividades diarias. Esta técnica permite acceder a los osteofitos cervicales y al labrum anterior, donde se localizan 70% de las lesiones.

**PALABRAS CLAVE:** Femoroacetabular. Atrapamiento. Labrum. Artrosis. Abordaje anterior. Calidad de vida.

**FEMOROACETABULAR OSTEOPLASTY WITHOUT COXOFEMORAL DISLOCATION IN THE FEMOROACETABULAR IMPINGEMENT SYNDROME. QUALITY OF LIFE ASSESSMENT**

### ABSTRACT

**Background:** Femoroacetabular impingement causes labral lesions and coxarthrosis in young patients. Published reports on the results of the anterior approach without dislocation are isolated.

**Objective:** To analyze a cohort of patients treated with this technique, focusing on quality of life changes.

**Methods:** In a cohort of 22 patients with *cam* syndrome, 24 cheilectomies and 9 labral repairs were performed through an anterior mini-open capsulotomy and in-situ osteoplasty. Average age: 44, average follow-up: 24 months. Complications related to range of motion and radiological osteoarthritis were assessed and documented using the Tönnis scale. Quality of life was scored as follows: Poor, Acceptable, Good or Very good, according to: Pain, WOMAC scale, and return to sports.

**Results:** The range of motion increased in all patients. Radiological osteoarthritis progression was documented in 4 cases.

After 18 months, 14 patients remained asymptomatic, rated as "very good" and 3, as "good". There were three complications related to temporary paresis of the femoral cutaneous nerve.

**Conclusions:** Improvements in reconstructive surgery should include less aggressive procedures that reduce postoperative morbidity and allow for an early return to daily life activities. This technique has proven appropriate to gain access to cervical osteophytes and the anterior labrum, where 70% of the injuries are located.

Recibido el 2-3-2010. Aceptado luego de la evaluación el 30-9-2010.

Correspondencia:

Dr. FEDERICO J. BURGO  
burgof@hotmail.com

**KEY WORDS: Femoroacetabular. Impingement. Labrum. Arthrosis. Anterior approach. Life quality.**

El choque o atrapamiento femoroacetabular es una patología descrita y publicada en los últimos años como causa de lesiones degenerativas del labrum y del cartílago articular y, como consecuencia, de artrosis de cadera en personas jóvenes.<sup>1,4,7,12, 13,15,21</sup>

Ganz y cols.<sup>8,9</sup> describieron la fisiopatología del atrapamiento femoroacetabular como un proceso dinámico y reiterado de choque o fricción anormal entre la unión de la cabeza femoral, el cuello y la ceja acetabular. Existen dos tipos básicos de atrapamiento femoroacetabular: el tipo *cam*, asociado con una concavidad u *offset* insuficiente de la región anterolateral de la unión cabeza-cuello, y el tipo *pincer*, asociado con un exceso de cobertura acetabular y una retroversión de este. Beck y cols.<sup>1</sup> demostraron que la mayoría de los pacientes tratados por la patología descrita presentan características de los dos tipos: *cam* y *pincer*.<sup>1</sup>

Según el grado de deterioro del cartílago articular y la sintomatología presente, se han publicado distintas opciones terapéuticas de conservación de la cabeza femoral que incluyen artroscopia de cadera, osteoplastias femoroacetabulares por vía lateral con osteotomía del trocánter y luxación coxofemoral, y osteotomías correctoras femorales y acetabulares.<sup>5,6,10,14,18,25,27</sup>

Se han publicado escasos trabajos sobre la técnica y los resultados de la osteoplastia femoroacetabular por vía anterior sin luxación coxofemoral como tratamiento del síndrome de choque femoroacetabular.<sup>25</sup>

El objetivo del presente estudio es informar los resultados midiendo la calidad de vida a corto plazo de los pacientes con atrapamiento femoroacetabular tratados con una técnica que combina un abordaje anterior y la

osteoplastia femoroacetabular con la cabeza femoral in situ.

## Materiales y métodos

Entre 2004 y 2008, se trataron 22 pacientes jóvenes (24 caderas) por dolor persistente localizado en la cadera debido a pellizcamiento femoroacetabular. Diecisiete eran varones y 5, mujeres, con un promedio de edad de 44 años (rango 22 a 57 años). El promedio de seguimiento fue de 23 meses (rango 15 a 38 meses) (Tabla 1).

Se realizaron 22 queilectomías en 20 pacientes por síndrome de atrapamiento femoroacetabular con predominio de tipo *cam* a través de un miniabordaje anterior modificado sin luxación de la cabeza femoral. En 2 pacientes (2 caderas), con un patrón mixto (*cam* y *pincer*) y diagnóstico de lesión del labrum, se realizó el abordaje con luxación controlada descrito por Ganz y cols. Se efectuaron en total 9 plásticas labrales utilizando arpones: en 7 casos de tipo *radial flap* se realizó la resección de los bordes libres y en 2 de tipo *radial fibrilar* se efectuó la regularización del borde labral.

El diagnóstico se efectuó en forma clínica, con prueba de atrapamiento positiva en todos los pacientes.

Se realizaron radiografías de pelvis de frente y perfil verdadero, con rotación interna del miembro de 15° a 20° en todos los casos. Se utilizó la clasificación de la valoración radiológica de cambios degenerativos en la cadera propuesta por Tönnis.<sup>29,30</sup> Se reservaron para la osteoplastia femoroacetabular los grados 0, 1 y 2.

Se efectuaron tomografías computarizadas en 8 casos con tres reconstrucciones tridimensionales. Se realizó re-sonancia magnética en todas las caderas y artroresonancia en 6 (Fig. 2 A y B).<sup>2,15,19</sup>

Los diagnósticos específicos fueron síndrome de atrapamiento femoroacetabular primario en 21 casos y secuela de epifisiólisis en 3 pacientes.

Todos los pacientes completaron, en el preoperatorio y el posoperatorio, un cuestionario referido a la calidad de vida en relación con el resultado posoperatorio. Se eligió la escala *Western Ontario and McMaster Universities Osteoarthritis Index* (WOMAC).<sup>11,28</sup> El seguimiento radiológico se consignó con las incidencias descritas y se documentaron signos de progresión de la artrosis utilizando la clasificación radiológica de Tönnis. En la incidencia de pelvis de frente se evaluaron las lesiones óseas de tipo *cam*, y la relación entre la ceja anterior y posterior del acetábulo determinando retroversión.<sup>23</sup> En el perfil verdadero, se evaluó la presencia de deformidades anteriores de tipo *cam*.

En el seguimiento, el control radiológico posoperatorio y la autoevaluación de calidad de vida se evaluaron a las 3 semanas, al mes, a los 3 meses y cada 6 meses hasta finalizar el seguimiento. Al final de este, se documentó el regreso a la actividad deportiva y a la actividad laboral.

## Técnica quirúrgica

Se realizó la osteoplastia femoroacetabular utilizando la porción distal del abordaje anterior de Smith-Petersen.

Con el paciente en decúbito dorsal se comienza la incisión 7 a 8 cm a distal en el eje femoral desde la espina ilíaca anterosuperior (Fig. 3). En el plano superficial, con el objetivo de respetar la integridad del nervio femorocutáneo, se efectúa una

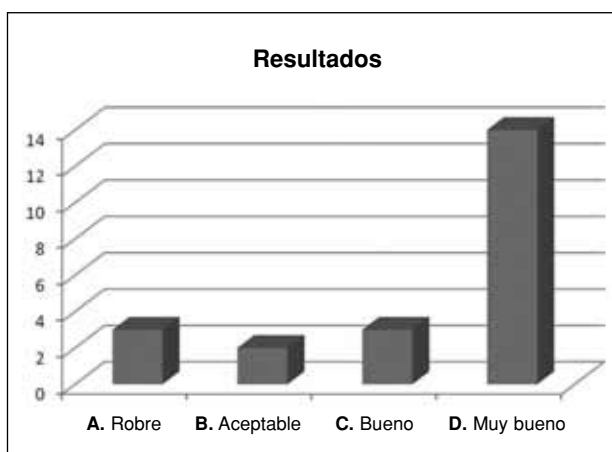


Figura 1.

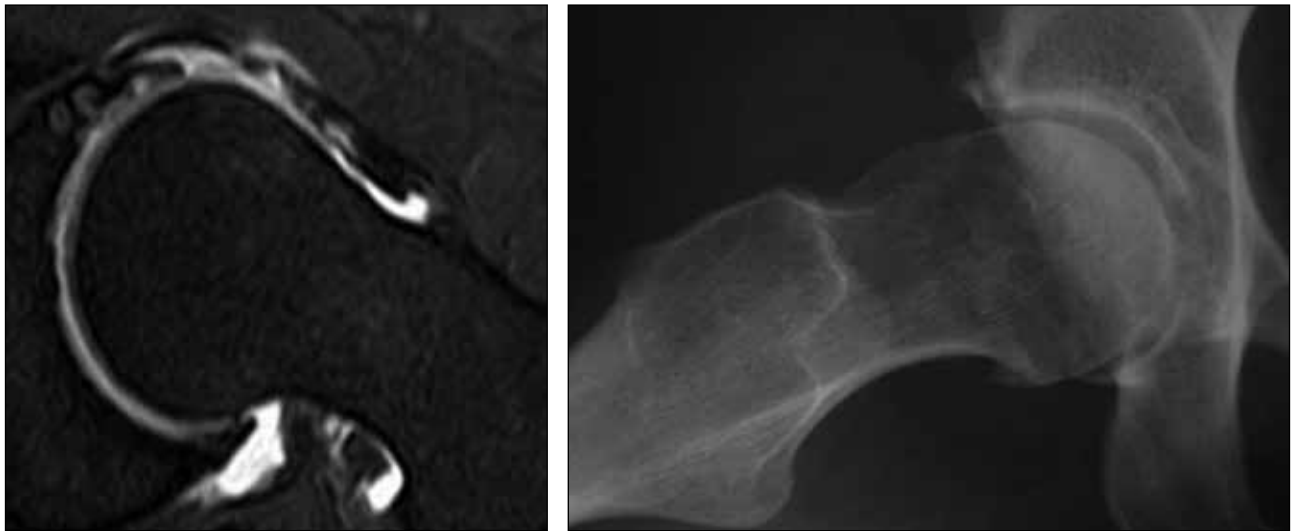


Figura 2.

Tabla 1.

Caso	Edad	Lado	Periatrapamiento	Índice de Tönnis	Vía	Seguimiento (meses)
1	22	Der	Sí	0	Anterior	24
2	27	Der	Sí	0	Anterior	29
3	34	Der	Sí	1	Anterior	19
4	34	Izq	Sí	0	Anterior	19
5	37	Der	Sí	1	Anterior	28
6	40	Der	Sí	1	Anterior	26
7	46	Izq	Sí	2	Luxación (Ganz)	18
8	47	Der	Sí	2	Luxación (Ganz)	32
9	49	Izq	Sí	1	Anterior	34
10	52	Der	Sí	2	Anterior	22
11	54	Der	Sí	2	Anterior	18
12	55	Izq	Sí	2	Anterior	17
13	56	Der	Sí	2	Anterior	18
14	57	Der	Sí	2	Anterior	20
15	40	Izq	Sí	2	Anterior	22
16	40	Der	Sí	1	Anterior	22
17	49	Der	Sí	1	Anterior	24
18	51	Der	Sí	0	Anterior	19
19	29	Izq	Sí	0	Anterior	26
20	42	Der	Sí	1	Anterior	34
21	54	Der	Sí	1	Anterior	32
22	56	Izq	Sí	1	Anterior	16
23	40	Izq	Sí	2	Anterior	15
24	46	Der	Sí	1	Anterior	23

diseción de la fascia posterior al tensor de la fascia lata. Con divulsión roma se llega (entre el glúteo medio y el recto femoral) a un espacio ocupado por tejido adiposo por donde discurre y se cauteriza la rama ascendente de la arteria circunfleja lateral. En el plano profundo se realiza la desinserción del recto femoral con electrobisturí en sus dos orígenes: la ceja acetabular superior y la espina ilíaca anterosuperior.

Expuesta la cápsula anterior (Fig. 4), se realiza una capsulectomía en U, siendo el techo, el reborde acetabular y las ramas, ambos bordes capsulares: anteroinferior y anterosuperior. Con maniobras de flexión de 20°, rotación interna y aducción es posible exponer la articulación coxofemoral. En todos los casos, se observaron las deformidades óseas buscadas en este sector (Fig. 5). A su vez, se consignó la limitación en la amplitud de movimiento producida por los osteofitos o *bumps*.

Se utilizaron sólo microfresas de diferentes diámetros para efectuar las osteoplastias.

Al finalizar el procedimiento, se constató la liberación completa de la movilidad previamente restringida con las maniobras de flexión, rotación interna, rotación externa y aducción (Fig. 6).

No se dejaron drenajes y se realizó el cierre capsular con puntos reabsorbibles.

El tiempo promedio de internación fue de 36 horas (rango 24 a 50 horas).

Se indicó descarga de peso completo desde el primer día y, entre las 3 y las 6 semanas todos los pacientes tratados con esta técnica retornaron a su actividad laboral.

Al final del seguimiento, y en forma retrospectiva, considerando: dolor, sí o no; puntaje en la escala WOMAC y retorno (sí o no) a la actividad deportiva previa, se categorizó en cuatro niveles la calidad de vida: A) pobre: dolor al caminar y escala WOMAC < 80, sin retorno a la actividad deportiva; B) aceptable: sin dolor en la vida diaria, sin retorno a la actividad deportiva, WOMAC > 80; C) buena: dolor sólo en la actividad deportiva, WOMAC > 80; y D) muy buena: sin dolor, WOMAC > 80 y retorno a la actividad deportiva previa sin dolor.

## Resultados

Sólo se registraron 3 pacientes con paresia temporal del femorocutáneo en el posoperatorio. No hubo otras complicaciones asociadas con el acto quirúrgico. Después de la osteoplastia la amplitud de movimiento aumentó en los 22 pacientes.

*Seguimiento radiológico:* al final del seguimiento, 2 pacientes tuvieron progresión radiológica de angostamiento del espacio articular (Tönnis 3); en el resto no se observaron cambios.

*Seguimiento clínico:* en los primeros seis meses se registró una mejoría significativa de los parámetros funcionales (amplitud de movimiento) y dolor en los 22 pacientes. En 4 (18%), a partir del noveno mes, comenzó a declinar progresivamente la capacidad funcional y a aparecer dolor.

A los 18 meses 3 pacientes (13%) refirieron una amplitud de movilidad y un dolor similares a los del preoperatorio, resultados considerados A (pobres). No obstante, ninguno requirió otro procedimiento reconstructivo en la cadera hasta el final del seguimiento (36 meses). Dos pacientes fueron evaluados como B (aceptable) (9%).

A los 18 meses, 14 pacientes continuaban asintomáticos y con muy buena calidad de vida (D) y 3 con buena (C), habiendo desaparecido en uno el dolor leve referido a partir del noveno mes.

El promedio y la desviación estandar (DE) en el período posoperatorio de la escala de calidad de vida de WOMAC a los 18 meses mejoró significativamente de  $57,4 \pm 16$  a  $85,7 \pm 12$  puntos ( $p < 0,001$ ).

Al final del seguimiento, el 76% de la cohorte se encontraba sin dolor y con un puntaje mayor de 80 en la escala WOMAC (Fig. 6).




Figura 3.



Figura 4.

## Discusión

El tratamiento conservador de los procesos degenerativos de la cadera en el adulto joven tiene un doble objetivo: mejorar la calidad de vida y retrasar los cambios producidos por la artrosis.<sup>13</sup>

La mayoría de los informes publicados acerca del tratamiento del atrapamiento femoroacetabular utilizan las escalas de Merle d'Aubigne y Harris, las cuales se diseñaron para medir los resultados en el reemplazo total de cadera.<sup>11,20</sup> Estas tablas no resultan adecuadas para medir la calidad de vida de los pacientes en relación con su estado general de salud.

La tabla de autoevaluación de WOMAC se ha incorporado en el sistema informático de historias clínicas del hospital desde hace 5 años y se utiliza en forma sistemática para todos los procedimientos realizados por el sector de cirugía reconstructiva del adulto. Beulé y cols., utilizando medidores de calidad de vida, observaron que en los pacientes sin signos de artrosis avanzada existían limitaciones significativas para desempeñar las actividades de la vida diaria, observación que coincide con los hallazgos del presente estudio.<sup>2</sup>

Ganz ha sido el precursor de la cirugía de conservación de la cabeza femoral mediante la luxación coxofemoral controlada con osteotomía del trocánter. Se ha publicado sobre un 80% de resultados muy buenos a los 2 años y no se ha informado osteonecrosis. No obstante, no existe suficiente evidencia en relación con el tiempo de seguimiento y la diversidad de los estudios que descarte esta complicación.<sup>16,17,22</sup>

Se han publicado complicaciones aisladas, como osificaciones heterotópicas, problemas relacionados con la osteotomía del trocánter, como pseudoartrosis, y dolor por bursitis causada por la cabeza de los tornillos de fijación del trocánter mayor.

Los tratados de anatomía quirúrgica describen con claridad que el tramo distal del abordaje anterior de Smith-Petersen permite una exposición directa y generosa de la región anterior de la articulación coxofemoral, incluida su cabeza, y respetando –por su orientación disectriz– la anatomía local y la vascularización de la cabeza femoral. Por este motivo esta vía quirúrgica se ha utilizado ampliamente desde su descripción para los procedimientos de resección y reconstructivos en los que prevaleció la conservación de la cabeza femoral.

A partir de la demanda de una población predominantemente joven (características demográficas distintivas de la región geográfica perteneciente a la institución donde se realizó el estudio) y los riesgos del método de Ganz, relacionados con la luxación y la osteotomía del trocánter mayor, se decidió comenzar a utilizar, a partir del año 2004, la vía anterior de Smith-Petersen modificada para los casos de pacientes jóvenes con dolor y limitación funcional por síndrome de atrapamiento femoroacetabu-

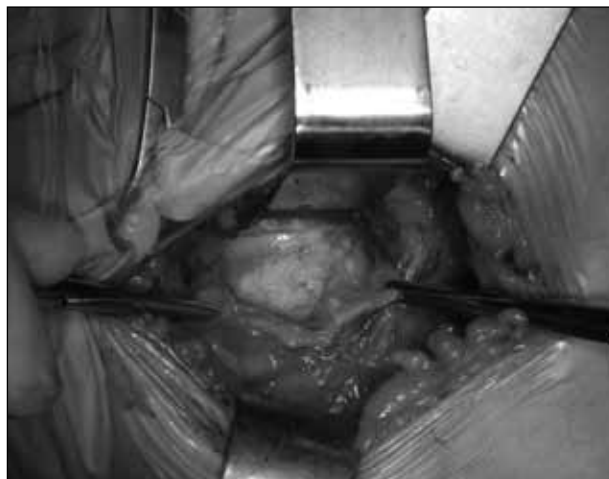

Figura 5.



Figura 6.

lar, sin signos avanzados de artrosis. En 2005, Ribas y Vilarubias<sup>24-26</sup> publicaron una técnica similar en la *Revista Oficial de la Sociedad Española de Ortopedia y Traumatología*.

Esta exposición permite la evaluación de todo el labrum anterior, en donde se encuentran el 70% de las lesiones. Beck y cols.<sup>1</sup> establecieron una correlación entre las fallas ocurridas a los 3 años y la integridad del cartílago articular evaluada durante el procedimiento.<sup>17</sup> En el presente estudio, el escaso tamaño muestral no ha permitido establecer correlaciones entre las variables.

Considerando las limitaciones de la técnica quirúrgica en relación con el tratamiento de las lesiones del labrum y el cartílago articular, sobre todo en el tiempo de seguimiento descrito, se obtuvieron muy buenos resultados, con mejoría en la calidad de vida a los 2 años en el 77% de los casos (17 de 22 pacientes). Esta observación requiere, para su confirmación, un mayor tamaño muestral y un período de seguimiento más prolongado.

Actualmente, se han realizado modificaciones surgidas del perfeccionamiento técnico y de la evidencia científica, tanto en el aspecto diagnóstico como en la técnica quirúrgica. Es evidente que la tendencia general en cirugía reconstructiva es la realización de procedimientos cada vez menos agresivos que, respetando la filosofía

última del tratamiento, disminuyan en forma objetiva las complicaciones secundarias y permitan una reinserción más rápida del paciente a las actividades de la vida diaria.<sup>3</sup>

En el síndrome de atrapamiento femoroacetabular, la vía anterior modificada podría ser un camino posible.

## Bibliografía

1. **Beck M, Leunig M, Parvizi J, Boutier V, Wyss D, Ganz R.** Anterior femoroacetabular impingement. *Clin Orthop* 2004;418:67-73.
2. **Beaulé PE, Zaragoza E, Motamedi K, Copelan N, Dorey FJ.** Three-dimensional computed tomography of the hip in the assessment of femoroacetabular impingement. *J Orthop Res.* 2005;23:1286-92.
3. **Conn KS, Villar RN.** Labrum lesions from the viewpoint of arthroscopic hip surgery. *Orthopäde* 1998;27(10):699-703.
4. **Espinosa N, Rothenfluh DA, Beck M, Ganz R, Leunig M.** Treatment of femoroacetabular impingement: preliminary results of labral refixation. *J Bone Joint Surg Am.* 2006;88:925-35.
5. **Farjo LA, Glick JM, Sampson TG.** Hip arthroscopy for acetabular labrum tears. *Arthroscopy* 1997;13:409.
6. **Ganz R, Gill T, Gautier E, Ganz K, Krügel N, Berlemann U.** Surgical dislocation of the adult hip. *J Joint Bone Surgery Br* 2001;83:1119-24.
7. **Ganz R, Klaue K, Vinh TS, Mast JW.** A new periacetabular osteotomy for the treatment of hip dysplasias. Technique and preliminary results. *Clin Orthop* 1988;232:26-36.
8. **Ganz R, Parvizi J, Beck M, Leunig M, Notzli J, Siebenrock KA.** Femoroacetabular impingement: a cause for osteoarthritis of hip. *Clin Orthop* 2003;417:112-20.
9. **Gautier E, Ganz K, Krügel N, Gill T, Ganz R.** Anatomy of the medial femoral circumflex artery and its surgical implications. *J Joint Bone Surgery Br.* 2000;82:679-83.
10. **Glick JM, Sampson TG, Gordon RB, Behr JT, Schmidt E.** Hip arthroscopy by the lateral approach. *Arthroscopy* 1987;3:4-12.
11. **Guyatt GH, Feeny DH, Patrick DL.** Measuring health-related quality of life. *Ann Intern Med.* 1993;118:622-9.
12. **Harris WH.** Etiology of osteoarthritis of the hip. *Clin Orthop* 1986;213:20-33.
13. **Hofmann S, Tschauer CH, Graf R.** Mechanical causes of osteoarthritis in young adults. *Hip International* 2003;13(1) Suppl 2.
14. **Ide T, Akamatsu N, Nakajima I.** Arthroscopic surgery of the hip joint. *Arthroscopy* 1991;7:204-11.
15. **Ito K, Minka MA 2nd, Leunig M, Werlen S, Ganz R.** Femoroacetabular impingement and the cam-effect. A MRI-based quantitative anatomical study of the femoral head-neck offset. *J Bone Joint Surg Br* 2001;83.
16. **Jager M, Wild A, Westhoff B, Krauspe R.** Femoroacetabular impingement caused by a femoral osseous head-neck bump deformity: clinical, radiological and experimental results. *J Orthop Sci* 2004;9(3):256-63.
17. **Lavigne M, Parvizi J, Beck M, Siebenrock KA, Ganz R.** Anterior femoroacetabular impingement. *Clin Orthop* 2004;418:61-6.
18. **Leunig M, Casillas MM, Hamlet M, Hersche O, Notzli H, Slongo T, Ganz R.** Slipped capital epiphysis: Early damage to the acetabular cartilage by a prominent femoral metaphysic. *Acta Orthop. Scan.* 2000;71:370-5.
19. **Leunig M, Podeszwa D, Beck M, Werlen S, Ganz R.** Magnetic resonance arthrography of labral disorders in hips with dysplasia and impingement. *Clin Orthop* 2004;418:74-80.
20. **Merle d'Aubigné R, Postel M.** Functional results of hip arthroplasty with acrylic prosthesis. *J Bone Joint Surg Am* 1954;36:451-75.
21. **Murray RO.** The aetiology of primary osteoarthritis of the hip. *Br J Radiol* 1965;38:810-24.
22. **Myers SR, Eijer H, Ganz R.** Anterior femoroacetabular impingement after periacetabular osteotomy. *Clin Orthop* 1999;363:93-9.

23. **Reynolds D, Lucas J, Klaue K.** Retroversion of the acetabulum. A cause of hip pain. *J Bone Joint Surg Br* 1999;81:281-8.
24. **Ribas M, Candiotti L, Vilarrubias JM.** Tratamiento quirúrgico del síndrome de atrapamiento femoroacetabular anterior de la cadera. Comunicación Personal. IX Congreso Nacional SECOT. Madrid, 5-8 de octubre de 2004.
25. **Ribas M, Leal J, Ginebreda, Vilarrubias JM.** Atrapamiento femoroacetabular. Actualización. *Revista de la Sociedad Española de Cirugía Ortopédica y Traumatología*; marzo 2005.
26. **Ribas M, Leal J, Ginebreda, Vilarrubias JM.** Tratamiento quirúrgico del síndrome de atrapamiento femoroacetabular anterior de la cadera. Comunicación Personal. VI Congreso de la SECCA. Burgos, 17-18 de junio de 2004.
27. **Siebenrock K, Schoeniger R, Ganz R.** Anterior femoro-acetabular impingement due to acetabular retroversion. Treatment with periacetabular osteotomy. *J Bone Joint Surg Br*. 2003;85(2):278-86.
28. **Testa MA, Simonson DC.** Assessment of quality-of-life outcomes. *N Engl J Med*. 1996;334:835-40.
29. **Tönnis D, Heinecke A.** Acetabular and femoral anteversion: relationship with osteoarthritis of the hip. *J Bone Joint Surg Am* 1999;81:1747-70.
30. **Tönnis D.** Normal values of the hip joint for the evaluation of X-rays in children and adults. *Clin Orthop* 1976;119:39-47.