

PRESENTACIÓN DE CASOS

Lesión vascular de la arteria ilíaca interna luego de una discectomía lumbar

Presentación de un caso

PABLO NICOLÁS ORTIZ, RODRIGO REMONDINO, GUSTAVO GONZÁLEZ y MARTÍN MANGUPLI

Departamento de Patología Espinal, Sanatorio Allende, Córdoba, Argentina

Caso clínico

Corresponde a un paciente de 37 años con antecedente de lumbalgia de 9 meses de evolución y sin buenos resultados con el tratamiento médico basado en antiinflamatorios no esteroides (AINE) más fisiokinesioterapia.

La resonancia magnética (RM) evidenciaba una enfermedad degenerativa discal en los niveles L3-L4, L4-L5 y L5-S1 (Fig. 1). El paciente sufrió un nuevo episodio de lumbalgia aguda acompañada de ciática derecha con 9 de intensidad de dolor según la escala visual analógica (VAS), Lasegue positivo a 30° con irradiación de la raíz L5 derecha sin déficit neurológico. En la RM se observaba una hernia posterolateral derecha entre L5-S1 que comprimía la raíz emergente a la altura del receso lateral (Fig. 2), además de la patología previa. Se indicó nuevamente tratamiento médico (AINE, fisiokinesioterapia y faja ballenada lumbosacra) por 2 semanas. Ante la falta de evolución favorable, se indicó bloqueo radicular guiado por tomografía computarizada (TC) de la raíz L5 derecha, tras lo cual los síntomas mejoraron un 50% (Fig. 3). Después de un mes de empeoramiento progresivo de la sintomatología se programó la intervención quirúrgica (discectomía parcial L5-S1).

El procedimiento consistió en un abordaje clásico, con laminectomía parcial de L5 sobre el lado derecho, resección del ligamento amarillo visualizando la raíz emergente L5, y discectomía parcial. El espacio L5-S1 se encontraba con escaso contenido discal. Por lo tanto, se intensificó la exploración para evitar la presencia de un remanente discal, ingresando en forma oblicua desde el lado derecho hacia el lado contralateral con la pinza de

disco. Al extraer escaso contenido discal se decidió finalizar el procedimiento. Se evidenció un escaso sangrado durante la cirugía. Se lavó y cerró por planos según la técnica habitual. El procedimiento duró alrededor de 45 minutos, la recuperación anestésica fue buena, y se constató movilidad y sensibilidad conservadas en ambos miembros inferiores. El paciente pasó a la sala de recuperación, donde permaneció 90 minutos aproximadamente, durante los cuales no se logró restablecer la tensión arterial. Además, el laboratorio evidenció un sangrado que no se correlacionaba con la intervención quirúrgica (Tabla 1).

En el examen físico se constató la presencia de pulsos pedios y tibiales posteriores bilaterales. Se decidió su internación en la unidad de terapia intensiva, donde se le realizaron nuevos estudios de laboratorio (Tabla 2). En el examen físico se constataron pulsos presentes en los miembros inferiores y un dolor exquisito a la palpación sobre la fosa ilíaca izquierda, con distensión abdominal. Se administraron dos unidades de sangre y una de plasma, y se envió al paciente al servicio de hemodinámica.

Al colocar el medio de contraste, durante el estudio, se observó la bifurcación aórtica a nivel del disco L3-L4 y

Tabla 1. Laboratorio preoperatorio y laboratorio posoperatorio en la sala de recuperación anestésica.

Laboratorio preoperatorio	Laboratorio posoperatorio
GR: 5.200.000/mm ³	Hto: 27%
Hto: 45%	Hb: 8,70 g%
Hb: 15,20 g%	Glucemia: 175 mg%
APP: 100%	pH: 7,31
TTPa: 42,3 segundos	pCO ₂ : 58 mmHg
Recuento de plaquetas: 320.000/mm ³	pO ₂ : 22 mmHg
	CO ₃ H ⁻ : 28,1 mEq/l
	E.B.: 1,8 mEq/l
	Sat. O ₂ : 32,4%

Recibido el 10-8-2010. Aceptado luego de la evaluación el 23-5-2011.

Correspondencia:

Dr. PABLO NICOLÁS ORTIZ

secballende@sanatorioallende.com

pérdida de contraste en la arteria ilíaca interna izquierda, por lo que se decidió esclerosar la arteria. Una vez realizado el procedimiento, el flujo en ambas ilíacas primitivas externas y en la ilíaca interna derecha era normal (Fig. 4).

El paciente se recuperó favorablemente y quedó en tratamiento contra la anemia durante un mes. En la actualidad, a los 8 meses de la cirugía, tiene muy buena evolución y no refiere sintomatología neurológica.

Discusión

Las lesiones vasculares relacionadas con la cirugía del disco intervertebral son poco frecuentes,^{1,2} aunque conocidas desde el primer caso publicado por Linton y White,⁴ en 1945. Estas lesiones conllevan una alta mortalidad, que supera el 50%.⁵ Los vasos ilíacos (arteria y vena) son los afectados con mayor frecuencia por su relación anatómica de proximidad con las vértebras L4 y L5.^{2,3,6}

Es habitual que la lesión vascular pase inadvertida durante la cirugía; esto se debe, en parte, al decúbito prono.¹ Algunos elementos para tener presentes en la planificación quirúrgica son el diámetro del cuerpo vertebral, su relación con los grandes vasos y las variaciones anatómicas de la bifurcación aórtica y el ángulo subaórtico.

En este caso en particular, el diámetro desde el ángulo posterolateral derecho hasta el ángulo anterolateral izquierdo donde se produjo la lesión era de 33,6 mm, y el ángulo subaórtico era de 52°, es decir 5,48° menos del promedio encontrado en los trabajos anatómicos cadavéricos. Además, la bifurcación se encontraba a nivel del disco de L3, lo cual se presenta sólo en el 11,36% de los casos.⁷ Al observar estas mediciones concluimos que los

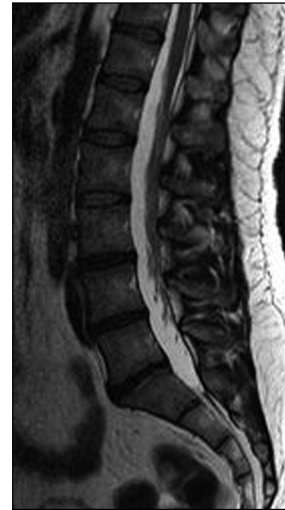

Figura 1. Enfermedad degenerativa discal lumbar L3-L4, L4-L5 y L5-S1.

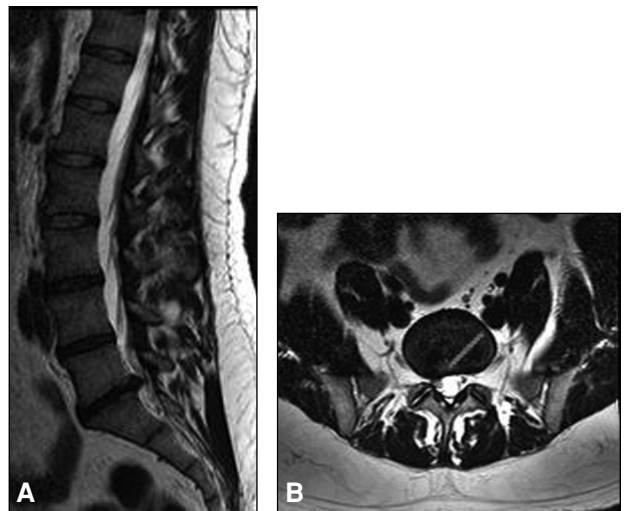


Figura 2 A. Corte coronal y protrusión discal L5-S1. **B.** Corte sagital. Hernia lateralizada a la derecha. Longitud desde el ángulo posterolateral derecho hasta los grandes vasos (33,6 mm).

Tabla 2. Laboratorio en UTI (2 horas de evolución) y laboratorio en UTI antes de ir a Hemodinamia (5 horas de evolución).

Laboratorio en la UTI (2 horas de evolución)	Laboratorio en la UTI antes de ir al servicio de hemodinamia (5 horas de evolución)
Hto: 26% Hb: 8,30 g% Glucemia: 193 mg% pH: 7,35 pCO2: 44 mmHg pO2: 171 mmHg CO3H-: 23,7 mEq/l E.B.: - 1,3 mEq/l Sat. O2: 99,0 % Acido Láctico: 2,1 mmol/l Calcio Iónico: 1,01 mmol/l	GR: 2,09 mill/mm ³ Hto: 19 % Hb: 6,54 g%

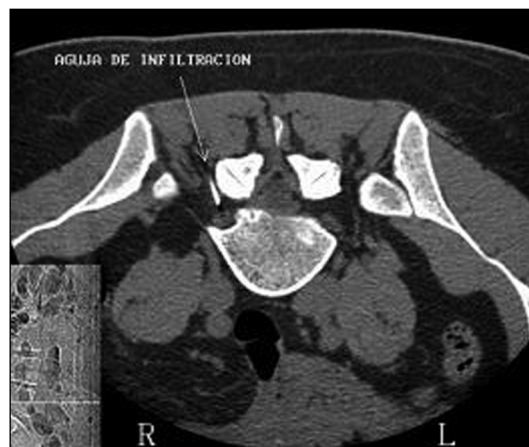

Figura 3. Bloqueo radicular L5 derecho.

vasos internos pasaban más cerca de la línea media, un dato muy importante de conocer para planificar la cirugía.

Es fundamental prestar atención a estos detalles antes de realizar este procedimiento quirúrgico, ya que es la intervención más frecuente en cirugía espinal ortopédica o neuroquirúrgica. Hay que tener en cuenta que este tipo de complicaciones puede aparecer para estar muy alerta y actuar cuando el paciente presenta hipotensión refractaria que no mejora los valores tensionales, con caída brusca

del hematocrito no justificable por la intervención quirúrgica realizada, sumado al dolor en la fosa ilíaca y la distensión abdominal.³ Ante estos datos, en un enfermo inestable, es fundamental efectuar un diagnóstico rápido de la probable lesión, no demorar en la realización de estudios complementarios y reparar quirúrgicamente las lesiones vasculares o enviar al paciente al servicio de hemodinámica en caso de contar con esta posibilidad, ya que así se puede evitar la alta mortalidad que ocasionan estas complicaciones.

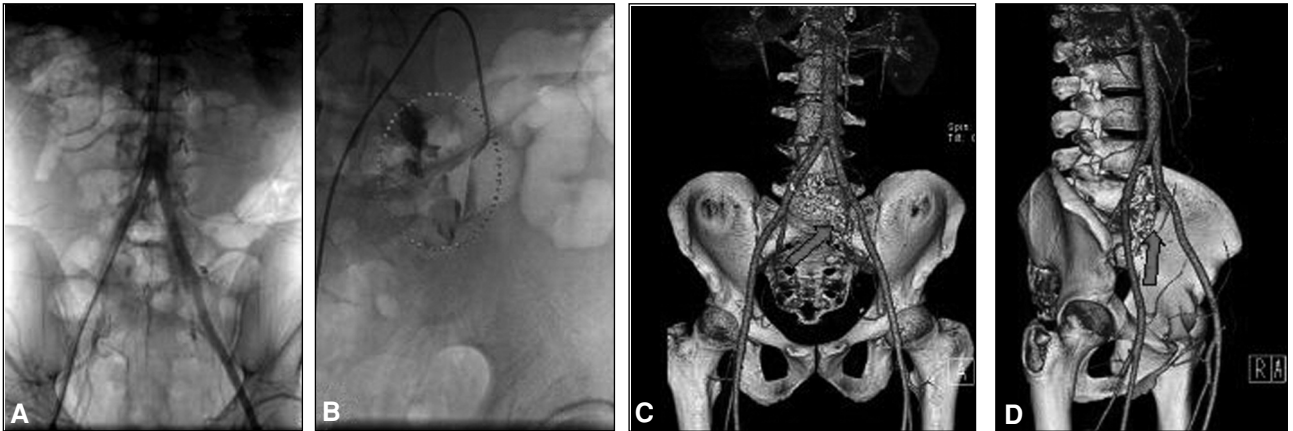


Figura 4 A. Medio de contraste. B. Pérdida de contraste a nivel de la arteria ilíaca interna izquierda. C y D. Tomografía computarizada con reconstrucción.

Bibliografía

1. **Abad C, Martel D, Feijoo JJ, Carreira L.** Complicaciones vasculares mayores tras la cirugía de hernia discal lumbar. *Angiología* 1993;45(5):170-3.
2. **Kacem AH, Ben Amar M, Chelli H, Siala I, Frikha I.** Arterial injury as a complication of lumbar disc surgery. *Rev Med Liege* 2006;61(12):804-6.
3. **Langmayr JJ, Kofler A, Buchberger W.** Retroperitoneal vascular injuries as a complication of lumbar disc operation. *Wien Klin Wochenschr* 1993;105(5):144-6.
4. **Linton RR, White PD.** Arteriovenous fistula between the right common iliac artery and inferior vena cava. Report of a case following operation for a ruptured intervertebral disc. *Arch Surg* 1945;50:6.
5. **Sagdic K, Özer Zg, Senkaya I, Türe M.** Vascular injury during lumbar disc surgery. Report of two cases; a review of the literature. *Vasa* 1996;25(4):378-81.
6. **Salander JM, Youkey JR, Rich NM, Olson DW, Clagett GP.** Vascular injury related to lumbar disk surgery. *J Trauma* 1984;24(7):628-31.
7. **Russo De Mendez T.** Variaciones anatómicas de la bifurcación aórtica. *Med-ULA, Rev Fac Med, Univ de Los Andes, Mérida, Venezuela*;1(2):48-55.