

ESTUDIOS CLÍNICOS

# ¿El trasplante meniscal mejora la función articular de la rodilla a mediano plazo?

RUBÉN E. PAOLETTA, MATÍAS COSTA PAZ, MIGUEL AYERZA y DOMINGO L. MUSCOLO

*Hospital Italiano, Buenos Aires*

## RESUMEN

**Introducción:** Existen pocas alternativas terapéuticas que logren mejorías clínicas a mediano plazo para tratar a los pacientes jóvenes posmenisectomizados. El objetivo de este estudio fue evaluar los resultados clínicos de una serie de pacientes tratados con trasplante meniscal a mediano plazo.

**Materiales y métodos:** Desde 1998 hasta 2008, 28 pacientes recibieron un trasplante meniscal como consecuencia de presentar una rodilla degenerativa por menisectomías previas. El menisco externo estuvo comprometido en 17 oportunidades y el interno, en 11. La edad promedio fue de 33 años (rango 24 a 47). Veintiún pacientes fueron tratados con procedimientos quirúrgicos asociados: osteotomías, ligamentoplastias, injertos osteocondrales autólogos, aloinjertos osteocondrales y trasplante de condrocitos. El promedio de seguimiento fue de 47 meses. Los pacientes fueron evaluados clínicamente mediante los puntajes de Lysholm e IKDC antes de la operación y luego anualmente.

**Resultados:** Al final del seguimiento, los puntajes de Lysholm y de IKDC mostraron mejorías clínicas significativas ( $p < 0,05$ ). El 86% de los pacientes refirieron estar completamente o bastante satisfechos con el resultado, y 25 de 28 pacientes (89%) elegirían la misma cirugía si tuvieran el mismo problema en la rodilla contralateral. Ocho pacientes presentaron complicaciones relacionadas con la rotura del menisco trasplantado, que fueron tratadas con menisectomía parcial o sutura meniscal de forma artroscópica.

**Conclusiones:** El trasplante meniscal en combinación con procedimientos concomitantes permite mejorar la

función y los síntomas en los pacientes sintomáticos posmenisectomizados a mediano plazo.

**PALABRAS CLAVE:** Trasplante meniscal. Resultados funcionales del trasplante meniscal.

## ABSTRACT

**Background:** Few therapeutic options exist to improve the medium term clinical outcomes in young postmenisectomized patients. The purpose of this study was to assess the medium term clinical and functional outcomes in patients treated with meniscal allograft transplantation.

**Methods:** Between 1998 and 2008, 28 patients underwent meniscal allograft transplantation, 17 lateral and 11 medial. Average age was 33 (range: 24-47); follow-up was 47 months. Twenty-one patients received concomitant procedures: osteotomies, ligamentoplasties, autologous osteochondral graft, osteochondral allografts and autologous chondrocyte implantation. Patients were clinically evaluated with the Lysholm and IKDC scores preoperatively and then annually.

**Results:** At final follow-up, statistically significant improvements ( $p < 0.05$ ) were found in the Lysholm and IKDC scores. Overall, 86% of the patients reported to be completely or almost completely satisfied and 25 of 28 patients (89%) stated they would undergo the procedure if the same problem affected the contralateral knee. Eight patients presented complications related to the rupture of the meniscal allograft, which were treated with partial meniscectomy or arthroscopic meniscal sutures.

**Conclusions:** In the medium term, meniscal transplantation improves both function and symptoms in symptomatic postmenisectomized patients.

**KEY WORDS:** Meniscal allograft transplantation. Functional outcomes.

Recibido el 12-6-2012. Aceptado luego de la evaluación el 31-7-2012.

Correspondencia:

Dr. RUBÉN EDILIO PAOLETTA  
ruben.paoletta@hospitalitaliano.org

Los estudios clínicos y de las ciencias básicas resaltan la importancia de los meniscos en el funcionamiento adecuado y la durabilidad articular de la rodilla. Entre sus funciones se destacan la distribución uniforme de las cargas entre el fémur y la tibia, y la absorción de fuerzas de choque, además de brindar estabilidad mecánica secundaria y lubricar el cartílago articular adyacente.<sup>1,5,8-11,15,23</sup>

En la actualidad, la cirugía meniscal está orientada a reparar o a reseca parcialmente las lesiones sintomáticas en un intento de preservar la mayor cantidad del menisco con el objetivo de mantener la longevidad articular. Sin embargo, ante lesiones congénitas, traumáticas o degenerativas que comprometen gran parte de la estructura meniscal, muchas veces el cirujano se ve en la necesidad de hacer una meniscectomía total. Debido a ello, muchos pacientes meniscectomizados sufren cambios degenerativos del compartimiento afectado, con una limitación progresiva de la actividad física y de la vida diaria.

En este grupo de pacientes jóvenes y activos se dispone de pocas alternativas reconstructivas que detengan el deterioro progresivo de la articulación. Desde 1984, cuando se realizó el primer trasplante meniscal,<sup>16</sup> se han publicado distintas series que describen las técnicas quirúrgicas de implantación, las complicaciones más comunes y los resultados a corto plazo; las publicaciones a mediano y largo plazo son más escasas.<sup>2,3,6,12-14,21,22,24,25,29</sup>

Nuestra hipótesis es que los pacientes meniscectomizados sintomáticos pueden mejorar a mediano plazo luego de un trasplante meniscal. Nuestro objetivo fue evaluar un grupo de pacientes jóvenes trasplantados analizando sus resultados clínicos y funcionales, las complicaciones y las fallas del trasplante a corto y mediano plazo.

## Materiales y métodos

Durante el período de diciembre de 1998 a diciembre de 2008, 28 pacientes sintomáticos sometidos a una meniscectomía total previa fueron tratados quirúrgicamente mediante un trasplante meniscal. Eran pacientes jóvenes con dolor en el compartimiento afectado, con gran limitación funcional para la vida cotidiana, que no practicaban deportes y que presentaban puntajes funcionales muy bajos. En 17 pacientes, el compartimiento afectado fue el externo y en los 11 restantes, el interno. Veinte eran varones y 8 mujeres, con una media de edad de 33 años (rango 24 a 47).

En 23 pacientes se observó una patología asociada que requirió 12 mosaicoplastias, 7 reconstrucciones del LCA, 6 injertos osteocondrales de banco, 3 osteotomías de alineación, un complejo posterolateral y un trasplante autólogo de condrocitos (Tabla 1).

**Tabla 1.** Datos demográficos

Paciente	Sexo	Rodilla	Edad	Trasplante	Proc. concomitante
1	M	D	30	L	TOM
2	M	I	22	M	OTAV
3	M	D	43	L	LCA + Mosaicoplastia
4	M	D	23	L	Mosaicoplastia
5	M	I	29	L	Mosaicoplastia
6	M	I	40	L	Mosaicoplastia
7	M	D	29	M	LCA + PLT
8	M	D	32	L	Ninguno
9	F	I	36	L	Ninguno
10	M	I	31	L	LCA
11	F	D	37	L	Mosaicoplastia
12	M	D	37	L	Ninguno
13	F	D	38	M	Mosaicoplastia
14	F	D	34	M	TOM + Mosaicoplastia
15	M	D	41	L	TOM
16	M	D	39	M	Ninguno
17	M	D	33	M	LCA + Tom
18	M	D	29	L	OV Fem
19	M	D	44	L	OV Fem
20	M	D	28	L	LCA + Mosaicoplastia
21	M	D	21	L	Mosaicoplastia
22	F	I	24	M	TOM
23	F	D	34	L	Mosaicoplastia
24	F	D	47	M	Mosaicoplastia
25	M	D	30	L	Rev LCA + Mosaicoplastia
26	M	I	34	L	ACI
27	M	I	38	M	LCA + TOM
28	F	D	38	M	Ninguno

OTAV: osteot tibial alta valguzante; ACI: trasplante autólogo de condrocitos; TOM: trasplante osteoarticular masivo; OV: osteotomía varizante femoral; Rev LCA: revisión de LCA; PLT: complejo posterolateral.

Estos pacientes fueron seguidos por un mínimo de 12 meses (rango 12 a 129) y el promedio fue de 47 meses. Se los evaluó clínicamente mediante los puntajes de Lysholm y del *International Knee Documentation Committee* (IKDC) antes de la operación y luego anualmente. Se realizó la comparación y el análisis estadístico de los puntajes basales con los del seguimiento utilizando la prueba de los rangos de Wilcoxon. Se consideró una falla del trasplante cuando este debió ser resecado por alguna causa (falla mecánica) o cuando el paciente se mostró en el seguimiento poco satisfecho o insatisfecho con la operación (falla funcional).

Se registraron todas las complicaciones concernientes al trasplante meniscal y a los procedimientos concomitantes. Se evaluó el grado de satisfacción de los pacientes con el tratamiento en: totalmente satisfecho, bastante satisfecho, un poco satisfecho o insatisfecho.<sup>21</sup> Se les preguntó si de sufrir la misma patología con los mismos síntomas en la rodilla opuesta se volverían a someter a un trasplante meniscal. Se evaluó también el número de pacientes que volvieron a la actividad deportiva.

### Selección del paciente y técnica quirúrgica

Los pacientes seleccionados para ser tratados con un trasplante meniscal son menores de 50 años, con antecedentes de meniscectomía subtotal o total, y dolor en ese compartimiento.<sup>18,19</sup> Se confecciona una historia clínica completa, detallando especialmente los antecedentes quirúrgicos y la sintomatología actual (graduación del dolor, déficit funcional de la rodilla, inestabilidad, alineación, etc.). Se realizan radiografías de rodilla, frente y perfil, radiografías panorámicas de ambos miembros inferiores para un estudio objetivo de la alineación, tomografía computarizada y resonancia magnética.<sup>13,17</sup> La evaluación termina con la artroscopia, que a veces es determinante para algunos diagnósticos o graduaciones de la lesión (p. ej., en lesiones condrales).

En los pacientes con inestabilidad ligamentaria se realizaron ligamentoplastias; en aquellos con deseos en valgo o varo, osteotomías femorales varizantes o tibiales altas valguizantes, y en los que tenían lesiones osteocondrales, diferentes procedimientos (mosaicoplastias, trasplante autólogo de condrocitos, trasplantes osteocondrales masivos), según el tamaño, la ubicación y las características de la lesión.

La función biomecánica del menisco trasplantado requiere un tamaño concordante del injerto con el platillo receptor. Para la selección del tamaño del injerto adecuado se utilizó la comparación y el cruzamiento de mediciones realizadas en la TC de la rodilla receptora y la rodilla dadora del injerto (medición anteroposterior y lateromedial del platillo).<sup>17</sup> Los injertos se conservaron congelados a  $-80^{\circ}\text{C}$  y no se realizaron sobre ellos procedimientos de esterilización como la irradiación (Fig. 1). En los 28 pacientes se inició la cirugía con una artroscopia

de la rodilla afectada que permitió finalizar la evaluación y luego asistir en los procedimientos asociados, como la reconstrucción del ligamento cruzado anterior (LCA), técnicas terapéuticas sobre el cartílago o en el mismo trasplante meniscal. Luego se realizó una artrotomía interna o externa, según el menisco trasplantado.

### Menisco externo

Para el menisco externo se utilizó el injerto con un puente óseo que une el cuerno anterior con el cuerno posterior. Sobre el platillo tibial externo, luego de resecar minuciosamente el tejido meniscal remanente, se realiza un surco receptor. Las medidas habituales del surco receptor como la del puente óseo son de 8 a 10 mm de ancho, 10 mm de profundidad por 35 a 40 mm de longitud. Una vez ingresado el injerto a través de la artrotomía se coloca el puente óseo en el surco asegurándose de lograr un buen encastre para obtener estabilidad. Si por alguna razón no queda estable, se pueden colocar uno o dos tornillos para fijar el injerto. Finalmente, se realizan varios puntos del menisco al paramenisco con suturas resistentes e irreabsorbibles (Fig. 2, 3 y 4).

### Menisco interno

En el caso del trasplante del menisco interno, el injerto puede prepararse de forma similar al injerto de menisco externo, es decir, conservando un puente óseo que una a ambos cuernos o bien se puede utilizar la técnica de la doble pastilla ósea. En esta última, se conserva el injerto con dos pastillas óseas unidas a los cuernos meniscales y separadas entre sí. Las pastillas se moldean con una gubia pequeña hasta obtener dos tacos de 8 a 10 mm de diámetro y 10 a 12 mm de longitud. Se realizan dos perforaciones pequeñas a cada taco y se pasa una sutura irreabsorbible de forma retrógrada. Posteriormente se prepara el platillo tibial receptor. Para realizar los túneles tibiales se utiliza una guía de LCA, efectuando dos túneles con una mecha, saliendo uno a anterior y otro a posterior en el

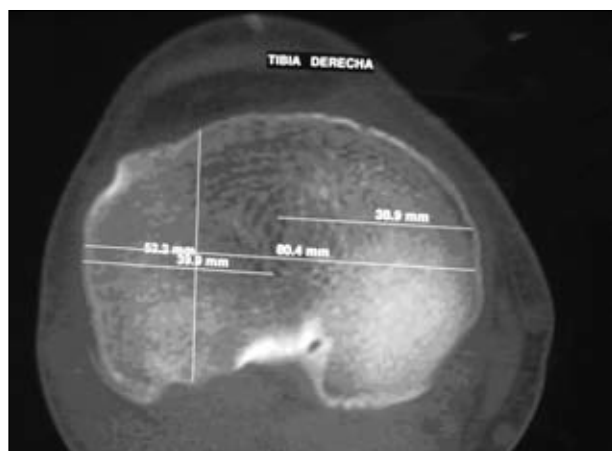


Figura 1. Mediciones de la epífisis tibial con tomografía computarizada.

lugar donde se van a colocar las pastillas con los cuernos correspondientes. Una vez confeccionados los túneles, se amplía el orificio de salida intraarticular con una cureta pequeña hasta lograr un diámetro de 8 a 10 mm, según el tamaño de las pastillas. Una vez que el injerto está dentro de la articulación se pasan las suturas a través de los túneles, se tracciona desde abajo hasta encastrar las pastillas y se aseguran las suturas en la entrada tibial de los túneles. Por último, se sutura el menisco al paramenisco, comprobando, con flexiones y extensiones de la rodilla, la ubicación, la tensión y la fijación del injerto (Fig. 5).

### Rehabilitación posoperatoria

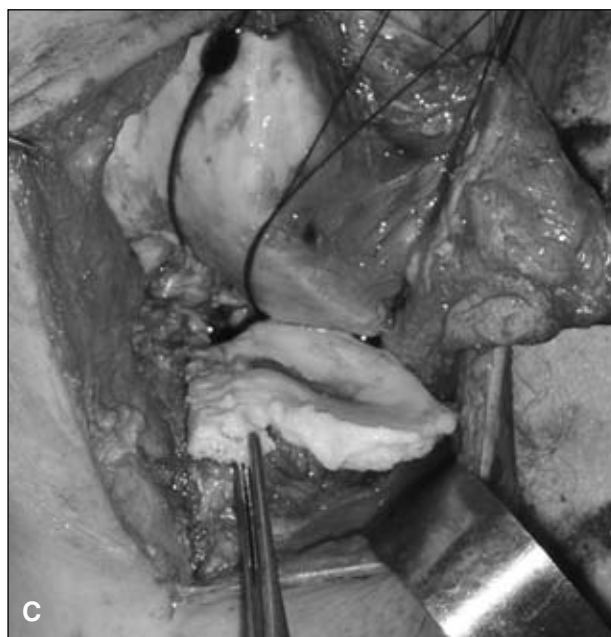
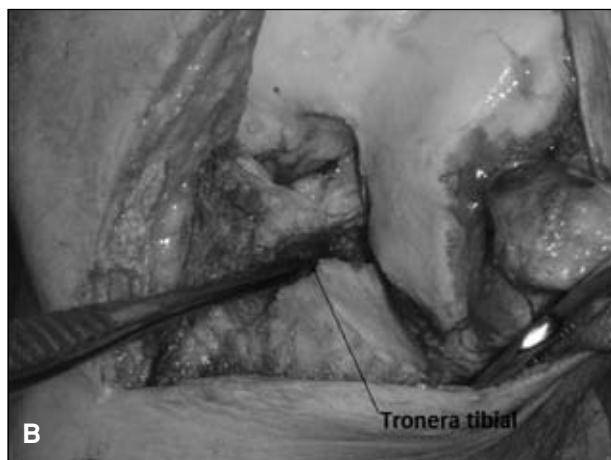
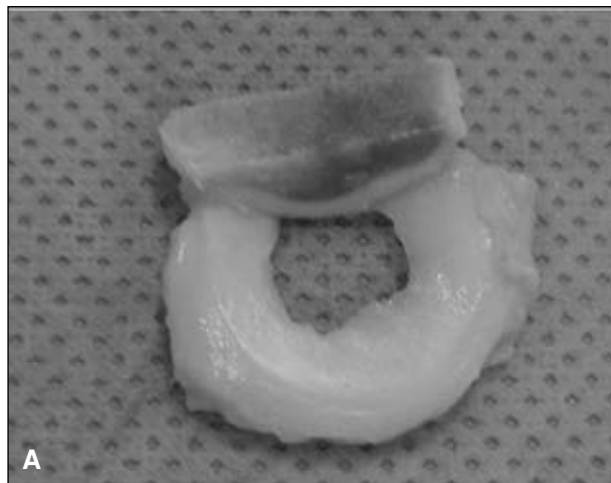
El paciente trasplantado permaneció con una férula extensora de rodilla y muletas para descarga parcial durante las primeras 6 semanas. La movilización de la rodilla operada comenzó a las 2 semanas de la cirugía, incluyéndose la extensión completa, trabajando en un rango de 0° a 90° hasta cumplido el primer mes. Luego se aumentó la flexión paulatinamente. El trote se permite a partir del cuarto mes. Agacharse y realizar hiperflexión no es aconsejable antes de los 6 meses, y el retorno a las actividades de alto esfuerzo, como saltar o pivotar, depende de cada caso individual. Algunas de estas premisas sobre la rehabilitación se modifican si el paciente recibió algún tratamiento asociado (Tabla 1).

### Resultados

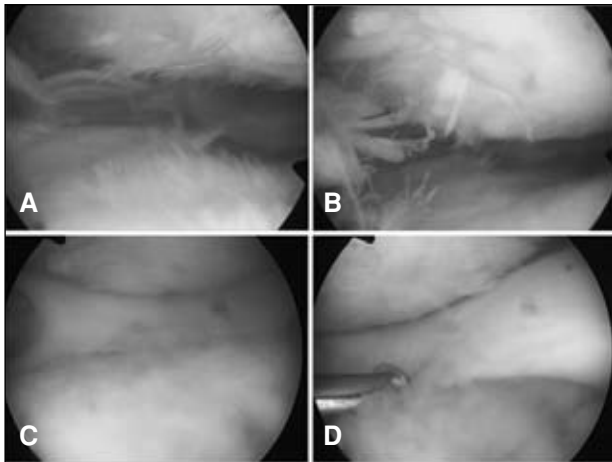
Se constataron mejorías clínicas significativas en los puntajes de Lysholm e IKDC. El puntaje de Lysholm preoperatorio fue de 39 (promedio) y en la última evaluación, de 79 ( $p < 0,05$ ). El del IKDC fue de 26 en el preoperatorio y de 64 en la última evaluación ( $p < 0,05$ ) (Fig. 6).

Los pacientes operados mostraron diferentes grados de satisfacción: 12 estuvieron completamente satisfechos, 12 bastante satisfechos, 3 sólo un poco satisfechos y 1 se manifestó insatisfecho (Fig. 7). Este último había sufrido una falla mecánica del trasplante por una rotura compleja (paciente 6 de la Tabla 1). A su vez, del total de pacientes, 25 (89%) se volverían a operar mientras que 3 (dos de los pocos satisfechos y el insatisfecho) no se volverían a realizar un trasplante meniscal. Catorce de los 28 pacientes volvieron a practicar algún tipo de actividad deportiva, 9 de bajo impacto y 5 con impacto y pivoteo.

Siete pacientes tuvieron nueve complicaciones: un trasplante meniscal externo fallido (por una rotura compleja que se manifestó en bloqueos articulares y, tras 6 meses de evolución, se realizó la resección del trasplante). Otro paciente presentó una artrofibrosis y requirió movilización bajo anestesia a los 45 días del trasplante. Cinco pacientes tuvieron seis complicaciones: fueron roturas del menisco trasplantado (cinco roturas y una



**Figura 2.** A. Injerto de menisco externo con puente óseo. B. Realización de la tronera tibial receptora. C. Encastre del puente óseo del injerto en la tronera y sutura al paramenisco.

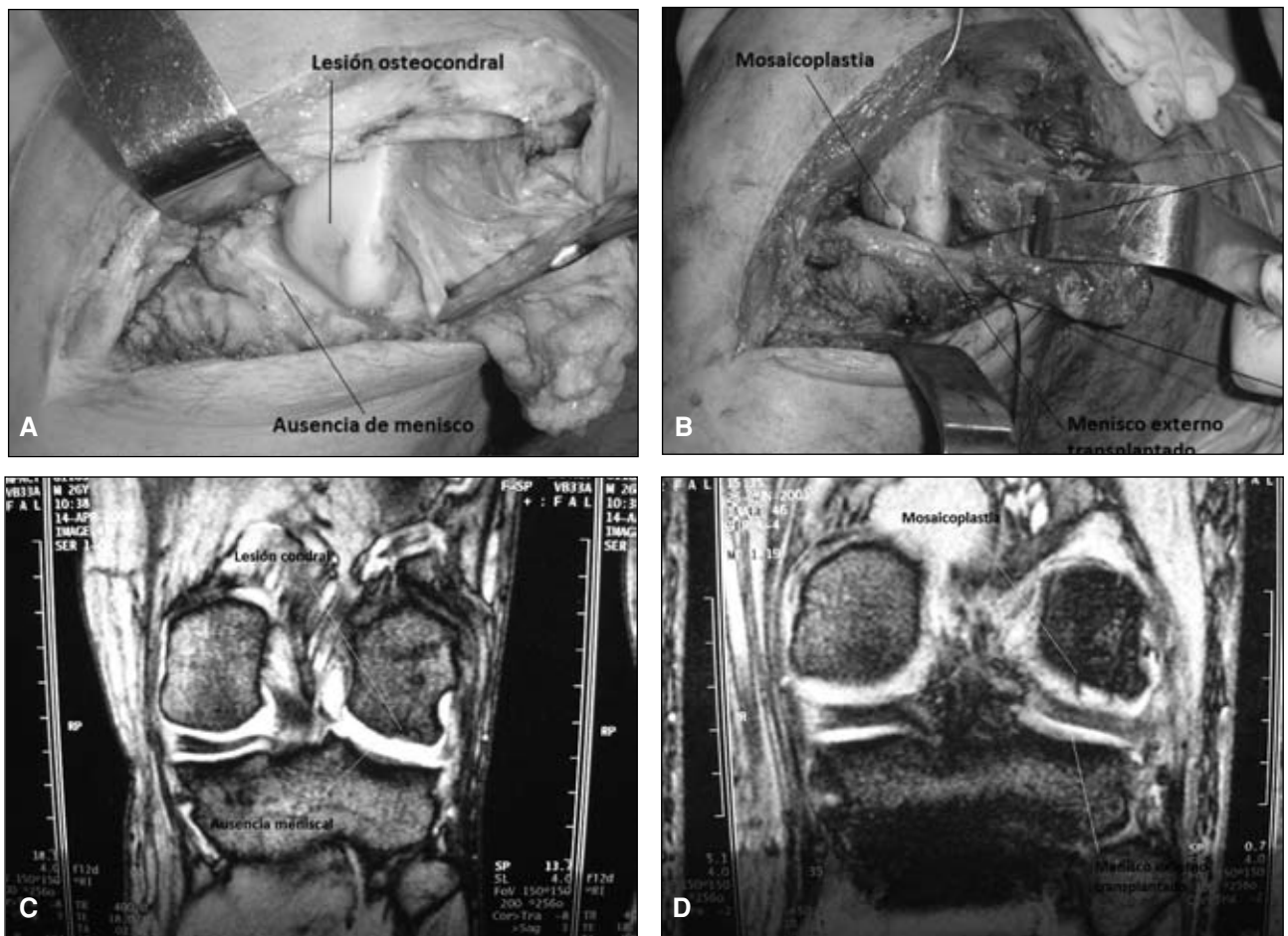


**Figura 3.** A y B. Visión artroscópica de la ausencia de menisco y la lesión degenerativa de un compartimiento externo. C y D. Visión artroscópica del injerto meniscal trasplantado.

rerrotura). Todas fueron tratadas con artroscopia y suturas; una de ellas fue, en realidad, un reanclaje al paramenisco de la zona posterolateral del menisco. Estas cirugías se realizaron a los 14 meses promedio del trasplante meniscal. Un paciente sufrió una hemorragia en napa por coagulopatía al retirar el manguito hemostático y requirió *packing*, transfusiones de sangre y plasma, y un nuevo procedimiento quirúrgico a las 48 horas para retirar el *packing*.

## Discusión

La mayoría de los pacientes trasplantados de esta serie evidenciaron un alivio del dolor y una mejoría en la función articular a mediano plazo, y estuvieron completamente o bastante satisfechos con el procedimiento. Estos resultados deben considerarse con relatividad, ya que al ser una población heterogénea con diferentes procedi-



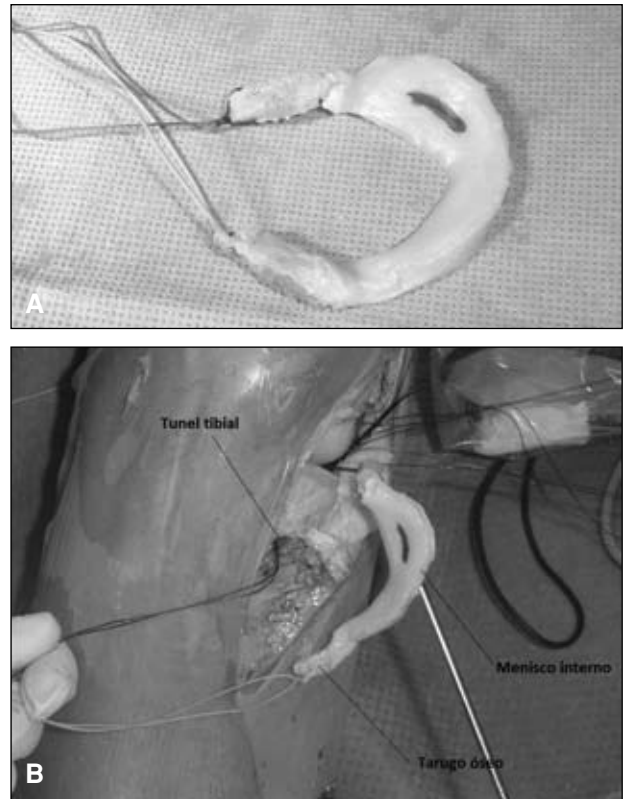
**Figura 4.** A. Imagen intraoperatoria de un paciente de 22 años con una meniscectomía lateral previa. Se observa una lesión condral asociada. B. Trasplante de menisco externo asociado a una mosaicoplastia en el cóndilo externo. C. Resonancia magnética preoperatoria que muestra la ausencia meniscal y la lesión del cartílago en el cóndilo externo. D. Resonancia magnética a los 15 meses de la operación. Se observa el menisco trasplantado con señal homogénea y también el taco de cartílago trasplantado.

mientos asociados, es difícil precisar el beneficio del trasplante meniscal en el contexto general de la patología degenerativa que mostraban los pacientes. También es difícil comparar estos resultados con los de otras series publicadas porque presentan diferencias en la selección del paciente, la indicación de la cirugía, la medición y la conservación del injerto, el tipo de técnica quirúrgica, los procedimientos asociados, la rehabilitación, la evaluación clínica (puntajes funcionales, complicaciones, índice de satisfacción por el procedimiento y retorno a la actividad deportiva) y el tiempo de seguimiento. Consideramos que hubo una falla mecánica por una rotura del trasplante meniscal que tuvo que ser resecado a los 6 meses, y tres fallas funcionales en pacientes poco satisfechos con el resultado del tratamiento.

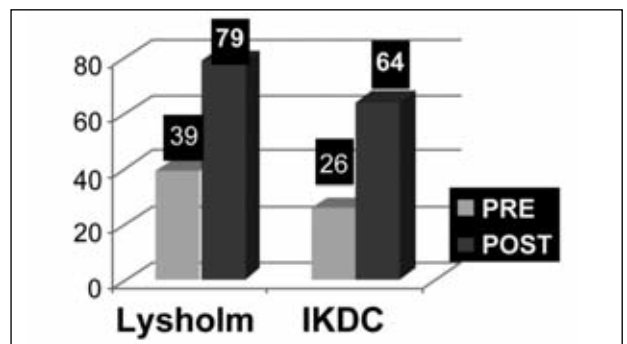
En cuanto a la selección de los pacientes e indicación del tratamiento, la gran mayoría de los trabajos publicados, incluso las revisiones sistemáticas, describen al candidato ideal como un paciente joven, activo, con antecedentes de meniscectomía total o subtotal que presenten dolor en ese compartimento.<sup>18,19</sup> El escenario ideal incluye también una rodilla sin artrosis avanzada.<sup>20</sup> La inestabilidad por lesión ligamentaria y el deseje en varo o valgo no son contraindicaciones absolutas, pero deben ser tratados en un procedimiento previo o en forma simultánea.<sup>7,28</sup> Nosotros realizamos cinco reconstrucciones de LCA, una revisión del LCA y una reparación del complejo posterolateral. También realizamos dos osteotomías varizantes femorales y una osteotomía valguizante tibial como procedimientos asociados. Yoldas y cols.<sup>30</sup> encontraron resultados similares al comparar el trasplante meniscal contra el trasplante más reconstrucción del LCA. Verdonk y cols.<sup>26,27</sup> no observaron diferencias significativas en la comparación de dos grupos de pacientes con trasplante meniscal con y sin osteotomía tibial valguizante. Es controvertido también el momento ideal en que un cirujano debe proponer esta cirugía de salvataje; la tendencia actual es no esperar la aparición de signos de artrosis en el compartimento sintomático para indicar el trasplante.

Para la medición del injerto, se pasó de utilizar las radiografías de frente y perfil a la tomografía computarizada y la resonancia magnética para medir las dimensiones del platillo tibial.<sup>13</sup> Ahora cada banco de tejidos aplica un método de medición propio. En nuestro servicio se realizan mediciones del platillo tibial del receptor que luego se cruzan con mediciones tomográficas de platillos donantes criopreservados. Con el avance en las mediciones se intenta disminuir una causa de falla del tratamiento, como colocar un injerto más grande o más pequeño que el platillo receptor.

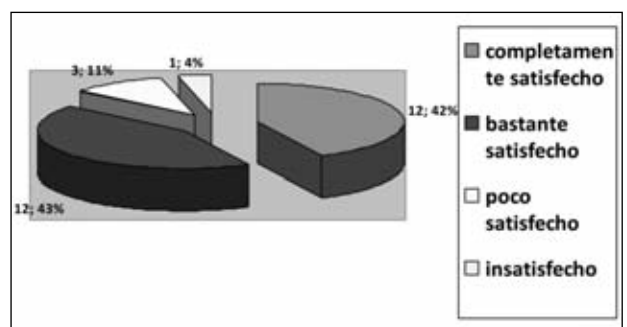
La bibliografía de los 10 últimos años muestra que las mejores tasas de resultados se obtienen con los injertos frescos congelados o con los criopreservados. Los pacientes de nuestra serie recibieron un injerto que, luego



**Figura 5. A.** Injerto de menisco medial con las dos pastillas óseas. **B.** Encastre de las pastillas en los túneles receptores en el platillo medial.



**Figura 6.** Mejoras significativas de los puntajes posoperatorios promedio comparados con los preoperatorios.



**Figura 7.** Satisfacción del paciente con el procedimiento (número de pacientes; porcentaje del total de pacientes).

de su ablación, se criopreservó a  $-80^{\circ}\text{C}$ . No se han comprobado mejores resultados con los injertos tratados con irradiación o glutaraldehído. En la técnica quirúrgica, los anclajes óseos podrían brindar mayor estabilidad biomecánica que la sutura de los cuernos meniscales directamente al paramenisco. Hasta la fecha no hay estudios comparativos que muestren mejores resultados o menos índices de complicaciones entre realizar el trasplante por artroscopia o a través de una artrotomía.

Hemos realizado los puntajes de Lysholm e IKDC.<sup>13</sup> Los resultados mostraron diferencias significativas ( $p < 0,05$ ) en la comparación de los prequirúrgicos y los realizados durante la última evaluación. Se describieron formas objetivas para evaluar el injerto: la resonancia magnética provee una correcta evaluación de la posición meniscal, la inserción de los cuernos, la degeneración y el cartílago articular adyacente. En forma artroscópica se evalúa, bajo visión directa, el estado del trasplante y se pueden tomar muestras para biopsia y analizar su anatomía microscópica.

Las complicaciones informadas en la bibliografía son muy variadas, pero son más comunes en los pacientes que se alejan de la indicación ideal. No encontramos en nues-

tra serie factores relacionados con las complicaciones (sexo y edad del paciente, trasplante lateral o medial, procedimientos asociados). Lo único destacable fue que cinco de las nueve complicaciones las sufrieron algunos de los primeros 8 pacientes de la serie, y las otras cuatro, los 20 que los seguían. Si bien en la mayoría de los pacientes los puntajes finales del Lysholm e IKDC no llegaron a ser excelentes, la mayoría de ellos estuvieron completamente o bastante satisfechos, y se volverían a operar. Los pacientes refieren un alivio de los síntomas (siendo el puntaje inicial bajo), aunque no logren muchas veces su desaparición. Es muy conveniente que las expectativas del paciente estén bien predeterminadas, ya que con esta cirugía no es lo ideal el retorno a la actividad de alto impacto en forma competitiva.

A mediano plazo (47 meses promedio de seguimiento) hubo una mejoría significativa en los puntajes funcionales de los pacientes tratados con trasplante meniscal. El 86% de ellos estuvieron satisfechos con los resultados y 89% se volverían a operar si tuvieran la misma patología de la rodilla contralateral. Consideramos que el trasplante meniscal puede mejorar la calidad de vida en los pacientes sintomáticos previamente meniscectomizados.

## Bibliografía

1. **Andersson-Molina H, Carlsson H, Rockborn P.** Arthroscopic partial and total meniscectomy: a long-term follow-up study with matched controls. *Arthroscopy* 2002;18:183-9.
2. **Cameron JC, Saha S.** Meniscal allograft transplantation for unicompartmental arthritis of the knee. *Clin Orthop Relat Res.* 1997;337:164-71.
3. **Cole BJ, Dennis MG, Lee SJ, et al.** Prospective evaluation of allograft meniscus transplantation: a minimum 2-year follow-up. *Am J Sports Med* 2006;34(6):919-27.
4. **De Boer H, Koudstaal J.** Failed meniscus transplantation: a report of three cases. *Clin Orthop Relat Res* 1994;306:155-62.
5. **Fairbank TJ.** Knee joint changes after meniscectomy. *J Bone Joint Surg Br* 1948;30:664-70.
6. **Garrett J.** Meniscal transplantation: a review of 43 cases with 2- to 7-year follow-up. *Sports Med and Arthrosc Rev* 1993;1:164-7.
7. **Graf K, Sekiya J, Wojtys E.** Long-term results after combined medial meniscal allograft transplantation and anterior cruciate ligament reconstruction: minimum 8.5-year follow-up study. *Arthroscopy* 2004;20:129-40.
8. **Hede A, Larsen E, Sandberg H.** Partial versus total meniscectomy: A prospective, randomized study with long-term follow-up. *J Bone Joint Surg Br* 1992;74:118-21.
9. **Jackson JP.** Degenerative changes in the knee after meniscectomy. *Br Med J* 1968;2:525-7.
10. **Lanzer WL, Komenda G.** Changes in articular cartilage after meniscectomy. *Clin Orthop Relat Res* 1990;252:41-8.
11. **Levy IM, Torzilli PA, Warren RF.** The effect of medial meniscectomy on Anterior-posterior of the knee. *J Bone Joint Surg Am* 1982;64:883-8.
12. **Lubowitz JH, Verdonk PC, Reid JB III, Verdonk R.** Meniscus allograft transplantation: a current concepts review. *Knee Surg Sports Traumatol Arthrosc* 2007;15:476-92.
13. **Matava MJ.** Meniscal allograft transplantation: a systematic review. *Clin Orthop Relat Res* 2007;455:142-57.
14. **McDermott ID, Lie DT, Edwards A, Bull AM, Amis AA.** The effects of lateral meniscal allograft transplantation techniques on tibio-femoral contact pressures. *Knee Surg Sports Traumatol Arthrosc* 2008;16:553-60.

15. **McGinity JB, Geuss LF, Marvin RA.** Partial or total meniscectomy: a comparative analysis. *J Bone Joint Surg Am* 1977;59:763-6.
16. **Milachowski KA, Weismeier K, Wirth CJ.** Homologous meniscus transplantation: experimental and clinical results. *Int Orthop* 1989;13:1-11.
17. **Muscolo DL, Ayerza M, Makino A, Costa Paz M, Aponte Tinao L.** Trasplante meniscal: indicaciones, selección del donante y resultados preliminares. *Rev Argent Artrosc* 2004;11(1):38-43.
18. **Noyes FR, Barber-Westin SD, Rankin M.** Meniscal transplantation in symptomatic patients less than fifty years old. *J Bone Joint Surg Am* 2004;86(7):1392-404.
19. **Noyes FR, Barber-Westin SD, Rankin M.** Meniscal transplantation in symptomatic patients less than fifty years old. *J Bone Joint Surg Am* 2005;87(suppl 1, pt 2):149-65.
20. **Outerbridge RE.** The etiology of chondromalacia patellae. *J Bone Joint Surg Br* 1961;43:752-7.
21. **Rue JP, Yanke AB, Busam ML, et al.** Prospective evaluation of concurrent meniscus transplantation and articular cartilage repair: minimum 2-year follow-up. *Am J Sports Med* 2008;36:1770-8.
22. **Ryu RK, Dunbar V, Morse GG.** Meniscal allograft replacement: a 1-year to 6-year experience. *Arthroscopy* 2002;18:989-94.
23. **Tapper EM, Hoover NW.** Late results after meniscectomy. *J Bone Joint Surg Am* 1969;51:517-26.
24. **Van Arkel ERA, De Boer HH.** Human meniscal transplantation: preliminary results at 2 to 5-year follow-up. *J Bone Joint Surg Br* 1995;77:589-95.
25. **Van Arkel ERA, De Boer HH.** Survival analysis of human meniscal transplantation. *J Bone Joint Surg Br* 2002;84:227-31.
26. **Verdonk PC, Demurie A, Almqvist KF, Veys EM, Verbruggen, Verdonk R.** Transplantation of viable meniscal allograft: survivorship analysis and clinical outcome of one hundred cases. *J Bone Joint Surg Am* 2005;87:715-24.
27. **Verdonk PC, Verstraete KL, Almqvist KF, et al.** Meniscal allograft transplantation: long-term clinical results with radiological and magnetic resonance imaging correlations. *Knee Surg Sports Traumatol Arthrosc* 2006;14:694-706.
28. **Von Lewinski G, Milachowski KA, Weismeier K, Kohn D, Wirth CJ.** Twenty-year results of combined meniscal allograft transplantation, anterior cruciate ligament reconstruction and advancement of the medial collateral ligament. *Knee Surg Sports Traumatol Arthrosc* 2007;15:1072-82.
29. **Wirth CJ, Peters G, Milachowski KA, Weismeier KG, Kohn D.** Longterm results of meniscal allograft transplantation. *Am J Sports Med* 2002;30:174-81.
30. **Yoldas E, Sekiya J, Irrgang J, Fu F, Harner C.** Arthroscopically assisted meniscal allograft transplantation with and without combined anterior cruciate ligament reconstruction. *Knee Surg Sports Traumatol Arthrosc* 2003;11:173-82.

*Los autores de este trabajo no recibieron ni recibirán ningún tipo de remuneración económica por la realización de este trabajo.*