

# Utilización de tallos femorales largos cementados asociados a injerto óseo molido e impactado en revisiones de cadera

FERNANDO LOPREITE, GERMÁN GARABANO, DIEGO MANA PASTRIÁN,  
JAVIER DAL LAGO y HERNÁN DEL SEL

*Hospital Británico, Buenos Aires*

## RESUMEN

**Introducción:** Existen diferentes opciones de tratamiento para realizar una revisión de un reemplazo total de cadera fallido. El uso de tallos femorales largos cementados asociados a injerto óseo molido representa una de estas modalidades para los reemplazos totales con mala calidad y pérdida de capital óseo. El objetivo de este trabajo fue evaluar una serie de pacientes tratados mediante esta modalidad.

**Materiales y métodos:** Se analizó retrospectivamente una serie de 33 revisiones de reemplazos totales de cadera, con un seguimiento promedio de 4 años. Las causas de la revisión fueron, en 28 casos, aflojamiento mecánicos; en 3, fracturas periprotésicas y en 2, fallas de osteosíntesis. En todos los casos se utilizaron tallos largos cementados y en 30 (90%) casos, injerto óseo molido.

**Resultados:** En cuanto al comportamiento de los tallos, el hundimiento promedio fue de 4 mm. Se observó osteointegración del injerto en 27 (90%) de los 30 casos, hubo 3 fallas radiológicas en que los tallos se hundieron en dos oportunidades 8 mm y en el restante, 12 mm. Además, hubo 2 falsas vías (6%), 2 luxaciones (6%) y 2 pseudoartrosis del trocánter mayor (6%).

**Conclusiones:** La utilización de tallos largos femorales y cementados asociados a injerto óseo molido e impactado, en los casos en que el fémur distal no es adecuado para recibir un tallo de fijación distal, parece ser una técnica de reconstrucción apropiada para la revisión de un reem-

plazo total de cadera fallido con déficit de capital óseo. Debe ser realizado en centros de referencia por manos experimentadas, ya que es una técnica no exenta de complicaciones.

**PALABRAS CLAVE:** Tallos femorales largos cementados. Injerto óseo molido. Ling. Defecto óseo.

## ABSTRACT

**Introduction:** Currently, there are different treatment options to perform a revision of a failed total hip arthroplasty (RTHA). The use of cemented long femoral stems associated with the use of morcelled bone graft is one of these modalities for the Total Hip Arthroplasty (THA) with poor quality and loss of bone capital.

**Methods:** We analyze retrospectively 33 RTHA, with an average follow-up of 4 years. The causes of the review were in 28 cases mechanical losing, 3 peri-prosthetic fractures and 2 failures of osteosynthesis. Long stems were used in all cases. In 30 (90%) cases bone graft were used.

**Results:** With regard to the behaviour of the stems the average sinking was 4 mm. See the graft integration in 27(90%) of the 30 cases, had 3 radiological failures where the stems were sunk in two opportunities 8 mm and the remaining 12 mm. In addition there were 2 false tracks (6%), 2 dislocations (6%) and 2 pseudoarthrosis of major trochanter (6%)

**Conclusions:** The use of cemented long femoral stems associated with impacted bone graft in cases where the distal femur is not suitable to receive uncemented stem of distal fixation impresses be a proper reconstruction technique for RTHA with bone capital deficit. It must be made in centers of reference by experienced hands that it is not free of complications.

Recibido el 11-6-2012. Aceptado luego de la evaluación el 26-9-2012.

Correspondencia:

Dr. GERMÁN GARABANO  
ggarabano@gmail.com

**KEY WORDS: RTHA. Impacted bone graft. Bone loss. Cemented long stem. Ling. Uncemented longstem.**

El aumento de los reemplazos totales de cadera (RTC) en pacientes jóvenes en las últimas décadas, asociado a la finita sobrevida protésica, ha determinado un incremento de la necesidad de revisiones de cadera. En los Estados Unidos, el número de este procedimiento asciende a más de 40.000 casos al año.<sup>1</sup> A propósito de ello, Coyte y cols. han proyectado que el número de revisiones crecerá un 5% anualmente en los próximos años.<sup>2,3</sup>

Las causas más frecuentes de estas revisiones son los aflojamientos (mecánicos y sépticos), las luxaciones recidivantes, la osteólisis acetabular o femoral, y las fracturas periprotésicas.<sup>1,3</sup>

La decisión sobre el tratamiento para reconstruir estas caderas debe ser individualizada para cada paciente y depende, entre otros factores, de la pérdida de capital óseo, las características propias del paciente (estado general, edad, actividades cotidianas, etc.) y la experiencia del cirujano.<sup>4</sup>

Al revisar el componente femoral, en muchas oportunidades se requiere un tallo más largo que el retirado para sobrepasar el defecto óseo proximal y lograr así una adecuada fijación diafisaria distal. Además, se debe tener en cuenta que el déficit óseo puede empeorar luego de retirar el implante fallido.<sup>1,3,5</sup>

Cuando el paciente requiere una compleja revisión porque presenta un importante déficit de capital óseo en el fémur proximal, las numerosas opciones de tratamiento incluyen los tallos largos cementados o no cementados, y las prótesis de fijación distal o proximal, que pueden asociarse al uso de injerto óseo impactado o de aloinjertos estructurales.<sup>1,6-8</sup>

La utilización de injerto óseo adquiere mayor importancia en los pacientes jóvenes, ya que al restaurar el déficit óseo asegura un adecuado capital en caso de que sea necesaria una nueva revisión en el futuro, aumentando así la revisibilidad del procedimiento.<sup>1,6</sup>

En los pacientes de mayor edad, en quienes la posibilidad de utilizar un tallo no cementado de fijación distal es discutible por la mala calidad ósea, el uso de un tallo largo con injerto óseo impactado en la zona proximal para aumentar la estabilidad rotacional del implante cobra gran importancia.<sup>9</sup>

Diferentes informes han mostrado que el uso de tallos largos femorales tiene buenos resultados en las cirugías de revisión.<sup>3,4,6,9,10</sup>

El objetivo del presente trabajo es presentar nuestra experiencia en revisiones de cadera con importante déficit de capital óseo, en las cuales se utilizaron tallos femorales largos cementados asociados a injerto óseo molido e impactado.

## Materiales y métodos

Entre 1997 y 2010 se realizaron en nuestro servicio 470 revisiones de reemplazos totales de cadera, de los cuales en 35 (7,4%) se utilizaron tallos femorales largos cementados asociados a injerto óseo molido e impactado, según describió Ling en 30 casos.

De estos, 2 pacientes fueron excluidos del análisis: uno por haberse perdido en el seguimiento y otro porque el motivo inicial de la RTC fue una fractura patológica causada por un mieloma.

Así, la serie se conformó con 33 pacientes, de los cuales 19 (58%) fueron mujeres y 14 (42%) varones, con un promedio de edad de 73 años (rango 59 a 88). El promedio de días de internación fue de 7 días (rango 5 a 14) y el de seguimiento, de 4 años (rango 1,5 a 11).

Los diagnósticos que motivaron las revisiones fueron en 28 (85%) casos aflojamientos mecánicos, 3 (9%) fracturas periprotésicas (todas Vancouver B2) y 2 (6%) fallas de osteosíntesis.

En cuanto a los aflojamientos, en todos los casos se observó aflojamiento del componente femoral, mientras que en 12 también lo presentó el acetabular, que se revisaron. Para ello se utilizaron 11 cótilos cementados, de los cuales 6 requirieron injerto óseo molido y 1, no cementado. El diámetro de las cabezas en estos casos fue de 28 mm.

Los tallos largos femorales fueron en 14 (42%) casos de tipo Charnley (Fico), en 13 (39%) C-stem® (Johnson & Johnson, Warsaw Ind.), en 5 (15%) Exeter® (Stryker) (Fig. 1) y en uno (3%) Osteonic®. En todos los casos se utilizó cemento con antibiótico.

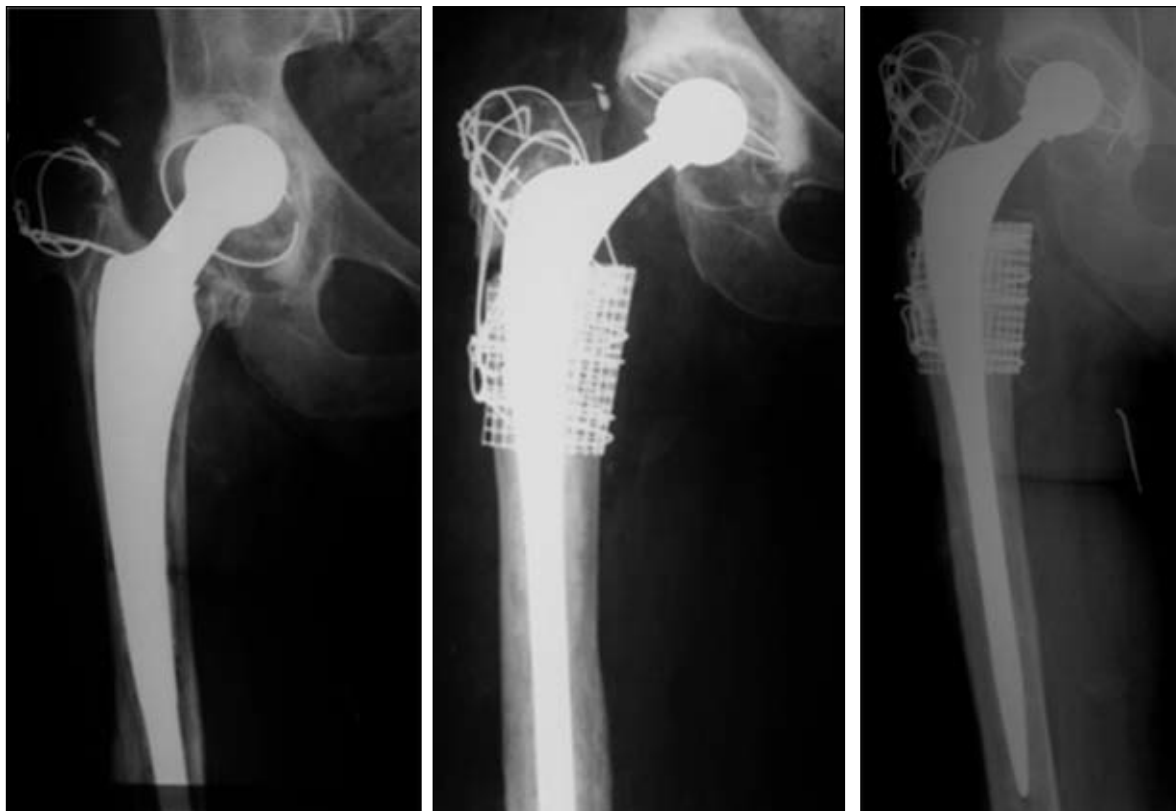Por otro lado, en 30 (90%) casos se utilizó aloinjerto óseo molido con técnica de Ling para suplir el déficit de capital óseo femoral, en 2 se necesitaron aloinjertos estructurales (tablas corticales) (Fig. 2) de nuestro banco de huesos y en 4 casos, mallas metálicas de sostén para suplir defectos segmentarios (Figs. 1 y 3). Los 3 casos en que no se utilizó injerto correspondieron a dos fallas de osteosíntesis y a una fractura periprotésica.

Respecto de los pacientes en quienes se utilizó injerto, cabe mencionar que debido a que esta serie comienza en 1997 y finaliza en 2010, la preparación del conducto y del propio injerto ha variado con el tiempo. Hasta el año 2000 el conducto femoral se lavaba con solución fisiológica y rifamicina antes de colocar el injerto, antibiótico que desde esa fecha no se utilizó más, mientras que el aloinjerto se lavaba con solución fisiológica para desgrasarlo y disminuir su antigenicidad. A partir de ese año, el injerto se comenzó a mezclar con 1 g de vancomicina cada 100 g de injerto molido, luego del lavado con solución fisiológica.

Todos los pacientes fueron operados en el quirófano de flujo laminar por el mismo equipo quirúrgico, con anestesia raquídea hipotensiva. La vía de abordaje quirúrgica fue en 17 casos posterolateral de tipo Gibson; en 14, transtrocanterea y en 2, lateral directa.

En todos los casos de revisión, por norma del servicio, se envía material a cultivo y a anatomía patológica.

Todos los pacientes recibieron 1 g de cefazolina por vía intravenosa en el intraoperatorio y dos dosis en el posoperatorio. Como prevención de eventos tromboembólicos recibieron 0,4 ml de heparina de bajo peso molecular por vía subcutánea abdominal durante 30 días.



**Figura 1.** A. Paciente operado en otro centro con un tallo femoral no cementado. Nótese el escaso capital óseo, el grosor de las corticales, el hundimiento del tallo y el aflojamiento del cótilo. B. Posoperatorio inmediato por vía transtrocanterea. Se utilizó un tallo largo, injerto óseo y malla cribada. C. A los 7 años de la operación se observa la incorporación del injerto y el consecuente cambio en la calidad ósea.

En el examen radiográfico preoperatorio se analizaron los diferentes tipos de fémures según la clasificación de Dorr; si bien esta clasificación fue ideada originalmente para describir fémures vírgenes, en este caso la utilizamos para representar gráficamente el tipo de fémur por revisar teniendo en cuenta su relación corticomédular. En cuanto al análisis de la pérdida de capital óseo, se utilizó el sistema de la Endo-Klinik (Tabla 1). En el análisis posoperatorio se observó el comportamiento de los diferentes tallos, para lo cual se midió su hundimiento, la integración del injerto de acuerdo con la remodelación y mejora de la calidad de las corticales, y la presencia de demarcación o signos de aflojamiento, mientras que para el examen clínico se utilizó el puntaje de cadera de Harris.

La medición del hundimiento o no de los tallos femorales utilizados se realizó en las sucesivas radiografías de control. En estas, como el comportamiento de los tallos de tipo Charnley es diferente de los que presentan una configuración de doble y triple cono pulido espejo (Exeter®, C-Stem®), se cuantificó la distancia entre el extremo proximal del tallo y el comienzo del calcar femoral. La estabilización del hundimiento de los tallos se determinó cuando, en las radiografías de control, este no se modificaba y se consideró que el hundimiento se debía a la deformación plástica del cemento.

La rehabilitación en general consistió en sentar al paciente al borde de la cama por 3 semanas y luego comenzar paulatinamen-

te con marcha, ayudado por un andador, por otras 3 semanas con una carga del 20% del peso. A partir de esto, y según los controles clínicos y radiográficos, se comenzó a aumentar la carga progresivamente llegando a un 50% entre la sexta y la novena semana utilizando dos bastones de tipo canadiense, para luego pasar a uno solo y finalmente no utilizar ninguno o continuar con uno, según necesidad. Cabe destacar que la rehabilitación es un proceso lento que debe ser individualizado según cada caso.

## Resultados

En cuanto a las características anatómicas de los fémures analizados según la clasificación de Dorr, 1 (3%) correspondió al tipo A, 5 (15%) al tipo B y 27 (81%) al C (Tabla 2), mientras que la pérdida de capital óseo, según la clasificación de la Endo-Klinik, fue en 2 (6%) casos de tipo I, en 6 (18%) de tipo II, en 17 (51,5%) de tipo III y en 8 (24,2%) de tipo IV (Tabla 1).

Respecto del injerto, se observó osteointegración en 27 (90%) de los 30 casos en que se utilizó la técnica de Ling (Fig. 1), mientras que en los 3 (9%) restantes esto no se produjo, con la consecuente falla radiológica y el hundimiento del tallo femoral.

**Tabla 1.** Clasificación de la Endo-Klinik para el déficit de capital óseo femoral

Tipo	Definición	Número y porcentaje de esta serie
I	Radiolucidez confinada a la mitad proximal del manto de cemento	2 (6)
II	Zonas de radiolucidez generalizadas con erosión endóstica de la parte proximal femoral y ampliación de la cavidad medular	7 (21,2)
III	Expansión de la parte proximal femoral	17 (51,5)
IV	Destrucción importante de los dos tercios proximales del fémur	8 (24,2)

**Tabla 2.** Clasificación de Dorr. Relación corticomedular correspondiente a cada caso y resultados de esta serie

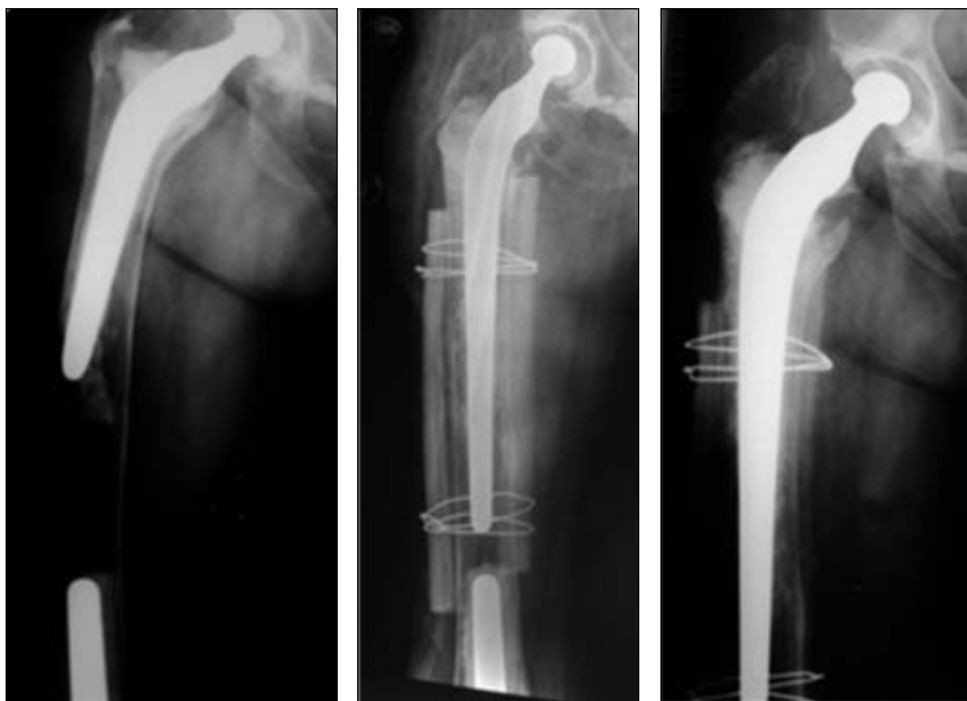Tipo	Relación corticomedular	Número y porcentaje de esta serie
A	2-1	1 (3)
B	1-1	3 (9)
C	1-2	26 (78)

De los 27 casos en que el aloinjerto se integró correctamente, en 17 (63%) no se produjo ningún movimiento

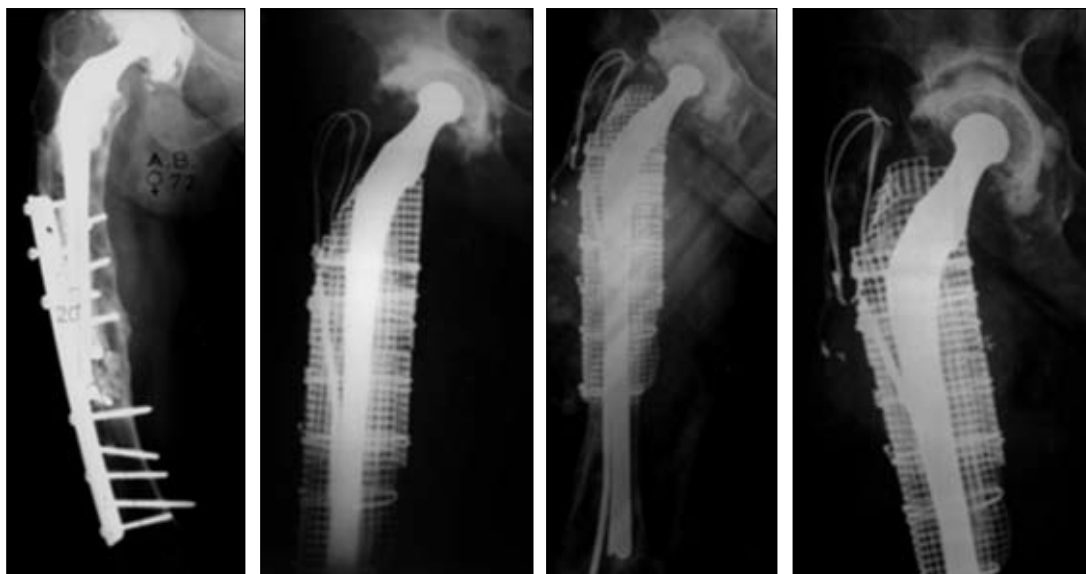
del componente femoral, mientras que en 10 (37%) casos se observó un hundimiento progresivo hasta su estabilización (en promedio a los 4 meses). El hundimiento promedio fue de 4 mm (rango 1 a 6), en tanto en los casos fallidos radiológicamente, fue en dos casos de 8 mm y en el restante, de 12 mm (véase Fig. 3).

Cuando se utilizaron las tablas corticales como refuerzo se observó su integración a partir de sus extremos con el hueso huésped, aunque en ambos casos parte de ellas se reabsorbió y se adelgazó en algunos sitios, sobre todo en la porción media (véase Fig. 2).

En los 6 casos en que se revisó el componente acetabular junto con la utilización de aloinjerto molido e impactado, se observó la correcta integración y remodelación de este.



**Figura 2.** A. Paciente con un aflojamiento mecánico del tallo de tipo Charnley, Óbsérvese su hundimiento y varización (presenta también un remplazo total de rodilla con vástago femoral). B. Posoperatorio inmediato donde, además del injerto molido, se utilizaron dos tablas corticales como refuerzo. C. A los 2 años el tallo conserva su posición, el injerto molido se encuentra integrado, mientras que las tablas corticales se hallan parcialmente reabsorbidas.



**Figura 3.** A. Paciente con aflojamiento mecánico del reemplazo total de cadera que presentaba, además, un aflojamiento de osteosíntesis, por lo cual se había tratado una fractura periprotésica en otro centro. B. Posoperatorio inmediato.

Se utilizó injerto óseo molido junto con una malla metálica fijada con lazadas de alambre y dos clavos de Ender.

C y D. A los 12 años se observa el aflojamiento de ambos componentes, con hundimiento de 12 mm en el tallo femoral.

Este caso se tomó como uno de los que fallaron.

En los 3 casos en que no se utilizó aloinjerto (2 a causa de un DHS fallido y otro por una fractura periprotésica) en uno de ellos el tallo se hundió 2 mm y en los restantes no hubo hundimiento. Las 3 fracturas periprotésicas consolidaron adecuadamente.

En lo que se refiere a la evaluación clínica de la serie, el puntaje de Harris promedio fue de 82 (rango 78 a 91).

Hubo 2 (6%) complicaciones intraoperatorias, que correspondieron a una falsa vía: una, por ser pequeña, no requirió ningún gesto quirúrgico; la restante se trató con lazadas de alambre y una malla cribada para obturar el defecto.

Entre las complicaciones posoperatorias se observaron dos (6%) episodios de luxación en 2 pacientes, ambas reducidas en forma cerrada; uno de ellos repitió la luxación una sola vez más, sin requerir revisión. Vale aclarar que este último pertenece a uno de los 12 pacientes en quienes se había realizado también la revisión del cótilo. Hubo dos (6%) pseudoartrosis de trocánter mayor en 2 pacientes operados por vía transtrocanterea, de los cuales uno evolucionó con una marcha con signo de Trendelenburg. A ninguno de los pacientes se lo reoperó. Finalmente, un paciente (3%) sufrió una calcificación heterotópica (Brooker III), que no le causó molestias (Tabla 3).

## Discusión

Las revisiones de reemplazos totales de cadera representan un desafío para el cirujano ortopédico. Ante una revisión, el cirujano puede encontrarse con diferentes

déficits de capital óseo, defectos o adelgazamientos corticales, y osteólisis inducidas por la reacción inflamatoria del hueso al entrar en contacto con las partículas de desgaste (p. ej., polietileno). Debe tenerse en cuenta, además, que este déficit óseo puede aumentar luego de retirar el implante fallido.<sup>7,8,10,11</sup>

Si bien en la bibliografía se describen diferentes modalidades de tratamiento para este tipo de revisiones “complejas”, una opción es la utilización de tallos femorales largos cementados que sobrepasen el área defectuosa unos 2 o 3 diámetros del fémur.<sup>3,4</sup>

Entre las distintas técnicas para restaurar el capital óseo mediante la aplicación de aloinjertos encontramos el uso de aloinjertos masivos de fémur proximal, que se colocan junto con una prótesis previamente cementada a este, y donde la unión al hueso huésped se produce en la línea de contacto entre el hueso y el aloinjerto.<sup>9,11</sup>

Otra opción es reforzar por fuera el hueso huésped debilitado mediante tablas corticales de aloinjertos. El

**Tabla 3.** Complicaciones de esta serie

Tipo de complicación	Número	Porcentaje
Fractura intraoperatoria	2	6
Luxaciones	2	6
Seudoartrosis del trocánter mayor	2	6
Osificación heterotópica	1	3

comportamiento biológico, su biomecánica, su inmunogenicidad y la eficacia de esta técnica han sido bien establecidos en la bibliografía.<sup>5,9</sup> Pero se sabe que su solo uso no asegura un importante refuerzo cortical, ya que se reabsorben parcialmente y se van debilitando.

Finalmente, otro de los métodos para restaurar el capital óseo lo constituye el uso de aloinjerto óseo molido e impactado dentro del conducto medular.<sup>1,4,7,11,12</sup>

Esta técnica surgió luego de la utilización de aloinjertos impactados en las reconstrucciones acetabulares.<sup>13</sup> Así, se puede obtener una adecuada fijación protésica, permitiendo que el cemento se imbrique en el injerto otorgándole además, a partir de la correcta impactación, la estabilidad rotatoria necesaria. Otra indicación surge cuando el conducto femoral en el istmo mide más de 18 mm, ya que aquí la colocación de un tallo no cementado tiene una alta incidencia de dolor posoperatorio.

Originalmente esta técnica fue utilizada en Exeter® con prótesis no cementadas, pero rápidamente se comenzó a utilizar con prótesis cementadas para lograr una mejor estabilidad inicial.<sup>4,6</sup>

El aloinjerto molido esponjoso o corticoesponjoso se impacta dentro del conducto femoral para lograr formar un neoendostio a fin de insertar el cemento y la prótesis. El comportamiento biomecánico y la biología de este tipo de injerto también se han estudiado con cuidado,<sup>11,12,14</sup> observándose una adecuada supervivencia y remodelación a través de la revascularización y la invasión del injerto por parte del hueso huésped. Roffman y cols.<sup>15</sup> hallaron que, incluso cuando es rodeado por cemento, este tipo de aloinjerto mantiene su viabilidad y su potencial osteogénico. Primero Ling<sup>16</sup> y luego otros autores<sup>11,17,18</sup> demostraron que el aloinjerto impactado se puede dividir, desde el centro a la periferia en tres zonas, observando que la más externa lentamente se va corticalizando y le devuelve al hueso huésped la resistencia perdida.

Las primeras evaluaciones de esta técnica de revisión mostraron muy buenos resultados,<sup>4,6,19</sup> pero luego aparecieron series en que se observaron altos índices de complicaciones, como fracturas intraoperatorias y posoperatorias.<sup>7,8,16,19</sup>

Estas fracturas intraoperatorias pueden producirse durante la exposición, el desbridamiento o el retiro del cemento, entre las causas más comunes. También pueden provocarse durante la impactación del injerto y se informó una incidencia entre el 2% y el 32%.<sup>6,8,13,19</sup>

Las recomendaciones para disminuir esta complicación son realizar una adecuada liberación de las partes blandas del fémur, evitando las fuerzas de tensión y torsión durante las diferentes posiciones en que se coloca el miembro en la cirugía, sobre todo del tendón del glúteo mayor en la línea áspera femoral. Otro gesto técnico de gran ayuda es colocar una lazada profiláctica antes de la impactación y la eventual utilización de tablas corticales en los sitios donde la caña femoral está más adelgaza-

da.<sup>1,6</sup> Leopold y cols. informaron una disminución de la incidencia de fracturas intraoperatorias con este procedimiento, al colocar una lazada de alambre profiláctica femoral, del 7% al 2%.<sup>20</sup>

Como ya se mencionó, estas revisiones suelen requerir la utilización de tallos femorales largos cementados. Si bien el comportamiento de los tallos primarios se ha estudiado extensamente, se conoce mucho menos acerca del comportamiento de los tallos largos cementados de revisión.<sup>3,7,8,16</sup>

Este comportamiento depende de las diferentes características del tallo, entre ellas, el acabado de su superficie (pulido o no) y su configuración. En el caso de los tallos pulidos cementados en forma de triple cono, su comportamiento se basa en un hundimiento inicial en el manto de cemento por una deformidad plástica de este, de no más de 2 a 3 mm, para luego detenerse y estabilizarse. Se sabe que la viscosidad del cemento no afecta este comportamiento.<sup>3,18</sup> Por otro lado, en las revisiones el hundimiento también se encuentra afectado por la utilización de injerto impactado y la integridad de las corticales que lo rodean, y es originado por el hundimiento del manto de cemento en el injerto molido.<sup>21</sup>

Se sabe que un hundimiento importante del tallo es predictivo de una falla a corto plazo.<sup>3,22,23</sup> Los primeros informes acerca de esta técnica mostraron malos resultados, que pueden atribuirse a las antiguas técnicas de cementación,<sup>3,7,8,16</sup> ya que los informes más recientes muestran buenos resultados. Randhawa y cols.<sup>3</sup> (2009) observaron un hundimiento promedio de 0,8 mm en 57 revisiones con un seguimiento de 35 meses. Gie y cols.<sup>4</sup> (2008) hallaron un hundimiento de 5,1 mm con una supervivencia del implante del 82% a los 5 años posoperatorios. El mismo grupo, en 2004, había informado un éxito del 89% en el tratamiento de fracturas periprotésicas con la misma técnica.<sup>6</sup>

En nuestra serie, el hundimiento promedio fue de 4 mm a los 4 años de seguimiento, con un índice de falla del 9%. Por otro lado, en los 3 casos tratados por fracturas periprotésicas se consiguió la consolidación de la fractura con una excelente evolución clínico-radiográfica. En cuanto a las complicaciones, hubo 2 fracturas intraoperatorias (6%) a causa de dos falsas vías, cifra que se acerca a la incidencia promedio observada en la bibliografía internacional cuando se realizan revisiones en las que se utiliza injerto óseo impactado, que ronda entre el 2% y el 32%,<sup>11,17</sup> mientras que el 6% de luxaciones de nuestra serie es levemente inferior al mostrado por Gie y cols., que fue del 8,5%.<sup>4</sup>

## Conclusiones

Creemos que la utilización de tallos largos cementados asociados a injerto óseo molido e impactado ofrece una

buena alternativa de tratamiento para aquellas revisiones protésicas en las cuales se encuentra un importante déficit de capital óseo en el fémur proximal asociado con fémures distales que no son aptos para recibir un tallo no cementado de fijación distal.

Cabe destacar que esta modalidad es técnicamente muy demandante para el cirujano y debe ser realizada por manos experimentadas, en centros de referencia, dado que no está exenta de complicaciones, entre ellas, las fracturas intraoperatorias.

## Bibliografía

1. **Baker R, Toms A, Kuiper JH.** Reconstruction of femoral defects in revision hip surgery. *J Bone Joint Surg Br* 2006; 88-B: 832-6.
2. **Coyte PC, Young W, Williams JI.** Devolution of hip and knee replacement surgery? *Can J Plast Surg* 1998;39:373-8.
3. **Randhawa K, Houssain FS, Lawrence T.** A prospective study of hip revision surgery using the Exeter long-stem prosthesis. *J OrthopTraumatol* 2009;10:159.
4. **Gie GA, Sierra R, Tsiridis E.** The use of long cemented stems for femoral impaction grafting in revision total hip arthroplasty. *J Bone Joint Surg Am* 2008;90:1330-6.
5. **Haddad F, Duncan CP.** Cortical allograft struts in the treatment of periprosthetic femoral fractures. *Instr Course Lect* 2003;52:291-300.
6. **Gie GA, Linder L, Ling RSM.** Impacted cancellous allograft and cement for revision total hip arthroplasty. *J Bone Joint Surg Br* 1993;75:14-21.
7. **Kavanagh BF, Fitzgerald RH Jr.** Multiple revision for failed total hip arthroplasty not associated with infection. *J Bone Joint Surg Am* 1987;69:1144-9.
8. **Murloy WF, Harris WH.** Revision total hip arthroplasty with use of so-called second-generation cementing techniques for aseptic loosening of the femoral component. *J Bone Joint Surg Am* 1996;78:325-30.
9. **Tsiridis E, Narvani AA, Gie GA.** Impaction femoral allografting and cemented revision for periprosthetic femoral fractures. *J Bone Joint Surg Br* 2004;86-B:1124-32.
10. **Hultmark P, Karrholm J.** Cemented first time revision of the femoral component. *J Arthrop* 2000;15:551-61.
11. **Berzins A, Summer DR,** Wasielewski. Impacted particulate allograft for femoral revision total hip arthroplasty. *J Arthroplasty* 1996;11:500-6.
12. **Callaghan JJ, Heiner AD, Brown TD.** The basic science of impaction allografting in revision hip surgery. *Instr Course Lect* 2000;49:103-10.
13. **Sloof TJJ, Huiskes R, Lemmens AJ.** Bone grafting in total hip replacement for acetabular protrusion. *Acta Orthop Scand* 1984;55:593-6.
14. **Ullmark G, Obrant KJ.** Histology of impacted bone grafting incorporation. *J Arthroplasty* 2002;17:150-7.
15. **Roffman M, Silbermann M, Mendes DG.** Viability and osteogenicity of bone graft coated with PMMA cement. *Acta Orthop Scand* 1982;53:513-19.
16. **Ling RS, Timperley AJ, Linder L.** Histology of cancellous impaction grafting in the femur. *J Bone Joint Surg Br* 1993;75:14-21.
17. **Nelissen RG, Bauer TW, Weidenhielm LRA.** Revision hip arthroplasty with the use of cement and impaction grafting: histological analysis of four cases. *J Bone Joint Surg Am* 1995;77:412-22.
18. **Nelissen RG, Garling EH.** Influence of cement viscosity and cement mantle thickness on migration of the exert total hip prosthesis. *J Arthroplasty* 2005;20-4:521-8.
19. **Pekkarinen J, Alho A, Lepisto J.** Impaction bone grafting in revision hip surgery: a high incidence of complications. *J Bone Joint Surg Br* 2000;82:103-7.
20. **Leopold SS, Rossemberg AG.** Current status of impaction allografting for revision of a femoral component. *Inst Course Lect* 2000;49:111-8.
21. **Knight JL, Helming C.** Collarless polished tapered impaction grafting of the femur during revision total hip arthroplasty. *J Arthroplasty* 2000;15-2:159-65.

22. **Krismer M, Biedermann R.** The prediction of failure of stem en THR by measurement of early migration using EBRA-FCA. *J Bone Joint Surg Br* 1999;81-2:273-80.
23. **Walker PS, Mai SF.** Prediction of clinical outcome of THR from migration measurement on standard radiographs. *J Bone Joint Surg Br* 1995;77-5:705-14.

*Los autores no recibieron ningún beneficio por la realización de este trabajo.*