

# Sinovitis vellonodular pigmentada difusa en adolescente deportista

## Reporte de un caso

NICOLÁS MARCELO MARTÍNEZ BAVESTRELLO, JUAN PABLO SÁNCHEZ-GONZÁLEZ,  
MITZI NAYZA LOBOS CARVALLO, CRISTIÁN ALEJANDRO MONTES CORTÉS  
y VITTORIO ÁNGELO CASSUNI FONSECA

*Hospital Clínico Regional de Valdivia, Valdivia, Chile*

### Presentación del caso

Paciente de 18 años, sexo masculino, sin antecedentes mórbidos ni familiares, deportista de competición durante seis años en la disciplina de esgrima. Consulta en noviembre de 2009 por artralgia súbita intensa en la rodilla izquierda EVA 7/10, de carácter gravativo que aumenta con la marcha, no irradiada y que no cede en reposo. El paciente comunica que, hace 3 años, ya ha sufrido dolores en ambas rodillas y que han cedido con antiinflamatorios no esteroides y reposo. Durante el examen físico, se detecta incapacidad funcional con limitación de los rangos de movilidad de flexión en 20° y rotación axial en 10°, y aumento de volumen de predominio suprapatelar e hipertermia local. Se procede a realizar una punción articular a través de la cual se extraen 60 ml de líquido hemorrágico y se realiza radiografía simple en dos proyecciones que no muestran hallazgos patológicos. Al principio, la conducta es tratamiento sintomático con antiinflamatorios no esteroides y observación. Un mes después, vuelve a presentar dos cuadros de similares características con una diferencia temporal de dos semanas. Se solicitan pruebas de coagulación para descartar artropatía hemofílica, que arrojan rangos normales (Tabla) y una resonancia magnética (RM), que muestra derrame articular con caracteres de hemartrosis, de leve a moderada cuantía, indemnidad en la articulación ante la ausencia de masas, quistes u otro hallazgo patológico, lo cual no permite corroborar la sospecha diagnóstica de sinovitis vellonodular pigmentada (SVNP) en su forma localizada o difu-

sa (Fig. 1). En julio de 2010, se decide realizar una artroscopia diagnóstica que revela gran sinovitis inflamatoria en 360° con infiltrado hemorrágico difuso abundante que compromete todos los compartimientos y ambos meniscos en sus bordes capsulares. A su vez, se procede a realizar una sinovectomía radical por tres abordajes. El estudio anatomopatológico de colado de aspiración sinovial reveló múltiples fragmentos de tejido sinovial y discreta hiperplasia de sinoviocitos con múltiples macrófagos cargados de pigmento de hemosiderina en la lámina propia. El tejido sinovial se acompañaba además de infiltrado inflamatorio crónico de predominio perivascular. Cabe señalar que, en lo examinado, no se reconocieron granulomas ni elementos histológicos malignos (Fig. 2). Durante julio de 2012, el paciente acude al control posoperatorio e indica no haber presentado recidiva. Se solicita RM de control que muestra escaso líquido en la cavidad articular o contenido hemático significativo (Fig. 3). Esto permite confirmar que el paciente no ha sufrido una recidiva desde la intervención, pero se diagnostica tendinopatía rotuliana proximal leve debido a la sobrecarga no compensada por atrofia muscular en el muslo, que se origina por uso indiscriminado de soporte adicional (bastón y muletas) en los meses previos a la operación. Se maneja finalmente con kinesioterapia y ejercicios ambulatorios.

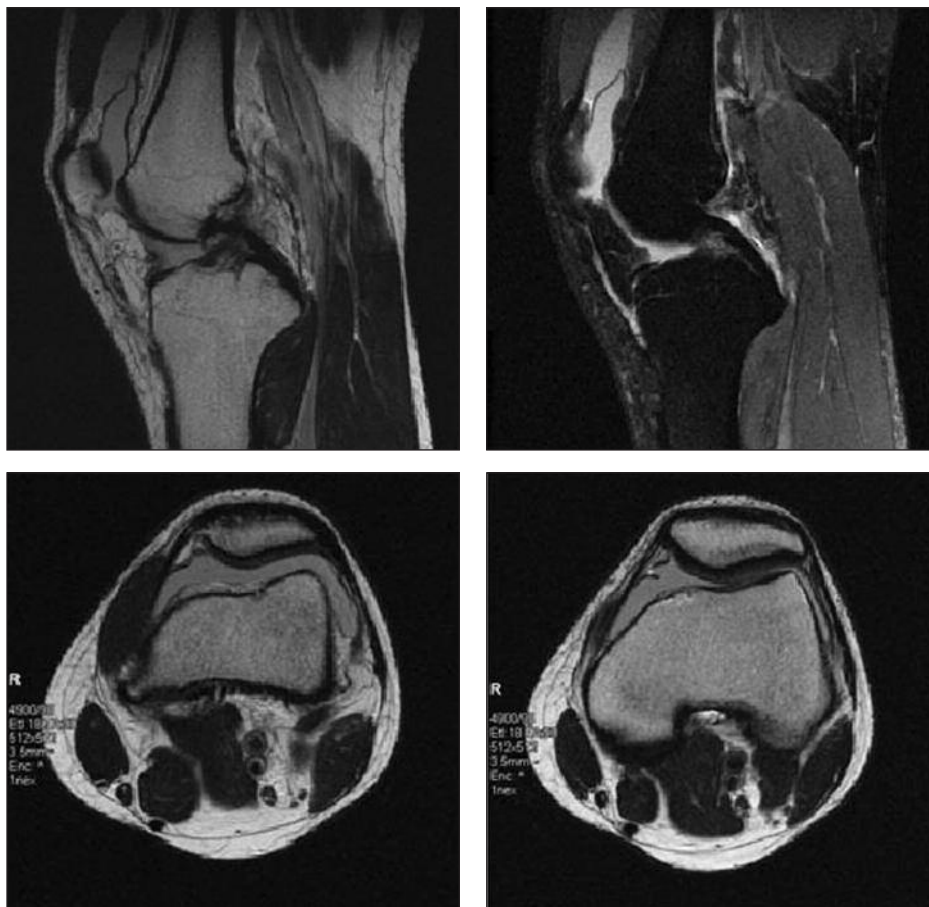
### Discusión

La SVNP es una rara enfermedad que fue descrita, por primera vez, por Jaffe y cols., en 1941,<sup>1</sup> y se caracteriza por la proliferación del tejido sinovial en articulaciones, vainas de tendones y bursas, que puede ser de forma nodular simple o difusa, y afecta principalmente la rodilla en el 66%-80% de los casos.<sup>2-4</sup> Su incidencia anual es baja y se estima en 1.8 por millón de habitantes,<sup>5,6</sup> afecta

Recibido el 16-2-2013. Aceptado luego de la evaluación el 18-4-2013.

Correspondencia:

Dr. JUAN PABLO SÁNCHEZ GONZÁLEZ  
jpablo.sanchezg@gmail.com

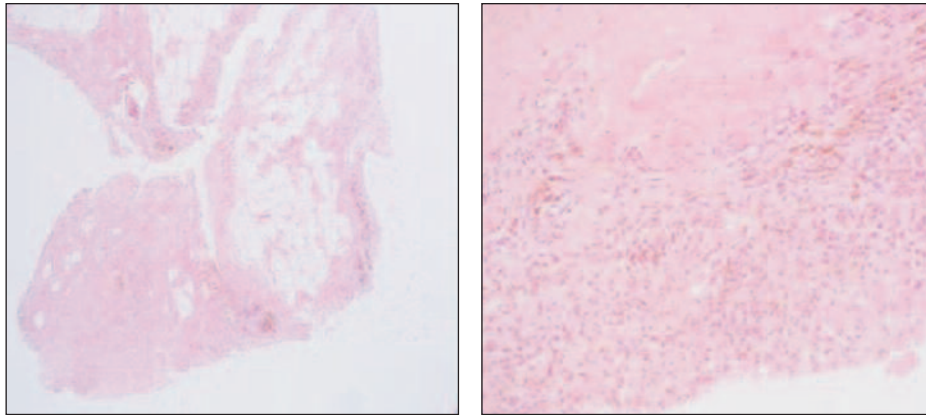


**Figura 1.** Se observa derrame articular de moderada cuantía. El líquido presenta una señal intermedia en T2, lo que sugiere contenido hemático.

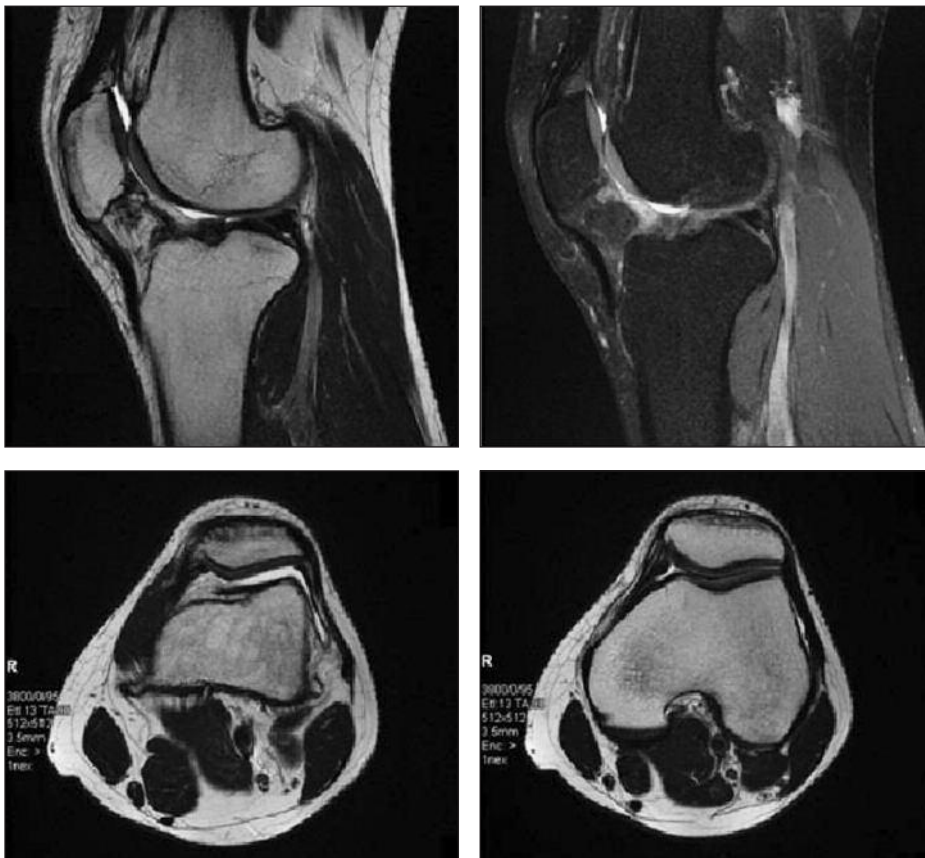
**Tabla.** Estudios de coagulación

Examen	Unidad de medida	Resultado	Valores de referencia
TTPA	seg	30,1	[26-40]
Tiempo de protrombina	seg	11,4	
	%	85	[70-120]
Control normal	seg	10,5	
INR		1,1	
Tiempo de sangría	min	8,0	[<9,5]
(Método Simplate II)			
Factor VIII: c	%	126	[54-151]
Cofactor Ristocetina	%	94	[38-166]
Prueba Unión FvW a colágeno	%	79	[39-190]
Razón FVIII: c /FvW: Ag		1,27	
Razón FvW: Coris /FvW: Ag		0,95	
Razón FvW: PUC /FvW: Ag		0,80	

TTPA = tiempo de tromboplastina parcial activado, INR = International Normalised Ratio, FvW = factor von Willebrand, Ag = antígeno.



**Figura 2.** Biopsias selectivas de rodilla izquierda. Se aprecian fragmentos de tejido sinovial con discreta hiperplasia e infiltrado inflamatorio crónico de la lámina propia con macrófagos cargados con hemosiderina (signos de hemorragias antiguas).



**Figura 3.** Se aprecia escaso líquido en la cavidad articular, sin engrosamiento sinovial ni formaciones nodulares. Tampoco impresiona la presencia de contenido hemático significativo.

por igual a hombres y mujeres, típicamente a partir de la tercera década de vida.<sup>7</sup> Su etiología no es clara, y se postula como una enfermedad inflamatoria crónica o una neoplasia benigna de origen fibrohistiocítico.<sup>8</sup> Se manifiesta clínicamente con dolor, rigidez articular, hemartrosis y hallazgos radiográficos, como quistes periarticula-

res, erosiones y estrechamiento del espacio articular solo en estadios avanzados.<sup>9,10</sup> La histología revela hipertrofia sinovial, caracterizada por proliferación vellosa y nodular con pigmentos de hemosiderina. El diagnóstico se realiza a través de un estudio histológico,<sup>11</sup> pero puede ser sugerido por hallazgos patológicos en la RM.<sup>12,13</sup> El trata-

miento consiste en la completa resección de todo el tejido sinovial afectado, pero, ante la posibilidad de recurrencia, la radiación intraarticular adyuvante puede ser eficaz en ciertos casos.<sup>14</sup>

Presentamos un paciente joven que no pertenece al rango descrito generalmente para la aparición de la enfermedad, deportista de alto rendimiento, con diagnóstico de sinovitis villonodular difusa en la rodilla.<sup>15</sup> Desde el punto de vista etiológico, los antecedentes y los hallazgos histológicos de nuestro caso apoyan la teoría de la inflamación crónica, que se describe en el 44%-53% de los pacientes afectados. Así como se ha descrito, la radiografía simple en estadios iniciales generalmente es normal y no permite orientar el diagnóstico, a diferencia de los estadios avanzados en donde una baja proporción es normal y se observan quistes subcondrales y estrechamiento del espacio articular.<sup>12</sup> La RM, a diferencia de la forma localizada de la enfermedad, no permitió sugerir el diagnóstico,<sup>13</sup> que sólo fue confirmado con el estudio histológico.

En cuanto al tratamiento de la SVNP, este depende de la forma de presentación. Así, la forma localizada se trata a través de la completa resección de la masa en la articulación dañada,<sup>13</sup> mientras que los casos de SVNP difusa requieren sinovectomía total, procedimiento que, a veces, es complicado en pacientes con un daño avanzado.<sup>15</sup> La sinovectomía se puede llevar a cabo a través de artroscopia o quirúrgicamente, abriendo por completo la articulación. La sinovectomía artroscópica tiene la ventaja de disminuir significativamente la morbilidad posquirúrgica, lo cual permite una recuperación más rápida del paciente.<sup>16</sup> La sinovectomía quirúrgica abierta determina un largo proceso de recuperación para el paciente que se presenta con dolor y rigidez.<sup>17,18</sup> Las recaídas con ambas técnicas son relativamente altas y oscilan entre el 8% y el 46%.<sup>15,17-19</sup> Diferentes factores son responsables de la

recurrencia, entre ellos, los más importantes son antecedente de cirugía por SVNP de esa articulación, SVNP de tipo difusa, articulaciones grandes y la exactitud de la sinovectomía.<sup>15,20</sup> Esta recurrencia puede llegar hasta el 56% de los casos en la forma intraarticular difusa,<sup>21</sup> y ocurre, en promedio, a los 24 meses del tratamiento inicial.<sup>22</sup>

En el paciente presentado, ya ha pasado ese período de tiempo y no se han manifestado signos o síntomas que pudieran indicar posible reaparición. Si el cuadro recurre, es necesaria una nueva intervención quirúrgica, por lo que es importante identificar y diagnosticar tempranamente esta condición para así reducir el daño óseo y articular que se produce en esta patología,<sup>10</sup> más aún si se considera la edad del paciente, su estatus de deportista de competición y la ausencia de antecedente traumático o hematológico; de esta forma, la RM inicial y la artroscopia son aquellos elementos que permiten evitar un error diagnóstico en dichas circunstancias.<sup>23-25</sup>

Comunicamos este caso por las características atípicas de la enfermedad ya presentadas; la edad joven del paciente y su condición de deportista activo, el tipo de SVNP y la ausencia de recidiva desde la sinovectomía total a más de dos años de la cirugía. Si bien se han descrito casos de características similares, todos apuntan a que, a través de un diagnóstico diferencial adecuado y un tratamiento precoz, es posible evitar tanto las complicaciones propias de la enfermedad, como las futuras recidivas, por lo que consideramos apropiado tener en cuenta este tipo de diagnóstico en circunstancias similares a las descritas. Además, con este informe, pretendemos abrir la discusión respecto al origen de esta patología y de los factores precipitantes, y apoyamos la teoría de que, en este caso, su génesis pudo haberse encontrado en traumatismos repetidos debido a la práctica deportiva, asociados a una condición génica predisponente.

## Bibliografía

1. **Jaffe HL, Lichtenstein L, Sutro CJ.** Pigmented villonodular synovitis, bursitis and tenosynovitis. *Arch Pathol* 1941;31:731.
2. **Ofluoglu O.** Pigmented villonodular synovitis. *Orthop Clin North Am* 2006;37(1):23-33.
3. **Rao AS, Vigorita VJ.** Pigmented villonodular synovitis (giant cell tumor of tendon sheath and synovial membrane): a review of eighty-one cases. *J Bone Joint Surg Am* 1984;66:76-94.
4. **Durr HR, Stabler A, Maier M, Refior HJ.** Pigmented villonodular synovitis. Review of 20 cases. *J Rheumatol* 2001;28:1620-30.
5. **Myers BW, Masi AT.** Pigmented villonodular synovitis and tenosynovitis: a clinical epidemiologic study of 166 cases and literature review. *Medicine (Baltimore)* 1980;59:223-38.
6. **Bhimani MA, Wenz JF, Frassica FJ.** Pigmented villonodular synovitis: keys to early diagnosis. *Clin Orthop Relat Res* 2001;386:197-202.
7. **Rydholm U.** Pigmented villonodular synovitis. *Acta Orthop Scand* 1998;69:203-10.
8. **Goldman AB, DiCarlo EF.** Pigmented villonodular synovitis. Diagnosis and differential diagnosis. *Radiol Clin North Am* 1988;26(6):1327-47.

9. **Flandry F, McCann SB, Hughston JC, Kurtz DM.** Roentgenographic findings in pigmented villonodular synovitis of knee. *Clin Orthop Relat Res* 1989;247:208-19.
10. **Smith JH, Pugh DG.** Roentgenographic aspects of articular pigmented villonodular synovitis. *AJR* 1962; 87:1146-56.
11. **Schnirring-judge M, Lin B.** Pigmented villonodular synovitis of the ankle: radiation therapy as a primary treatment to reduce recurrence: a case report with 8-year follow-up. *J Foot Ankle Surg* 2011;50:108-16.
12. **Álvarez A, García Y, Puentes A, Rodríguez E.** Tumores del tejido sinovial de la rodilla. *Revista Archivo Médico de Camagüey* 2010;14:6.
13. **Makino A, Muscolo DL, Costa M, Ayerza M.** Sinovitis villonodular pigmentada localizada de rodilla: diagnóstico con resonancia magnética y su tratamiento artroscópico. *Rev Asoc Argent Ortop Traumatol* 1997;62(2):257-63.
14. **Chin KR, Barr SJ, Winalski C.** Treatment of advanced primary and recurrent diffuse pigmented villonodular synovitis of the knee. *J Bone Joint Surg Am* 2002;84(12):2192-2202.
15. **Schwartz HS, Unni KK, Pritchard DJ.** Pigmented villonodular synovitis. A retrospective review of affected large joints. *Clin Orthop* 1989;247:243-55.
16. **Kakarala G, Peddu P, Lahoti O.** Localized pigmented villonodular synovitis: arthroscopic treatment of a lesion arising from the quadriceps tendon sheath. *Arthroscopy* 2007;23(4):448.
17. **Ohjimi Y, Iwasaki H, Ishiguro M.** Short arm of chromosome 1 aberration recurrently found in pigmented villonodular synovitis. *Cancer Genet Cytogenet* 1996;90:80-5.
18. **Kat S, Kutz R, Elbracht T.** Radiosynovectomy in pigmented villonodular synovitis. *Nucl Med* 2000;39(7):209-13.
19. **De Ponti A, Sansone V, Malchere M.** Result of arthroscopic treatment of pigmented villonodular synovitis of the knee. *Arthroscopy* 2003;19:602-7.
20. **Chiari C, Pirich C, Brannath W, Kotz R, Trieb K.** What affects the recurrence and clinical outcome of pigmented villonodular synovitis? *Clin Orthop Relat Res* 2006;450:172-8.
21. **Warren H, Ortiguera C, Nakhleh R.** Best cases from the AFIP Pigmented Villonodular Synovitis. *RadioGraphics* 2008;28:1519-23.
22. **Schröter C, Silva C, Delgado G, Bosch B, Zilleruelo N.** Sinovitis villonodular pigmentada focal: Reporte de un caso. *Revista Chilena de Radiología* 2010;16(1):32-5.
23. **Mitchell IL, Martin DF, Pope TL Jr, DeBroder LR.** Diffuse pigmented villonodular synovitis in a college football player. *J South Orthop Assoc* 1997;6(1):73-7.
24. **Plakke MJ, Hennrikus WL, Frauenhoffer EE.** Knee popping and clicking in a pediatric athlete: meniscal injury or sports tumor? *J Surg Orthop Adv* 2012;21(4):275-8.
25. **Brenner JS.** Pigmented villonodular synovitis causing painless chronic knee swelling in an adolescent. *Clin Pediatr (Phila)* 2007;46(3):268-71.