

Resultados funcionales y utilización del enclavado endomedular bloqueado en fracturas diafisarias de tibia

PABLO S. ROTELLA,* FERNANDO R. VALERO BARG,*
MAURICIO D. VITTAR* y MARCELA A. D'URSO VILLAR**

*Traumatología y Ortopedia del Norte, Sanatorio del Norte, Tucumán
**Cátedra de Bioestadística, Facultad de Medicina, Universidad Nacional de Tucumán

RESUMEN

Introducción: El enclavado endomedular bloqueado en fracturas diafisarias de tibia probó ser un valioso método de tratamiento, y sus resultados superan a los de la osteosíntesis con placas y el enclavado endomedular elástico con clavos múltiples.

El objetivo de este trabajo fue evaluar los resultados funcionales con la utilización de este método en todas las lesiones en las que está indicada la estabilización con este tipo de implante, y con un seguimiento de 2 años.

Materiales y Métodos: Se estudiaron 112 pacientes tratados en el Servicio de Ortopedia y Traumatología, desde marzo de 2000 hasta diciembre de 2009, sometidos a enclavado endomedular bloqueado como osteosíntesis primaria, con un seguimiento de 2 años. Las variables recabadas fueron: edad (años), sexo, infección, lesión vascular, deformidad, movilidad, dolor, marcha, actividad, tipo de fractura. Se realizó un análisis descriptivo de las variables involucradas en este estudio y de asociación mediante el puntaje de Jones y Wruhs. El nivel de confiabilidad utilizado fue del 5%.

Resultados: Ciento siete (96%) de las 112 fracturas evaluadas tuvieron consolidación sin otros procedimientos, dentro de las 17 semanas. En la serie, hubo 5 casos de pseudoartrosis, pero una fractura en tres niveles de la tibia consolidó en 32 semanas y una fractura de tercio distal consolidó en 24 semanas. Las complicaciones posoperatorias fueron escasas y, al finalizar el tratamiento, la mayoría de los pacientes regresó a sus actividades previas, tanto laborales como de la vida diaria. El índice de infección fue del 8,03%, con un seguimiento promedio de 27,48 meses.

Conclusión: En nuestra experiencia, es un método seguro, relativamente sencillo, con gran versatilidad y ofrece al paciente un comfortable posoperatorio con muy buen resultado funcional. Por ello, lo consideramos de primera elección para tratar fracturas diafisarias de tibia.

PALABRAS CLAVE: Enclavado endomedular bloqueado. Fracturas. Tibia.

FUNCTIONAL RESULTS AND USE OF LOCKED INTRAMEDULLARY NAILING IN TIBIAL SHAFT FRACTURES

ABSTRACT

Background: Locked intramedullary nailing of tibial shaft fractures proved to be a valuable method of treatment, and the results exceed those of plate fixation and elastic intramedullary nailing with multiple nails.

The aim of this study was to evaluate the functional results using this method in all lesions in which stabilization is indicated with this type of implant, and with a two-year follow-up.

Methods: One hundred and twelve patients who underwent locked intramedullary nailing as primary osteosynthesis at the Department of Orthopaedics and Traumatology, from March 2000 to December 2009, and with a two-year follow-up. The following variables were collected: age (years), sex, infection, vascular injury, deformity, mobility, pain, gait, activity, type of fracture. A descriptive analysis of the variables involved and an association analysis by Jones and Wruhs score were performed. The confidence level used was 5%.

Results: One hundred and seven (96%) of the 112 fractures consolidated without other procedures within 17 weeks. There were 5 cases of nonunion, but a tibial fracture at three levels consolidated at 32 weeks and a distal fracture consolidated in 24 weeks. Postoperative complications were rare and at the end of treatment, most patients re-

Recibido el 20-10-2012. Aceptado luego de la evaluación el 10-7-2013.
Correspondencia:

Dr. PABLO S. ROTELLA
pablorotella@hotmail.com

turned to their previous working and daily activities. The infection rate was 8.03%, with a mean follow-up of 27.48 months.

Conclusion: In our experience, this method is safe and relatively simple with great versatility and offers a comfortable postoperative period to the patient with good functional outcome. Therefore, we consider it as a first choice for treating tibial shaft fractures.

KEY WORDS: Locked intramedullary nailing. Fractures. Tibia.

Introducción

El enclavado endomedular bloqueado en fracturas diafisarias de tibia probó ser un valioso método de tratamiento, supera en resultados a la osteosíntesis con placas y a enclavados endomedulares elásticos o con clavos múltiples.¹⁻¹²

Existen series publicadas de fracturas expuestas,^{4,13,14} cerradas,^{2,15,16} con fresado,^{6,11,17,18} y sin fresado,^{8,13,15-18} en las cuales se destacan las virtudes y los posibles defectos del método para cada una de ellas. Las razones que fundan su aceptación son: proporciona estabilidad mecánica con correcta alineación, permite la rehabilitación funcional temprana, la carga precoz, la técnica quirúrgica es relativamente sencilla y la agresión a partes blandas y la nutrición ósea son mínimas.^{9,19,20}

En este trabajo, se evaluaron 112 fracturas tanto cerradas como expuestas, ya que el objetivo era analizar los resultados funcionales y los resultados obtenidos con la técnica de enclavado endomedular bloqueado, en todas las fracturas tibiales en las que está indicado este tipo de osteosíntesis.

Materiales y Métodos

Se realizó un estudio longitudinal con pacientes que ingresaron en el Servicio de Ortopedia y Traumatología, entre marzo de 2000 y diciembre de 2009, con un seguimiento hasta el alta y con controles posteriores hasta los dos años. Se incluyeron los pacientes que presentaron fracturas tibiales con segmentos proximal y distal que permitieran la inserción de, por lo menos, un cerrojo en cada segmento óseo.^{5,16,22} Los datos se recolectaron desde el ingreso del paciente, con evaluación final al terminar el tratamiento. Durante el período de estudio, se diagnosticaron 180 fracturas de tibia, se excluyeron aquellas que recibieron estabilización inicial con fijador externo (4), las que fueron tratadas con algún tipo de osteosíntesis diferentes del clavo acerrojado (24) y las de trazos simples con desplazamiento inferior al 50% del diámetro de la diáfisis (8), debido a que estas últimas fueron sometidas a tratamiento incruento.^{1,22} El grupo quedó formado por 144 pacientes tratados con enclavado endomedular y 112 completaron el seguimiento. De los 144 tratados con clavo endomedular, 32 no completaron el seguimiento, por lo que

fueron excluidos. Se utilizó el puntaje de Jones y Wruhs para la evaluación funcional y se consideraron consolidadas aquellas fracturas en las que el paciente toleraba la carga total sin dolor, y con callo visible en, por lo menos, dos corticales en proyecciones radiológicas de frente y perfil.^{8,23} La pseudoartrosis, siguiendo el criterio de Lang,²⁴ fue definida como la falta de consolidación transcurridas 36 semanas.^{24,25} Se estudiaron las causas de lesión y las lesiones asociadas en miembros, como así también los siguientes factores: edad (años), sexo, infección, lesión vascular, deformidad, movilidad, dolor, marcha, actividad y tipo de fractura. Los patrones fracturarios se clasificaron de acuerdo con la clasificación AO de Muller-Algower.^{16,26}

Procedimiento quirúrgico

Técnica operatoria: Los pacientes fueron colocados en decúbito dorsal sobre una mesa radiolúcida, con el miembro apoyado sobre un soporte triangular. La reducción de la fractura se realizó, en forma manual, durante la cirugía,²⁷ en el momento del pasaje de la guía para clavos huecos, y con el propio clavo en casos de clavos macizos. En ninguno de los casos, se utilizó manguito hemostático.

Anestesia: La anestesia fue regional en 89 cirugías (79,46%) y general en 23 (20,54%); en seis casos, por la necesidad de cirugía simultánea en miembros superiores, por síndrome compartimental (un caso), por fractura de órbita (un caso) y por indicación del anestesiólogo debido a enfermedades concomitantes o al estado general del paciente (15 pacientes).

Antibioticoterapia: Se administró profilaxis antibiótica con 1 g de cefalosporina de primera generación, una hora antes de la cirugía e igual dosis posoperatoria, y 500 mg por vía oral, cada 8 h, durante 3 días para pacientes con fracturas cerradas. En fracturas expuestas, el protocolo incluyó cefalotina 2 g al ingreso y, luego, 1 g cada 8 h, por vía endovenosa, gentamicina 1-2 mg/kg cada 12 h, por vía intramuscular y eventualmente penicilina 10.000.000 U/día por 3 días. Este esquema, excepto la penicilina, se mantuvo tres días más en los casos que requirieron otros procedimientos quirúrgicos. La penicilina se administró cuando la fractura se había producido en el campo o ante gran contaminación por tierra.²⁸⁻³⁰

Vía de abordaje: La vía de abordaje fue mediana con punto de ingreso óseo medial al tendón rotuliano en 103 (91,96%) casos y transtendinosa en 9 (8,04%) casos. En estos últimos, se utilizó ese punto de entrada, porque coincidía con el centro del canal medular.

Se realizó la apertura del foco de fractura durante el enclavado en 13 (11,60%) casos, todas fracturas expuestas, desbridadas en el momento de ingresar y con menos de 7 días de evolución.

Fresado y bloqueo: Se efectuó fresado del canal en 110 (98,21%) casos, siempre llegando hasta el diámetro de fresa 1 mm mayor que el diámetro del clavo que se colocó.^{15,17,18} El diámetro más utilizado fue 10 mm (56 clavos, 45,53%) y las longitudes oscilaron entre 280 y 380 mm, el largo más común fue 340 mm.

Una vez colocado el clavo se realizó bloqueo distal y, si había diastasis del foco, se utilizó la técnica *back strike*¹⁶ para corregirla (Fig. 1), antes de bloquear a proximal en los casos de bloqueo estático. Las excepciones a esta técnica fueron las fracturas proximales en las que solo se realizó bloqueo proximal, cuando los trazos eran estables.

En todos los casos, el bloqueo distal se efectuó con técnica de manos libres³¹ y el proximal, con el montaje que provee el clavo. Se utilizó siempre, al menos, un bloqueo, colocando el más cercano al foco fracturario.^{6,26,32,33}

Se utilizaron implantes de diferentes marcas comerciales, y se eligió el tipo de clavo adecuado para cada fractura, siempre se recurrió a la misma técnica operatoria. Todas las cirugías fueron practicadas por el Jefe del Servicio de Trauma o bajo su supervisión.

Osteosíntesis adicional: Se realizó en 24 casos (21,42%) por: fracturas del maléolo peroneo (11 pacientes), fracturas del maléolo tibial (3 casos), luxofractura de tobillo ipsilateral (un caso), fractura de calcáneo (2 casos), fractura de platillos tibiales (dos casos), fractura de tercer metatarsiano (un caso), osteosíntesis de fémur por rodilla flotante (un caso), luxofractura de Lisfranc (un caso), fractura de rótula homolateral (un caso), osteosíntesis de acetábulo (un caso) y para colocar un cerrojo como tope, *poller screw*¹⁶ para evitar la traslación del clavo en el canal medular (14 casos) (Fig. 2).

Dinamización: Se colocaron 67 (59,82%) clavos primariamente dinámicos y 45 (40,18%) estáticos, de los cuales se dinamizaron 16 (14,28%). La dinamización se realizó en fracturas que, en la semana 12, no presentaban imagen de callo ni puente óseo en radiografías de frente y perfil.

Procesamiento y análisis de datos

Se llevó a cabo un análisis descriptivo de las variables involucradas en este estudio y de asociación entre las de interés mediante el puntaje de Jones y Wruhs.

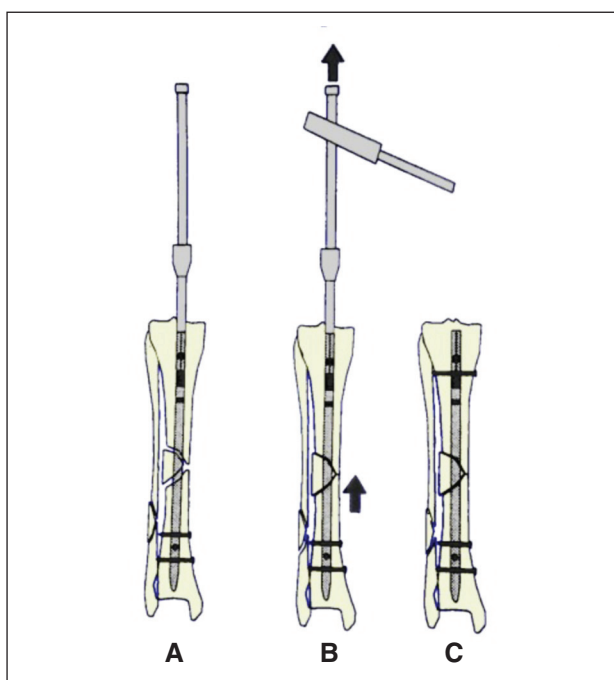


Figura 1. Técnica de *back strike*. A. Bloqueo distal. B. Martilleo retrógrado y compresión del foco de fractura. C. Bloqueo proximal.

Resultados

De los 144 pacientes tratados con enclavado endomedular bloqueado, 112 (78%) estuvieron disponibles para el seguimiento. Los restantes 32 (22%) no completaron el seguimiento con evaluación final. El 75% (84) de los pacientes eran de sexo masculino, con una edad promedio de 36,3 años, un máximo de 88 y un mínimo de 14 años. El tiempo de seguimiento promedio fue de 27,5 meses (máximo 39, mínimo 6).

Sesenta y dos (55%) fracturas eran expuestas, con la siguiente distribución de acuerdo con la clasificación de Gustilo³⁰: tipo I: 33 (53%), tipo II: 12 (19%) y tipo III: 17 (27%) (Fig. 3). Cabe aclarar que, en esta serie, no se incluyeron en el total de 144 fracturas, las tratadas inicialmente con fijador externo y convertidas luego a clavo endomedular, por lo que disminuye notablemente la incidencia de fracturas de tipo III.

En 87 (78%) casos, se utilizó como estabilización inicial yeso en forma de valva posterior o yeso hendido inguinopedio y, en 25 (22,33%) casos, se utilizó tracción esquelética transcálcánea.

El tiempo promedio transcurrido hasta la cirugía de enclavado fue 5,7 días (máximo 21 y mínimo 1).

La causa más frecuente de la lesión fueron los accidentes de tránsito (74, 66%), de los cuales 49 (66%) fueron accidentes de motocicleta; los accidentes laborales (18, 16%), incluyen 9 caídas de altura, 7 caídas de propia altura y 2 lesiones por aplastamiento; los accidentes deportivos (16, 14%); los accidentes domiciliarios (3, 3%) y una (1%) lesión por proyectil de arma de fuego (Fig. 4).

Las lesiones asociadas fueron fracturas en miembros inferiores (22), fracturas en miembros superiores (6), lesiones ligamentarias de rodilla (4), luxofracturas en miembro inferior (3), luxofracturas en miembro superior (1) y un caso de síndrome compartimental (Fig. 5). Se consideran las lesiones ligamentarias de rodilla que requirieron tratamiento quirúrgico, con exclusión de esguinces y lesiones meniscales. Con respecto a la evaluación funcional, los resultados fueron excelentes en el 71% (80), buenos en

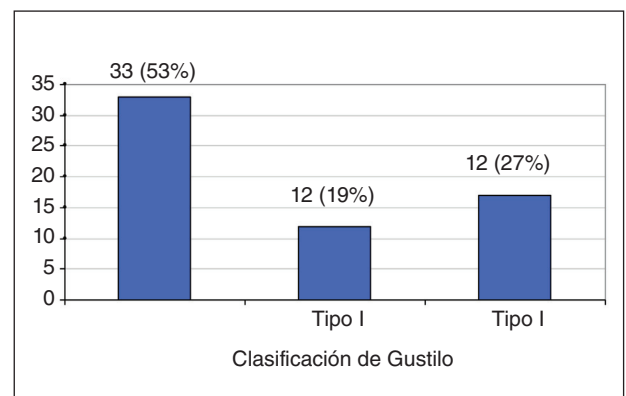


Figura 3. Cantidad de pacientes con fracturas expuestas según la clasificación de Gustilo (n = 62).

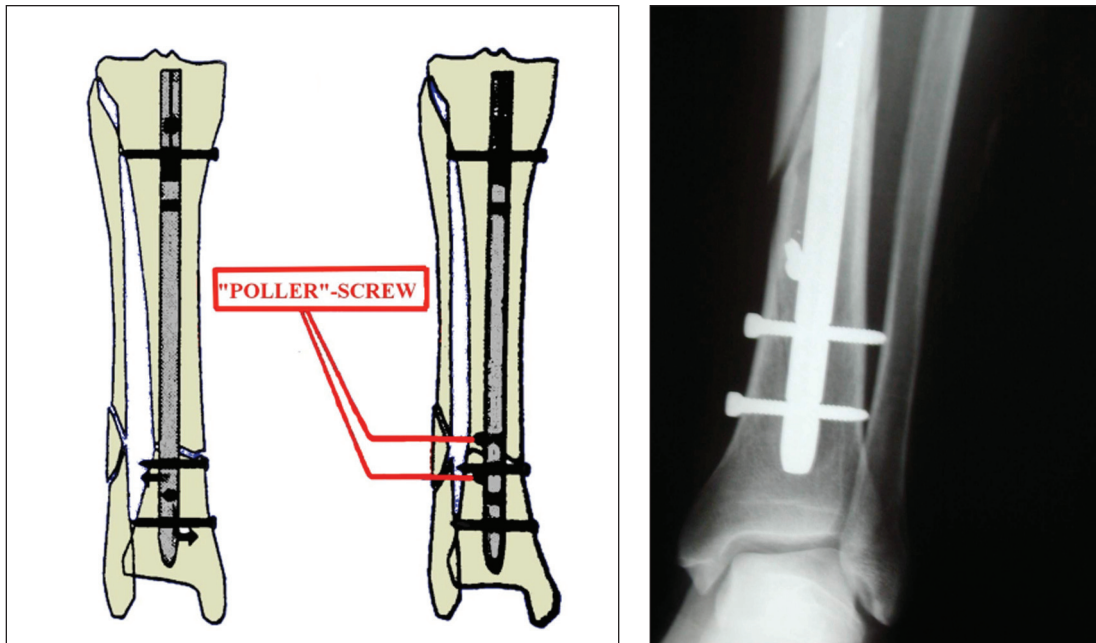


Figura 2. Poller screw. Tornillo colocado por fuera de los orificios de cerrojos y que evita la traslación del clavo en el canal medular.

el 15% (17), pobres en el 9% (10) y malos en el 4% (5) (Fig. 6 y Tabla).

Todas las fracturas cerradas consolidaron en una media de 16 semanas (máximo 32, mínimo 10 semanas) y las expuestas, en una media de 15 semanas (máximo 27, mínimo 11 semanas). El hecho de que las fracturas cerradas en esta serie tengan un tiempo de consolidación mayor que las expuestas, probablemente se debe a la baja incidencia de fracturas tipo III de Gustilo, y a patrones

fracturarios más graves en fracturas cerradas de acuerdo con la clasificación AO. Con respecto al fresado, nuestro resultado concuerda con series comparativas en las que la consolidación se produce entre 2 y 4 semanas antes, cuando se utiliza esta técnica.^{6,11,17,18,34}

Entre las 45 fracturas con bloqueo estático se debió dinamizar a 16, puesto que, en la semana 12, no presentaban puente óseo en proyecciones de frente y perfil, finalmente todas consolidaron.

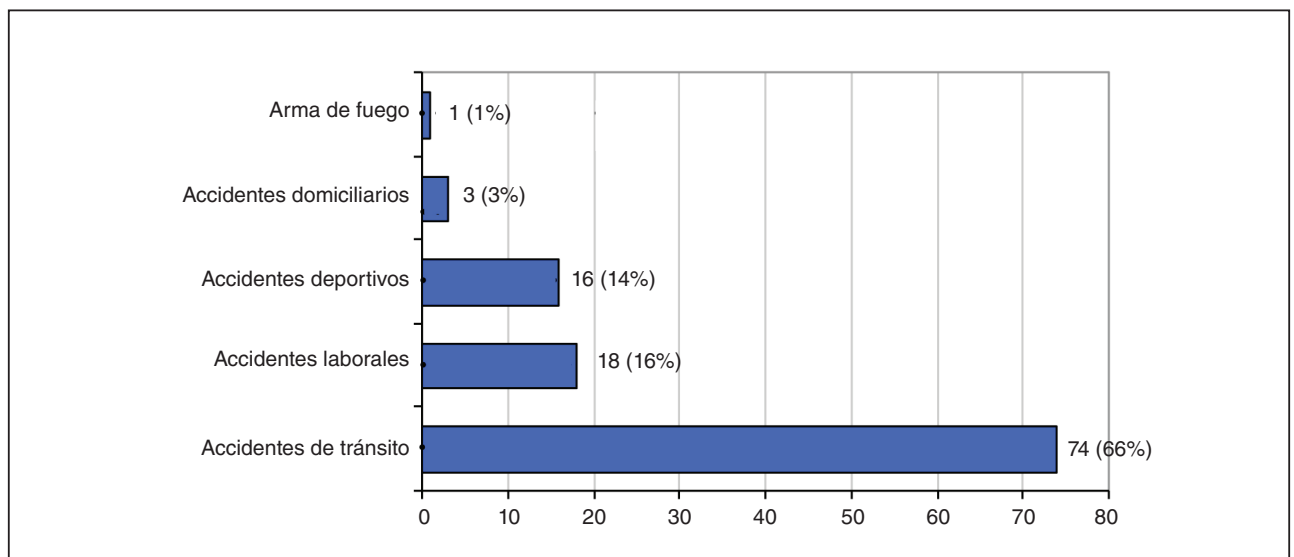


Figura 4. Cantidad de pacientes según la causa de la lesión (n = 112).

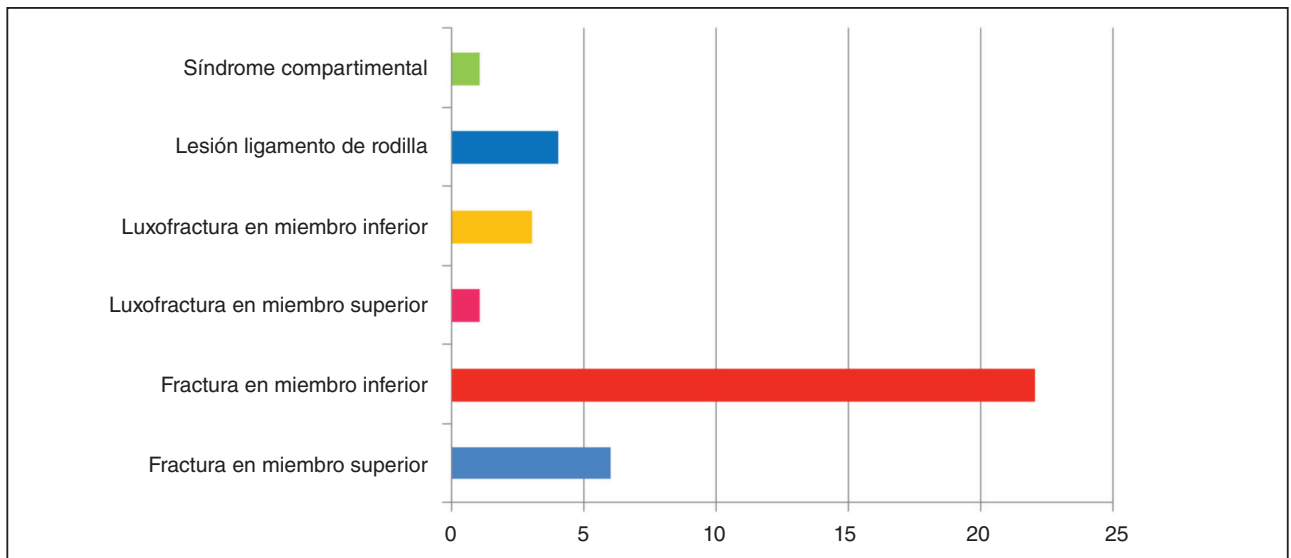


Figura 5. Lesiones asociadas en miembros.

Desejes: En 14 casos, no se consiguió adecuada alineación durante la cirugía. No hubo casos de desaje secundario a la carga.

El desaje de mayor incidencia fue varo (8 casos), de ellos, 3 fueron superiores a 5°, 2 en fracturas distales y uno por error en el punto de inserción del clavo. Hubo tres casos de valgo, uno solo superior a 8°. Todas estas fracturas se encuentran en la primera mitad de la serie.

Hubo un caso de recurvatum de 12°, en un paciente que presentó fractura tripolar de fémur con fractura distal de tibia ipsilateral (rodilla flotante), un caso de antecurvatum de 3° y un defecto rotacional externo de 15°.

De los 17 casos con desejes, cuatro fueron catalogados como buenos y siete como pobres en la tabla de resultados.

Acortamiento y alargamiento: Hubo 6 casos de acortamiento: 2 inferiores a 0,5 cm y 4 de entre 0,5 y 1 cm, y uno de alargamiento de 1 cm.

Complicaciones infecciosas: Se registraron 9 casos de infección profunda que obligó a retirar el implante.^{13,23} Cuatro casos eran fracturas expuestas (tipo I), en las que se retiró el implante, se limpió el canal medular y se administró tratamiento antibiótico específico, con lo que se logró la curación, y 5 casos de erisipela tratados con penicilina G benzatínica 2.400.000 UI.

Hubo dos casos de infección en heridas de cerrojos,²³ que curaron con limpieza y antibioticoterapia, sin necesidad de retirar el implante.

El porcentaje de infección profunda fue del 8,03%, similar al de series publicadas.^{6,11,14,19,25}

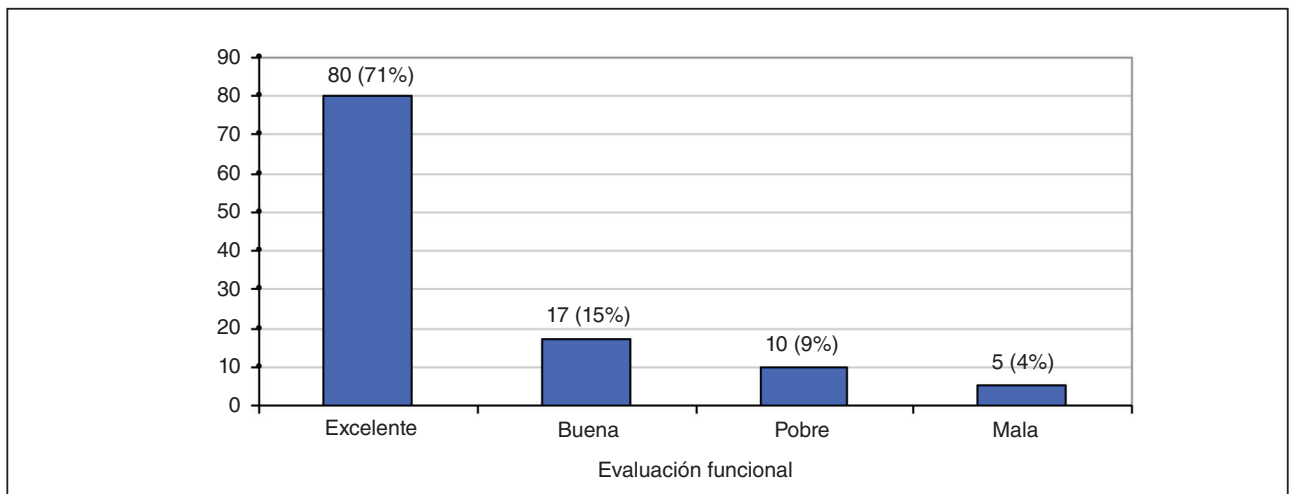


Figura 6. Cantidad de pacientes según la evaluación funcional con el puntaje de Jones y Wruhs (n = 112).

Tabla. Resultados funcionales según el puntaje de Jones y Wruhs

Puntaje de Jones y Wruhs		Excelente	Bueno	Pobre	Malo
Seudoartrosis/infección		No	No	No	Sí
Lesión neurovascular		No	Mínima	Moderada	Grave
Deformidad	varo/valgo	No	2-5°	6-10°	10°
	ante/recurvatum	0-5°	6-10°	11-20°	>20°
	rotación	0-5°	6-10°	11-20°	>20°
	acortamiento	0-5 mm	6-10 mm	11-20 mm	>20 mm
Movilidad	Rodilla	Completa	>80%	>75%	<75%
	Tobillo	Completa	>75%	>50%	<50%
	Subastragalina	<75°	>50%	<50%	
Dolor		No	Ocasional	Moderado	Intenso
Marcha		Normal	Normal	Leve renguera	Renguera
Actividades de esfuerzo		Posible	Limitado	Muy limitado	Imposible
Resultados		80 (71,43%)	17 (15,18%)	10 (8,93%)	5 (4,46%)

Complicaciones de la herida quirúrgica: Se produjeron tres dehiscencias de heridas de cerrojo distal, que cicatrizaron por segunda sin complicaciones. Estas se encuentran en los primeros casos de la serie, cuando el tiempo de colocación de cerrojos distales era prolongado, y ocasionaba mayor trauma de partes blandas.

Hubo un caso de dehiscencia de herida en rodilla, en un paciente con fractura de rótula conminuta expuesta ipsilateral, operada en el mismo acto en el que se efectuó el enclavado de la tibia por un mismo abordaje.

Otras complicaciones: Hubo un caso de hipoestesia de planta de pie que retrogradó completamente, una escara en borde de herida y un caso de síndrome compartimental^{5,19} que ocurrió en una fractura cerrada, en la cual se realizó aponeurotomía y, en un segundo tiempo, el enclavado, sin secuelas funcionales.

Retraso de la consolidación y seudoartrosis: Hubo cinco casos de retraso de la consolidación, uno en un paciente con fractura en tres niveles de la tibia y los otros cuatro en fracturas de tibia distal.

Falla del implante: Se produjeron cuatro roturas de cerrojos distales,^{4,5,8,14,21,35,36} cuando los pacientes estaban en período de carga total. Hubo un caso de implante doblado por caída del paciente durante la segunda semana del posoperatorio, el paciente fue reintervenido y se efectuó el cambio del clavo.

Discusión

La aplicación del tratamiento de fracturas de tibia con clavos endomedulares aumentó en la última década y sus indicaciones se ampliaron gracias al mejoramiento de los implantes.^{6,23}

Creemos que lo ideal es realizar el enclavado en el momento del ingreso, pero como no disponemos permanentemente de material, para estabilizar provisoriamente fracturas cerradas preferimos el uso de yeso (valvas posteriores o yeso hendido) o férulas.

En fracturas expuestas hasta tipo III A de Gustilo y luego del desbridamiento,^{28,29} utilizamos la misma estabilización, y reservamos los fijadores externos para fracturas que necesitaran procedimientos reconstructivos de partes blandas, las que presentan defectos óseos o conminución extensa.

La tracción esquelética es menos confortable para el paciente, dificulta el manejo de enfermería y no inmoviliza el foco de fractura.¹

Observamos que, con el uso de una valva de yeso o férula, la espera del paciente hasta la cirugía es más confortable, independientemente de su duración, le permite movilizarse, levantarse al baño con muletas y, en casos de fracturas cerradas, no requiere internación hasta la cirugía de enclavado.

En esta serie, no incluimos fracturas tratadas inicialmente con fijador externo y convertidas luego a clavo endomedular, por lo que disminuye notablemente la incidencia de las fracturas de tipo III B y C de Gustilo. Excluimos estas fracturas, porque constituyen una entidad diferente de las fracturas de tipo I, II y III A,⁶ puesto que el daño tisular es extenso, habitualmente requieren procesos reconstructivos, y sus tiempos de tratamiento, consolidación y rehabilitación son completamente diferentes.^{5,7,8,23,34} El uso de fijador externo condiciona el tratamiento posterior, ya sea por complicaciones propias del fijador (como infección del trayecto de los clavos), de la lesión que requiere reconstrucción de partes blandas, o generales del paciente que pueden diferir más de 3 semanas el enclavado endomedular, en cuyo caso debe realizarse en dos tiempos.

Preferimos la mesa radiolúcida a la de tracción, porque el tiempo de preparación es menor, ofrece versatilidad en las imágenes arco en C, puede operarse simultáneamente el otro miembro, disminuye el tiempo de tracción, simplifica la corrección de deseos angulares y permite cambiar de posición la tibia según necesidad.¹⁶

El punto de entrada óseo se determinó por radioscopia y, solo en 9 casos, fue necesario un abordaje transtendinoso, porque los pacientes tenían un tendón rotuliano ancho, coincidiendo con grados variables de varo en la tibia, que si se hace paratendón, resultaría en un deseo al enclavar. En el resto de los pacientes, el punto de entrada fue medial al tendón rotuliano, abordaje que preferimos, porque evita la irritación del tendón y facilita la movilidad posoperatoria.

Realizamos la apertura del foco fracturario durante el enclavado, en casos de fracturas expuestas con menos de 7 días de evolución, cuya reducción fue dificultosa, o en las que maniobras de manipulación podrían dañar partes blandas o desvitalizar fragmentos óseos. Este gesto permite hacer un nuevo desbridamiento, acorta el tiempo quirúrgico, facilita la reducción y disminuye el tiempo de radioscopia. Consideramos que no debería realizarse apertura del foco en casos de fracturas inicialmente expuestas, pero enclavadas después de la primera semana, puesto que ya estaría avanzada la formación del callo primario y su remoción alteraría el proceso biológico de consolidación.

Con respecto al fresado creemos que debe efectuarse en todas las fracturas cerradas (excepto en segmentos intercalares de fracturas segmentarias) y en fracturas expuestas hasta tipo II de Gustilo. Las razones que lo avalan son: la estabilización y alineación, que mejoran al colocarse

un clavo de mayor diámetro, los tiempos de consolidación, que son menores; y la facilidad para la colocación del implante.^{6,7,18,27}

En esta serie, no hubo complicaciones debidas al fresado, pero encontramos reportes que desalientan su uso en fracturas expuestas, sobre todo en tipo III de Gustilo, ya que aumentaría los porcentajes de infección.^{8,13}

El criterio de pseudoartrosis no es uniforme entre los autores. Algunos señalan como máximo la semana 24⁸ y otros la 36.^{24,25} Nosotros nos plegamos a los que señalan la semana 36, puesto que observamos casos que consolidaron luego de la semana 24 sin necesidad de gestos terapéuticos adicionales.

Conclusiones

Las fracturas de tibia ocurren predominantemente en jóvenes, de sexo masculino, por lo que se trata de personas que necesitan una completa recuperación y rápida re inserción en su medio socio-laboral. La mayoría son lesiones de mediana y alta energía, ya que la causa más común son accidentes de tránsito, en especial en vehículos de dos ruedas, y estos casos son los que presentan mayor número de complicaciones.^{14,27}

Para estos pacientes es necesario disponer de un tratamiento que permita carga temprana, con alto porcentaje de consolidación y pronto regreso a sus actividades habituales.

Con respecto a su indicación, el enclavado endomedular bloqueado puede ser utilizado en fracturas diafisarias, algunas metafisodiafisarias y en expuestas hasta el tipo III A de Gustilo,^{19,23,34} aunque algunos autores incluyen las III B.^{6,8,13}

Creemos que el método es confiable, y que reviste fundamental importancia conocer los detalles técnicos recomendados para cada implante. Por ese motivo, es de buena práctica usar habitualmente la misma marca de clavo, y elegir la que nos ofrece la mayor versatilidad posible en cuanto a variantes intraoperatorias, tanto de características del clavo, como opciones de bloqueo y fresado.

El enclavado endomedular bloqueado ofrece al médico tratante características adecuadas en cuanto a sencillez técnica, bajo índice de complicaciones y alto porcentaje de consolidación.^{18,19}

Al paciente se le brinda una cirugía poco agresiva, con rápida rehabilitación, confort posoperatorio y posibilidad de pronto retorno a sus actividades.

Bibliografía

1. **Nicoll EA.** Fractures of the tibial shaft. *J Bone Joint Surg Br* 1964;46:373-87.
2. **Hopper GK, Kedell RG, Penny ID.** Conservative management or closed nailing for tibial shaft fractures. A randomized prospective trial. *J Bone Joint Surg Br* 1991;73:83-5.
3. **Alho A, Benterud JG, Hogevoid HE, Ekeland A, Stromsoe K.** Comparison of functional bracing and locked intramedullary nailing in treatment of displaced tibial fractures. *Clin Orthop* 1992;277:243-50.
4. **Henley MB, Chapman JR, Agel J, Harvey EJ, Whorton AM, Swiontkowski MF.** Treatment of type IIIA and IIIB open fractures of the tibial shaft: Prospective comparison of unreamed interlocking intramedullary nails and half-pin external fixators. *J Orthop Trauma* 1998;12(1):1-7.
5. **Duwelius P, Schmidt A, Rubinstein R, Green J.** Nonreamed interlocked intramedullary tibial nailing. *Clin Orthop* 1995;315:104-13.
6. **Keating J, O'Brien P, Blachut P, Meek R, Broekhuysse H.** Reamed interlocking intramedullary nailing of open fractures of the tibia. *Clin Orthop* 1997;338:182-91.
7. **Brown C, Christie J, McQueen M.** Closed intramedullary tibial nailing. *J Bone Joint Surg Br* 1990;72:605-11.
8. **Sanders R, Jersinovich I, Anglen J, Di Pasquale T, Herscovici D.** The treatment of open tibial shaft fractures using an interlocked intramedullary nail without reaming. *J Orthop Trauma* 1994;6:504-10.
9. **Chi-Chan Wu, Chun-Hsiung Shih.** Segmental tibial fractures treated with interlocking nailing. *J Orthop Trauma* 1993;5:468-72.
10. **Ching-Kuei Huang, Wei-Ming Chen, Tain Hsiung Chen, Wai-Hee Lo.** Segmental tibial fractures treated with interlocking nails. *Acta Orthop Scand* 1997;68(6):563-6.
11. **Bone L, Johnson K.** Treatment of tibial fractures by reaming and intramedullary nailing. *J Bone Joint Surg Am* 1986;68:877-86.
12. **Kohlprath R, Assal M, Uckay I, Holzer N, Hoffmeyer P, Suva D.** Open fractures of the tibia in the adult: surgical treatment and complications. *Rev Med Suisse* 2011;7(322): 2482, 2484-8.
13. **Dickson K, Hoffman W, Delgado E, Contreras D.** Unreamed rod with early wound closure for grade IIIA and IIIB open tibial fractures: analysis of 40 consecutive patients. *Orthopedics* 1998;21:531-5.
14. **Whittle A, Rusell T, Taylor Ch, Lavelle D.** Treatment of open fractures of the tibial shaft with the use of interlocking nailing without reaming. *J Bone Joint Surg Am* 1992;74:1162-71.
15. **Gregory P, Sanders R.** The treatment of closed, unstable tibial shaft fractures with unreamed interlocking nails. *Clin Orthop* 1995;315:48-55.
16. **Krettek C, Schandelmaier P, Tschernhe H.** Nonreamed interlocking nailing of closed tibial fractures with severe soft tissue injury. *Clin Orthop* 1995;315:34-47.
17. **Blachut PA, O'Brien PJ, Meek RN, Broekhuysse HM.** Interlocking intramedullary nailing with and without reaming for the treatment of closed fractures of the tibial shaft. *J Bone Joint Surg Am* 1997;79:640-6.
18. **Court-Brown CM, Will E, Christie J, McQueen MM.** Reamed or unreamed nailing for closed tibial shaft fractures. A prospective study in Tschernhe C1 fractures. *J Bone Joint Surg Br* 1996;78:580-3.
19. **Hart A, Moerman J, Grootte W, Vandekerckhove B, Verbeke R, Verdonk R, Claessens H.** Treatment of tibial shaft fractures by interlocking mailing. *Acta Orthopaedica Belgica* 1993;59:381-9.
20. **Galim P, Rosenblatt Y, Parnes N, Dekel S, Steinberg L.** Intramedullary fixation of tibial shaft fractures using an expandable nail. *Clin Orthop Relat Res* 2006;455:234-40.
21. **Muller C, Strohm P, Morakis P, Pfister U.** Intramedullary nailing of the tibia: Current status of primary unreamed nailing. Part 1: Results for closed fractures. *Injury* 1999;30(Suppl 3):37-43.
22. **Sarmiento A, Sharpe FE, Ebramzadeh E, Normand P, Shankwiler J.** Factors influencing the outcome of closed tibial fractures treated with functional bracing. *Clin Orthop* 1995;315:8-24.
23. **Bonatus T, Olson S, Lee S, Chapman M.** Nonreamed locking intramedullary nailing for open fractures of the tibia. *Clin Orthop* 1997;339:58-64.
24. **Lang G.** Orthopaedic Knowledge Update, American Academy of Orthopaedic Surgeons; 2000; cap 17: 177-190.
25. **Wiss D, Stetson W.** Unstable fractures of the tibia treated with a reamed intramedullary interlocking nail. *Clin Orthop* 1995;315:56-63.
26. **Muller M, Allgower M, Schneider R, Willenegger H.** *Manual de Osteosíntesis. Técnica AO.* Barcelona, España: Springer-Verlag; 1992.

27. **Tilianakis M, Megas P, Giannikas D, Lambiris E.** Interlocking intramedullary nailing in distal tibial fractures. *Orthopedics* 2000;23(8):805-8.
28. **Gustilo RB, Anderson JT.** Prevention of infection in treatment of 1025 open fractures of long bones. Retrospective and prospective analyses. *J Bone Joint Surg Am* 1976;58:453-8.
29. **Templeman D, Gulli B, Tsukayama D, Gustilo R.** Update on the management of open fractures of the tibial shaft. *Clin Orthop* 1998;350:18-25.
30. **Gustilo R, Kyle R, Templeman D.** *Fracturas y Luxaciones*, Madrid: Mosby Doyma; 1995:901-944.
31. **Kelley S, Bonar S, Hussamy O, Morrison J.** A simple technique for insertion of distal screws into interlocking nails. *J Orthop Trauma* 1995;9:227-30.
32. **Brumback RJ.** The rationales of interlocking nailing of the femur tibia and humerus. *Clin Orthop* 1996;324:292-320.
33. **Templeman D, Larson C, Varecka T, Kyle RF.** Decision making errors in the use of interlocking tibial nails. *Clin Orthop* 1997;339:65-70.
34. **Stegeman P, Lorio M, Soriano R, Bone L.** Management protocol for unreamed interlocking tibial nails for open tibial fractures. *J Orthop Trauma* 1995;2:117-20.
35. **Hayek P, Bicknell H, Bronson W, Albright J, Saha S.** The use of one with two distal screws in the treatment of femoral shaft fractures with interlocking intramedullary nailing. *J Bone Joint Surg Am* 1993;75:519-25.
36. **Muller C, Strohm P, Morakis P, Pfister U.** Intramedullary nailing of the tibia: Current status of primary unreamed nailing. Part 2: Results for open fractures. *Injury* 1999;30(Suppl 3):44-54.

Este trabajo fue realizado con recursos propios sin subvenciones.