

Factores predisponentes de fractura intraoperatoria de fémur en artroplastia total de cadera primaria

DAMIÁN ARROQUY, GERMÁN GARABANO, HERNÁN DEL SEL,
GUSTAVO GÓMEZ RODRÍGUEZ y FERNANDO LOPREITE

Hospital Británico de Buenos Aires

RESUMEN

Introducción: El objetivo de este reporte fue caracterizar los factores predisponentes de la fractura periprotésica intraoperatoria de fémur durante una artroplastia primaria de cadera.

Materiales y Métodos: Entre 1999 y 2010, se analizaron 1943 reemplazos de cadera, en 28 casos, se produjo una fractura de fémur durante una artroplastia total de cadera primaria, lo que arroja una incidencia del 1,4%. Se utilizó la clasificación de Vancouver y se estudiaron la presencia de factores predisponentes, el tratamiento realizado, la evolución clínica y radiográfica.

Resultados: Del total de la muestra, 23 (82,1%) fracturas eran de tipo A y 5 (17,9%), de tipo B. El promedio obtenido del ángulo cervicodiafisario del fémur de 140° (rango 120°-160°). El 71,4% de la muestra eran mujeres. El 7,1% presentaba osteosíntesis previa. La incidencia de fracturas fue del 3,54% para los implantes no cementados (16/452) y del 0,8% para los tallos cementados (12/1491). Se realizó lazada de alambre en 18 pacientes (64,3%), malla metálica más lazada de alambre en un paciente (3,6%) y en 9 (32,1%) tratamiento conservador. En 27 (96,4%) casos, la evolución fue buena y el puntaje promedio posoperatorio del Harris Hip Score fue de 93 puntos (rango 89-95).

Conclusiones: El sexo femenino, el aumento del ángulo cervicodiafisario, la presencia de caderas displásicas, implantes no cementados y zonas de debilidad luego de retirar una osteosíntesis son factores predisponentes para sufrir este tipo de complicación, por lo que es recomendable realizar una lazada de alambre profiláctica cuando se conjuguen varios de los factores de riesgo mencionados.

PALABRAS CLAVE: Fractura periprotésica. Lazada de alambre. Artroplastia de cadera. Factores predisponentes.

PREDISPOSING FACTORS FOR INTRAOPERATIVE FEMUR FRACTURE IN PRIMARY TOTAL HIP ARTHROPLASTY

ABSTRACT

Background: The objective of this study was to characterize the predisposing factors for intraoperative femur fracture during primary total hip arthroplasty.

Methods: From 1999 to 2010, 28 fractures occurring during 1943 primary total hip arthroplasties were analyzed, an incidence of 1.4%. Vancouver classification was used. The presence of predisposing factors, their treatment and clinical and radiological outcomes were evaluated.

Results: Twenty three (82.1%) fractures were type A and 5 (17.9%) were type B. The average of the cervical-shaft angle was 140° (120°-160°). 71.4% were women and 7.1% had previous osteosynthesis. The incidence was 3.54% (16/452) in cementless femoral stems and 0.8% in cemented femoral stems (12/1491). Intraoperative treatments were: cerclage wire in 18 cases (64.3%), metal mesh plus cerclage wire in one patient (3.6%) and conservative treatment in 9 patients. Twenty seven (96.4%) patients obtained good results and the average Harris Hip Score was 93 points (89-95).

Conclusions: Female patients, high cervical-shaft angle, hip dysplasia, cementless femoral stems and femur weakness after removing the osteosynthesis, are predisposing factors for this type of complication. For this reason, we suggest to perform a prophylactic cerclage wire when two or more of these predisposing factors are present.

KEY WORDS: Periprosthetic fractures. Hip arthroplasty. Cerclage wire. Predisposing factors.

Recibido el 29-10-2013. Aceptado luego de la evaluación el 21-5-2014.

Correspondencia:

Dr. DAMIÁN ARROQUY
damianarroquy@hotmail.com

Introducción

Con el perfeccionamiento de la técnica, la estandarización del procedimiento y la mejora en el diseño de los implantes, la artroplastia total de cadera (ATC) se ha transformado en un procedimiento altamente eficaz, disminuye el dolor y mejora la calidad de vida en pacientes con grave coxartrosis. Esto ha generado que, en la actualidad, el número de procedimientos anuales continúe aumentando en todo el mundo.^{1,2}

Por este motivo y por el aumento del uso de implantes no cementados en los últimos años, la incidencia de fracturas periprotésicas intraoperatorias también se ha incrementado.^{2,3} Si bien estas fracturas pueden producirse tanto en el acetábulo, como en el fémur, se han reportado incidencias del 0,2% en el acetábulo y del 1% en el fémur, por lo que la frecuencia en este último caso es sustancialmente superior.^{2,4} Por lo general, ocurren durante la preparación del canal femoral, en el momento del trabajo con las raspas o al colocar el implante definitivo, y también durante la luxación de la cabeza femoral ante una inadecuada liberación de partes blandas.^{2,5,6}

El conocimiento de los factores de riesgo predisponentes y una correcta planificación preoperatoria son elementos clave para evitar este tipo de complicación.⁵

El objetivo de este trabajo fue caracterizar mediante un análisis retrospectivo los factores predisponentes de la fractura periprotésica intraoperatoria de fémur durante una artroplastia primaria de cadera y, entonces, así poder prevenir esta complicación.

Materiales y Métodos

Entre 1999 y 2010, se realizaron 1943 ATC primarias en nuestro Centro, 452 fueron tallos no cementados y 1491, cementados. En 28 casos, se produjo una fractura periprotésica femoral intraoperatoria, lo que arrojó una incidencia del 1,4%. El tiempo de seguimiento promedio fue de 2,5 años (rango de 1 a 8). Veinte pacientes (71,4%) eran mujeres y 8 (28,6%), hombres, con una edad promedio de 60,6 años (rango de 33 a 85).

Los diagnósticos preoperatorios que motivaron las ATC en este grupo fueron: coxartrosis (50%), necrosis ósea avascular (18%), enfermedad de Perthes (7%), luxación congénita de cadera (14%) y epifisiólisis (11%) (Tabla 1).

Las prótesis fueron en 16 (57,1%) casos no cementadas, se utilizaron 11 tallos Corail® (Johnson & Johnson, Warsaw, IN), 4 Conus (Sinax) y uno AML con cotilos Pinnacle® (Johnson & Johnson, Warsaw, IN) y en 12 casos (42,9%) cementadas, 8 tipo Charnley y 4 C-Stem (Johnson & Johnson, Warsaw, IN), arrojando esto una incidencia del 3,54% para los implantes no cementados (16/452) y del 0,8% para los tallos cementados (12/1491). Para clasificar las fracturas se utilizó la clasificación de Vancouver.²

Todos los pacientes fueron operados por el mismo equipo quirúrgico, en quirófano de flujo laminar, con anestesia raquídea hipotensiva y se utilizó como acceso quirúrgico la vía anterolateral directa.⁷

Tabla 1. Datos demográficos de la muestra

Característica	n = 28 (%)
Edad promedio (años)	60,6
Sexo	
Femenino	20 (71,4%)
Masculino	8 (28,6%)
Diagnóstico preoperatorio	
Coxartrosis	14 (50%)
Necrosis ósea	5 (18%)
Luxación congénita de cadera	4 (14%)
Epifisiólisis	3 (11%)
Enfermedad de Perthes	2 (7%)
Prótesis	
No cementadas	16 (57,1%)
Cementadas	12 (42,9%)
Ángulo cervicodiafisario	140°
Osteosíntesis previa	2 (7,1%)

Se estudió la presencia de factores predisponentes, como edad, sexo, osteosíntesis previa o antecedentes de enfermedades de la cadera durante la infancia, como luxación congénita de cadera, epifisiólisis o enfermedad de Perthes, ya que frecuentemente presentan la anatomía de la cadera alterada.

También se midió el ángulo cervicodiafisario femoral. Para esto se conformó un grupo control de 28 pacientes que habían sido sometidos a una artroplastia de cadera sin complicación alguna. Asimismo, se evaluaron el tratamiento realizado ante la aparición de este tipo de complicación y la forma de prevenirla en nuestra muestra.

La evolución clínica y radiográfica se llevó a cabo con el Harris Hip Score y con controles radiográficos al mes, a los 3 y 6 meses, y luego, anuales.

Resultados

Del total de la muestra, 23 (82,1%) fracturas eran de tipo A: 3 (10,7%) subtipo A1; 17 (60,7%), A2 y 3 (10,7%), A3. Cinco (17,9%) eran de tipo B: 4 (14,3%) subtipo B2 y 1 (3,6%) B3 (Tabla 2).

Al analizar los factores predisponentes, se observó que dos pacientes presentaban osteosíntesis previa, tornillos cefálicos y placa, ambos colocados como tratamiento de epifisiólisis en la infancia, los cuales fueron retirados en el momento de la artroplastia de cadera. En estos casos, se produjo una fractura de tipo B3 en el paciente que presentaba una placa y una fractura de tipo A1 a nivel del calcar en el otro que tenía tornillos cefálicos. Esto significó

que, en el 7,1% (2 pacientes) de la muestra, la fractura se produjo en zonas de debilidad de las corticales luego de retirar material de osteosíntesis.

En la evaluación radiográfica preoperatoria de los pacientes fracturados, el promedio del ángulo cervicodiafisario del fémur fue de 140° (rango de 120° a 160°), los cuales, en forma comparativa, resultaron en caderas levemente más valgus que aquellas sin esta complicación con un promedio de 125,9° (rango de 115° a 134°).

Otro factor predisponente observado en nuestra muestra fue el sexo femenino (71,4%, 20 pacientes).

En cuanto al riesgo de padecer este tipo de complicación según el método de fijación de la prótesis, se detectó un aumento en los implantes no cementados, con una incidencia del 3,54% (16/452), en comparación con el 0,8% para los tallos cementados (12/1491).

Pese a que, como era de esperar, el diagnóstico más frecuente que motivó la indicación de la artroplastia fue la coxartrosis 50%, en nuestra serie el 32% de los pacientes tenía antecedentes de enfermedad en la cadera durante la infancia (luxación congénita, epifisiólisis o enfermedad de Perthes).

El tratamiento intraoperatorio fue: colocación de lazada de alambre en 18 pacientes (64,3%). Solo uno (3,6%) con una fractura de tipo B2 fue tratado con malla metálica más lazada de alambre (Fig. 1). En 9 pacientes (32,1%), se optó por un tratamiento conservador, cabe destacar que estas últimas involucraban el trocánter mayor (tipo A) (Tabla 2).

En un paciente con antecedente de epifisiólisis, tratado con placa y tornillos en la infancia, se modificó la indicación de un tallo no cementado por uno cementado durante la cirugía, ya que se produjo una fractura de tipo B3 que, luego de ser tratada con lazadas de alambre, no se logró la estabilidad adecuada del implante no cementado (Corail) y fue preciso colocar entonces un tallo cementado pulido (C-Stem) (Fig. 2).

La evolución de las fracturas fue buena en 27 (96,4%) casos, con consolidación, sin ningún cambio en el posicionamiento del tallo femoral.

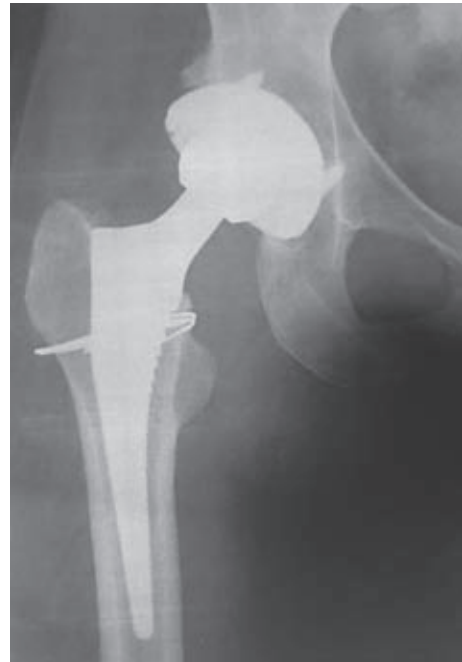

Figura 1. Tratamiento de fractura periprotésica de tipo A2 con lazada de alambre y tallo femoral estable a los dos años de la cirugía.

En la valoración clínica, el puntaje promedio posoperatorio (Harris Hip Score) fue 93 (rango de 89 a 95).

Respecto de las complicaciones observadas, un paciente con fractura de tipo A3 y un tallo pulido cementado que fue tratado con lazadas de alambre, desarrolló una pseudoartrosis del trocánter mayor que no producía alteración en el examen clínico ni de la marcha. En tres pacientes, se registró la aparición de calcificaciones heterotópicas, de los cuales dos correspondieron al grado I y el restante era de grado II de la clasificación de Brooker.⁸ Otro paciente que había sufrido una fractura de tipo A3 tratada de forma no quirúrgica, desarrolló una alteración de la marcha (Trendelenburg) por insuficiencia del glúteo medio. Es muy importante destacar que la rehabilitación de todos

Tabla 2. Fractura periprotésica y su tratamiento

Tipo de Fractura		Número	Tratamiento		
			Conservador	Lazada	Lazada + malla
A(23)	A1	3	2	1	
	A2	17	5	12	
	A3	3	2	1	
B (5)	B2	4		3	1
	B3	1		1	

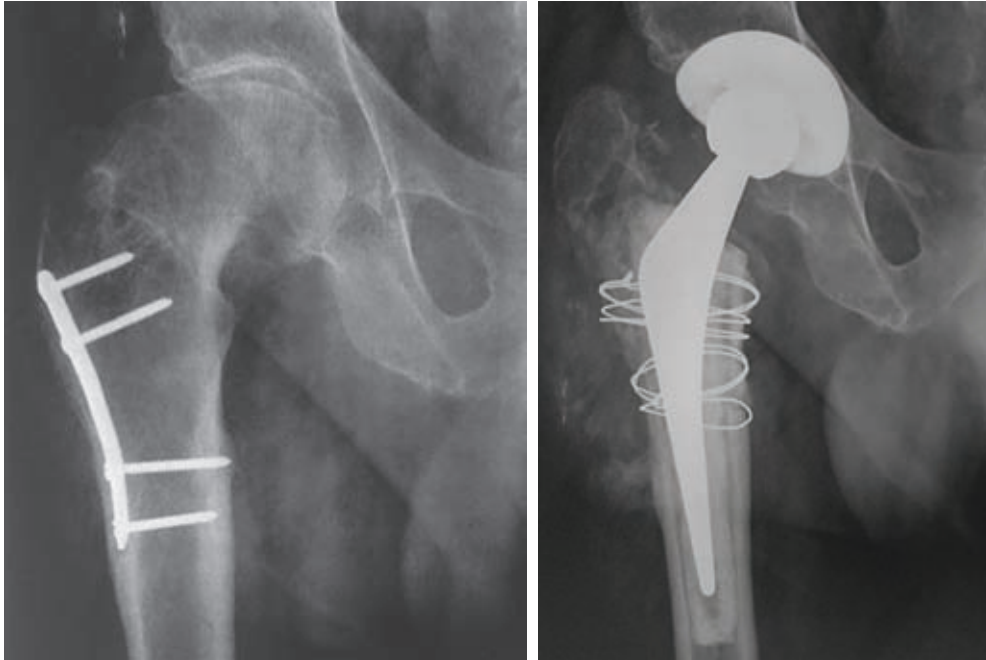


Figura 2. Paciente con antecedente de epifisiólisis, tratado previamente con placa. Se produjo una fractura de tipo B3 que, luego de ser tratada con lazadas de alambre, no se logró la adecuada estabilidad rotacional del implante no cementado (Corail), y fue preciso colocar un tallo cementado pulido (C-Stem).

los pacientes que habían sufrido esta complicación había sido distinta de la que normalmente se realiza en nuestro Centro. Como rutina, en nuestra institución, los pacientes operados de un reemplazo total de cadera comienzan a marchar con carga completa, pero con andador al segundo día y, luego del tercer día, con bastones canadienses (Fig. 3). Dieciocho de los 28 pacientes (64%) con una fractura periprotésica intraoperatoria de cadera realizaron rehabilitación de la marcha con asistencia (andador) a partir del segundo día, pero con carga parcial de miembro operado del 50% aproximadamente. Siete (25%) pacientes comenzaron la marcha luego de la tercera semana con andador y los 3 (11%) pacientes restantes marcharon sin restricción alguna, salvo la prolongación del uso del andador por tres semanas.

Discusión

Coincidimos con diferentes autores en que el mejor tratamiento para esta complicación es la prevención.⁶ Para ello resulta fundamental la planificación preoperatoria, que debe ser cuidadosa y meticulosa, a fin de identificar factores de riesgo, que permitan decidir el implante más adecuado.^{6,9-12}

En el análisis de nuestros resultados y en concordancia con la literatura consultada, observamos una mayor incidencia de fracturas en mujeres (71,4%).^{2,3,13} Además, en el 7,1% de los casos analizados, la fractura se produjo en

zonas de debilidad de las corticales luego de retirar material de osteosíntesis.⁹

La mayoría de las caderas eran comparativamente más valgus que aquellas sin esta complicación, con un ángulo cervicodiafisario promedio de 140° (rango de 120° a 160°). Mallory¹⁴ correlacionó esto con la predisposición que genera realizar un punto de entrada femoral erróneo y, por ende, transferir fuerzas de forma incorrecta durante la preparación del canal femoral. Creemos que, al estar

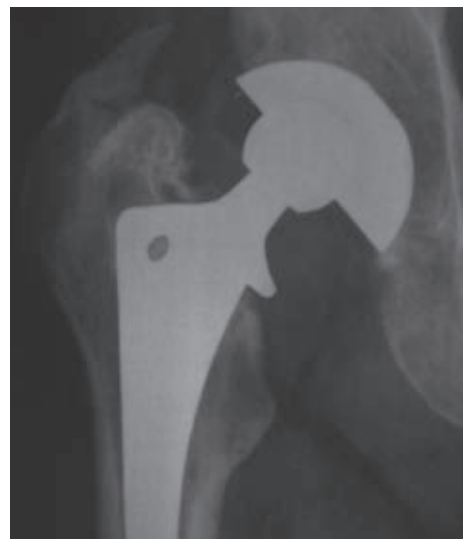

Figura 3. Calcificación heterotópica grado II de Brooker.

umentado este ángulo, en el final del impactado de un tallo femoral no cementado, la porción interna del implante presionaría sobre el calcar, predisponiendo así a su fractura.

La mayor incidencia de fracturas apareció, como era de esperar, en los pacientes a quienes se les había colocado un componente no cementado; en nuestro Centro, la incidencia fue del 3,54% (16/452) comparada con el 0,8% (12/1491) de los implantes cementados. Según Berry,¹ la incidencia de fracturas durante la colocación de un tallo no cementado supera a la de los cementados (5,4% y 0,3%, respectivamente), lo que coincide con nuestros resultados.

Los pacientes que han sufrido algún tipo de enfermedad en la infancia con compromiso de la cadera, como luxación congénita, epifisiólisis o enfermedad de Perthes, están más predisuestos a sufrir una fractura periprotésica, debido a que presentan una anatomía alterada, con deformidad ósea y retracción de partes blandas. En nuestra serie, el 32% de los pacientes tenía antecedentes de enfermedad en la cadera durante la infancia.^{6,12} En coincidencia con nuestro análisis, Berend y cols. describieron una mayor incidencia de fractura en los pacientes con enfermedades durante la infancia (34% de la muestra), y recomiendan efectuar una lazada de alambre profiláctica antes de comenzar el trabajo femoral, en este grupo de pacientes.⁵

El 60,7% de las fracturas correspondió al tipo A2, en las cuales el trazo se localizó a nivel del trocánter mayor, por lo que podría interpretarse como una consecuencia de la alta tensión que generan los músculos rotadores externos y abductores en su zona de inserción cuando el miembro es llevado en flexión, rotación externa y aducción forzada durante la luxación, preparación y colocación del implante femoral en la vía de abordaje anterolateral directa, que nosotros utilizamos. Como no hay informes sobre fracturas en abordaje lateral directo, creemos que es útil mencionar que Asayama reportó dos fracturas periprotésicas sobre un total de 52 artroplastias con un abordaje lateral directo miniinvasivo.¹⁵

En cuanto al tratamiento realizado, el 64,3% de las fracturas fueron resueltas utilizando una lazada de alambre colocada luego de haber identificado el trazo de fractura. Solo en un paciente, como se explicó antes, fue necesario cambiar la indicación de tallo no cementado a cementado, debido a que, luego de colocar las lazadas de alambre, no se logró una estabilidad rotacional adecuada con el tallo no cementado. Además de lo ya mencionado, destacamos que, en ningún caso, fue necesario cambiar la estrategia quirúrgica hacia un tallo largo y que tampoco se evidenció

fuga alguna de cemento a nivel del trazo de fractura en aquellos pacientes en quienes se colocó un tallo cementado. Por lo tanto, recomendamos que siempre que se presente una fractura periprotésica de fémur durante el acto quirúrgico, en caso de colocar un tallo cementado, siempre deberíamos primero reducir la fractura y estabilizarla con una lazada de alambre, para luego realizar el cementado de la prótesis. Sharkey¹⁶ comunicó buenos resultados con el empleo de lazadas de alambre, siempre y cuando la estabilidad rotacional del implante no cementado sea adecuada luego de colocarlas.

El índice de pseudoartrosis de los pacientes tratados con lazada de alambre en nuestra muestra fue del 5,5% (todas fracturas de tipo A). Berend y cols.⁵ reportaron una serie de 1320 ATC realizadas con componentes no cementados y un seguimiento promedio de 7 años. Se produjeron 58 fracturas periprotésicas, que fueron tratadas con lazadas de alambre, y la fractura consolidó en todos los casos.

Las debilidades de este reporte son las consecuentes de un análisis retrospectivo, caracterizado por un bajo número de pacientes y, si bien el seguimiento de la serie es corto, resulta adecuado para analizar este tipo de complicación. A nuestro entender, las fortalezas son que las operaciones estuvieron a cargo del mismo equipo quirúrgico, con idéntica técnica quirúrgica e instrumental, utilizando como clasificación y guía de tratamiento una clasificación universalmente aceptada.

Conclusiones

Consideramos que, a la hora de realizar una ATC, es de vital importancia efectuar una correcta planificación preoperatoria, teniendo en cuenta la presencia o no de los distintos factores predisponentes para desarrollar una fractura periprotésica intraoperatoria.

En nuestro análisis, coincidimos con la bibliografía internacional en que el sexo femenino, el aumento del ángulo cervicodiafisario, las caderas displásicas, los implantes no cementados y la presencia de zonas de debilidad (consecuencia del retiro de osteosíntesis previa) son factores predisponentes para sufrir este tipo de complicación durante una artroplastia primaria de cadera.

Como en nuestra muestra, el 64,3% fue tratado con lazada de alambre y el tipo de fractura más frecuente era a nivel metafisario, sería recomendable efectuar una lazada de alambre profiláctica en aquellos pacientes en quienes se conjuguen los factores de riesgo mencionados, ya que este gesto disminuiría el riesgo de producción de la fractura metafiso-diafisaria femoral.

Bibliografía

1. **Berry DJ.** Epidemiology of periprosthetic fractures after major joint replacement: Hip and knee. *Orthop Clin North Am* 1999;30:183-90.
2. **Duncan CP, Masri BA.** Fractures of the femur after hip replacement. *Inst Course Lect* 1995;45:293-304.
3. **Schwartz JT, Mayer JG, Engh CA.** Femoral fracture during non-cemented total hip arthroplasty. *J Bone Joint Surg Am* 1989;71:1135-42.
4. **Lopreite FA, Sandrigo S, del Sel H.** Fractura intraoperatoria del acetábulo en la artroplastia total de cadera primaria. *Rev Asoc Argent Ortop Traumatol* 2011;75:227-30.
5. **Berend KR, Lombardi AV Jr, Mallory TH, Chonko DJ, Dodds KL, Adams JB.** Cerclage wires or cables for the management of intraoperative fracture associated with a cementless, tapered femoral prosthesis: results at 2 to 16 years. *J Arthroplasty* 2004;19(7 Suppl 2):17-21.
6. **Mitchell PA, Greidanus NV, Masri BA, Garbuz DS, Duncan CP.** The prevention of periprosthetic fractures of the femur during and after total hip arthroplasty. *Instr Course Lect* 2003;52:301-8.
7. **Lopreite FA, Andres A, del Sel H.** Orientación de los componentes en la artroplastia total de cadera. Comparación de resultados radiográficos entre dos vías de abordaje. *Rev Asoc Argent Ortop Traumatol* 2003;68:111-7.
8. **Brooker AF, Bowerman JW, Robinson RA, Riley LH Jr.** Ectopic ossification following total hip replacement. Incidence and a method of classification. *J Bone Joint Surg Am* 1973;55:1629-32.
9. **Franklin J, Malchau H.** Risk factors for periprosthetic femoral fracture. *Injury* 2007;38:655-60.
10. **Lindahl H.** Epidemiology of periprosthetic femur fracture around a total hip arthroplasty. *Injury* 2007;38:651.
11. **Lindahl H, Garellick G, Regnér H, Herberts P, Malchau H.** Three hundred and twenty-one periprosthetic femoral fractures. *J Bone Joint Surg Am* 2006;88:1215-22.
12. **Meek RM, Garbuz DS, Masri BA, Greidanus NV, Duncan CP.** Intraoperative fracture of the femur in revision total hip arthroplasty with a diaphyseal fitting stem. *J Bone Joint Surg Am* 2004;86:480-5.
13. **Johansson JE, McBroom R, Barrington TW, Hunter GA.** Fracture of the ipsilateral femur in patients with total hip replacement. *J Bone Joint Surg Am* 1981;63:1435-42.
14. **Mallory TH, Kraus TJ, Vaughn BK.** Intraoperative femoral fractures associated with cementless total hip arthroplasty. *Orthopedics* 1989;12:231-9.
15. **Asayama I, Kinsey TL, Mahoney OM.** Two-year experience using a limited incision direct lateral approach in total hip arthroplasty. *J Arthroplasty* 2006;21:1083-91.
16. **Sharkey PF, Hozack WJ, Booth RE Jr, Rothman RH.** Intraoperative femoral fractures in cementless total hip arthroplasty. *Orthop Rev* 1992;21:337-43.