

Remodelación y deterioro en epifisiólisis de cadera después de la fijación in situ Resultados preliminares

FRANCISCO PRAGLIA, JORGE SUEIRO, DANIEL VISONA DALLA POZZA
y EDUARDO STEFANO

*Servicio de Ortopedia y Traumatología, Hospital de Niños "Ricardo Gutiérrez",
Ciudad Autónoma de Buenos Aires*

RESUMEN

Introducción: Una vez detenida la progresión del deslizamiento, las caderas experimentan un fenómeno complejo de remodelación. Mientras tanto, el choque femoro-acetabular provoca daño irreversible del cartílago articular. El propósito del trabajo es determinar si la remodelación es suficiente para impedir el deterioro articular en el corto plazo.

Materiales y Métodos: Se diseñó un estudio de cohorte retrospectivo de pacientes con deslizamientos moderados y graves, que recibieron como tratamiento la fijación in situ. Se evaluó la capacidad de remodelación con el ángulo de Southwick y el ángulo alfa. El deterioro funcional se evaluó con el puntaje de Harris y el radiológico, con la escala de Tonnis. Seguimiento mínimo: 4 años.

Resultados: Diecisiete pacientes, mediana de seguimiento: 63 meses (RI 55-81). El ángulo de Southwick prequirúrgico 57° (RI 50-72) versus el posquirúrgico 48° (RI 45-74) disminuyó significativamente (p 0,023). Lo mismo ocurrió con el ángulo alfa complementario. El deterioro radiológico evaluado con la escala de Tonnis fue estadísticamente significativo (p 0,012). Los resultados funcionales, cuantificados con el puntaje de Harris no mostraron diferencias estadísticamente significativas (p 0,49).

Conclusiones: En esta serie, las epifisiólisis moderadas y graves fijadas in situ presentaron deterioro radiológico en 63 meses de seguimiento promedio. Sin embargo, la funcionalidad no se deterioró con la misma rapidez.

PALABRAS CLAVE: Epifisiólisis de cadera.

Fijación in situ. Remodelación.

Nivel de Evidencia: IV

SLIPPED CAPITAL FEMORAL EPIPHYSIS REMODELING AND DETERIORATION AFTER IN SITU FIXATION PRELIMINARY RESULTS

ABSTRACT

Background: After stopping the slip progression, hips undergo a remodeling complex phenomenon. Meanwhile femoro-acetabular shock causes irreversible joint cartilage damage. The purpose of the study is to determine if remodeling is sufficient to prevent joint deterioration in the short-term.

Methods: A retrospective cohort study of patients with moderate and severe landslides, treated with in situ fixation was designed. Remodeling capacity was evaluated with Southwick angle and alpha angle. Functional and radiological impairment was evaluated with the Hip Harris Score and Tonnis scale, respectively. Minimum follow-up: 4 years.

Results: Seventeen patients, median follow-up 63 months (IR 55-81). The pre-surgical Southwick angle 57° (IR 50-72) versus the postoperative one 48° (IR 45-74) significantly decreased (p 0.023). The same happened with the complementary angle alpha. The radiological deterioration was statistically significant (p 0.012). Functional results showed no statistically significant differences (p 0.49).

Conclusions: In this series, moderate and severe slipped capital femoral epiphysis fixed in situ showed radiological deterioration during a 63-month follow-up. However, the functionality is not deteriorating as quickly.

KEY WORDS: Slipped capital femoral epiphysis.

In situ fixation. Remodeling.

Level of Evidence: IV

Recibido el 16-2-2014. Aceptado luego de la evaluación el 5-9-2014.

Correspondencia:

Dr. FRANCISCO PRAGLIA
franciscopraglia@hotmail.com

Introducción

La epifisiólisis de cadera es un deslizamiento a nivel del cartilago de crecimiento, patológico, generalmente gradual y rotatorio de la epífisis proximal del fémur, respecto del cuello femoral, que ocasiona una deformidad en varo, rotación externa y extensión del fémur proximal. Los deslizamientos en valgo son altamente infrecuentes y ocurren, en general, por traumatismos, radioterapia localizada en la parte proximal del fémur o en pacientes con osteodistrofia renal.¹⁻⁴ La fijación in situ, mediante la colocación de un tornillo canulado de forma percutánea, guiado con intensificador de imágenes, sin ningún intento de reducción previo, es el tratamiento más aceptado,⁵⁻¹¹ incluso en aquellos deslizamientos >30°, con una deformidad residual en el fémur proximal.⁵⁻¹³

Objetivos

Objetivo primario

El propósito de este trabajo es determinar si, después de la fijación in situ de una epifisiólisis de cadera moderada o grave, la remodelación es suficiente para impedir que el choque femoro-acetabular ocasione deterioro articular a corto plazo.

Objetivos específicos

- Evaluar la capacidad de remodelación de las epifisiólisis de cadera moderadas y graves (ángulo de Southwick y ángulo alfa complementario) fijadas in situ durante el seguimiento.
- Evaluar el deterioro funcional (puntaje de Harris) y radiográfico (escala de Tonnis) que presentaron las epifisiólisis de cadera moderadas y graves fijadas in situ durante el seguimiento.

Materiales y Métodos

Diseño del estudio

Se diseñó un estudio de cohorte retrospectivo de pacientes pediátricos de 10 años de edad o más, con epifisiólisis de cadera moderadas y graves, que recibieron como tratamiento la fijación in situ.

Población

Criterios de inclusión

- Pacientes pediátricos de ambos sexos
- Edad ≥10 años en el momento del tratamiento
- Deslizamientos epifisarios con ángulo de Southwick >30°
- Tratamiento con fijación in situ con un tornillo canulado de 6,5 mm de diámetro, sin intento de reducción previa
- Seguimiento mínimo de 48 meses

Criterios de exclusión

- Epifisiólisis bilateral
- Fijación con más de un tornillo
- Cirugía previa en el momento del tratamiento
- Signos radiográficos de osteonecrosis o condrólisis antes de la fijación

Ámbito

Pacientes tratados y controlados en el Hospital de Niños "Ricardo Gutiérrez" y tres instituciones privadas de la Ciudad Autónoma de Buenos Aires.

Definiciones por considerar

La gravedad de la epifisiólisis se clasificó con el ángulo de Southwick: <30°: leve, 30°-60°: moderada, >60°: grave; y la estabilidad, con los criterios de Loder:⁷ estables, cuando podían caminar e inestables cuando no podían descargar el peso sobre la cadera afectada.

Según los criterios de Fahey y O'Brien,^{8,12} se consideró epifisiólisis aguda cuando los síntomas llevaban menos de 3 semanas, crónica cuando llevaban más de 3 semanas y crónica reaguizada, cuando más allá de la tercera semana recrudecen el dolor y la dificultad para caminar.

Los resultados funcionales fueron calculados con el puntaje de Harris,¹⁴ que evalúa dolor, función, ausencia de deformidad y amplitud de movimiento. El mayor puntaje posible es 100, que indica ausencia de dolor y función normal de la cadera. El resultado se considera excelente (100-90), bueno (89-80), regular (79-70) y pobre (<70).

La artrosis se evaluó con los grados de Tonnis:^{15,16} grado 0, cadera sin signos de osteoartritis; grado 1, incremento de la esclerosis de la cabeza y el acetábulo, leve estrechamiento del espacio articular; grado 2, pequeños quistes en la cabeza o el acetábulo, incremento de la estrechez del espacio articular, moderada pérdida de la esfericidad de la cabeza femoral y grado 3, grandes quistes en la cabeza o el acetábulo, obliteración del espacio articular, gran deformidad de la cabeza, necrosis, condrólisis.

Seguimiento

Los pacientes fueron citados a la consulta. Se determinó el puntaje de Harris en el momento del mayor seguimiento y se comparó con el puntaje de Harris presente en la historia, correspondiente al período comprendido entre los 12 y 18 meses desde la fijación in situ, según cada caso.

Se analizaron las radiografías en proyecciones anteroposterior y de perfil, preoperatorias y posoperatorias, en el momento del mayor seguimiento. Se midieron el ángulo de deslizamiento de Southwick y el ángulo alfa complementario, como marcadores de choque femoro-acetabular.¹⁷ La variación <5° se consideró dentro del rango de error del observador, mientras que un cambio >5° se interpretó como evidencia de remodelación. El grado de osteoartritis se determinó con la escala de Tonnis.

Métodos estadísticos

Se describen las variables continuas con media y desviación estándar o mediana y rango intercuartil (RI), según la distribu-

ción observada. Las variables categóricas se describen como proporciones. Se compararon las características preoperatorias y posoperatorias con la prueba para muestras apareadas, las variables categóricas con la prueba de McNemar y, para las variables continuas, se utilizaron pruebas no paramétricas para muestras relacionadas. Se considerarán estadísticamente significativas las probabilidades inferiores al 5%. Todos los análisis se realizaron con el *software* IBM SPSS, versión 19.

Consideraciones éticas y declaración de los autores

El presente protocolo se ajusta y respeta los principios éticos para la investigación médica en seres humanos de la Declaración de Helsinki.

Resultados

Se incluyeron 17 pacientes (10 niñas y 7 niños), con una mediana de edad de 12 años (RI 11-13), y compromiso del lado izquierdo en el 71% (12) y del lado derecho en el 29% (5). Según los criterios de Fahey y O'Brien, el 6% (1) eran agudas, el 29% (5), crónicas y el 65% (11), crónicas reagudizadas. El 82% (14) fueron estables y el 18% (3), inestables. La mediana de seguimiento fue de 63 meses (RI 55-81) (Tabla 1).

Resultados clínicos

El acortamiento promedio del miembro afectado fue de 2,3 cm. El 100% de las caderas afectadas presentó una restricción de la rotación interna. Cuatro pacientes fueron sometidos a una nueva intervención, antes de los tres años desde la fijación in situ, por dolor persistente y restric-

Tabla 1. Datos demográficos y mediciones radiográficas preoperatorias y posoperatorias

Número de casos	17
Edad	Mediana 12 años (RI 11-13)
Sexo	10 niñas - 7 niños
Lado	12 izquierdo - 5 derecho
Fahey y O'brien	Agudas 1 Crónicas 5 Crónicas reagudizadas 11
Loder	Estables 14 Inestables 3

ciones en las actividades de la vida cotidiana. Las nuevas intervenciones fueron dos retiros de material y dos osteotomías de reorientación (Fig. 1).

Resultados funcionales

Los resultados funcionales en el período comprendido entre los 12 y 18 meses posoperatorios iniciales tuvieron una mediana de puntaje de Harris de 88 (RI 69-92). Seis casos fueron excelentes; cuatro, buenos; tres, regulares y cuatro, pobres. Los resultados funcionales correspondientes al momento del mayor seguimiento tuvieron una mediana del puntaje de Harris de 80 (RI 73-87), tres casos excelentes; seis casos buenos; cinco casos regulares y dos casos pobres. Esta diferencia no fue estadísticamente significativa ($p = 0,49$).

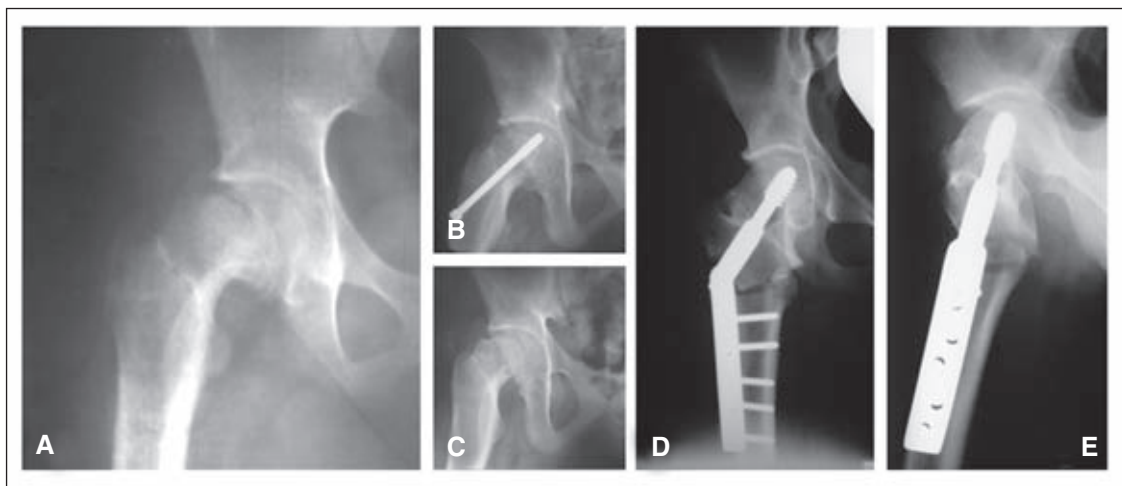


Figura 1. A. Paciente de 12 años con deslizamiento crónico reagudizado grave de cadera derecha. B. Se realizó una fijación in situ. C. A los 12 meses de la fijación, presentaba dolor y restricción del rango de movilidad articular, por lo que se decidió retirar el tornillo. D y E. A los 27 meses de la fijación, el dolor y la restricción de la movilidad continuaban, entonces, se llevó a cabo una osteotomía intertrocanterica de reorientación epifisaria. La sintomatología mejoró, pero el deterioro de la cadera no augura un buen pronóstico a largo plazo.

Mediciones radiográficas

Se compararon las mediciones obtenidas en las radiografías del posoperatorio inmediato frente a las mediciones de las radiografías al mayor seguimiento. Mediana de seguimiento 63 meses (RI 55-81) (Fig. 2). Al comparar el ángulo de Southwick promedio prequirúrgico medido en las radiografías 57 (RI 50-72) con el posquirúrgico 48 (RI 45-74), esta diferencia fue estadísticamente significativa ($p = 0,023$). Al comparar el ángulo alfa complementario prequirúrgico 122 (RI 116-139) con el posquirúrgico 114 (RI 111-137), esta diferencia fue estadísticamente significativa ($p = 0,05$). Tonnis prequirúrgico grado 1: 41% (7), grado 2: 35% (6) y grado 3: 24% (4) y Tonnis posquirúrgico grado 1: 16% (1), grado 2: 29% (5) y grado 3: 65%

(11); esta diferencia fue estadísticamente significativa ($p = 0,012$) (Fig. 3, Tabla 2).

Discusión

Se sabe que incluso los deslizamientos leves pueden tener consecuencias a largo plazo, por defectos mecánicos en la articulación de la cadera, y que la gravedad del deslizamiento influye en los malos resultados.^{5-13,17} El daño temprano ocasionado por el choque entre la prominencia de la metáfisis femoral deformada y el cartílago articular del acetábulo es una realidad confirmada por varios trabajos.¹⁸⁻²² Sin embargo, la fijación in situ de los deslizamientos $>30^\circ$ sigue siendo el método preferido por la ma-

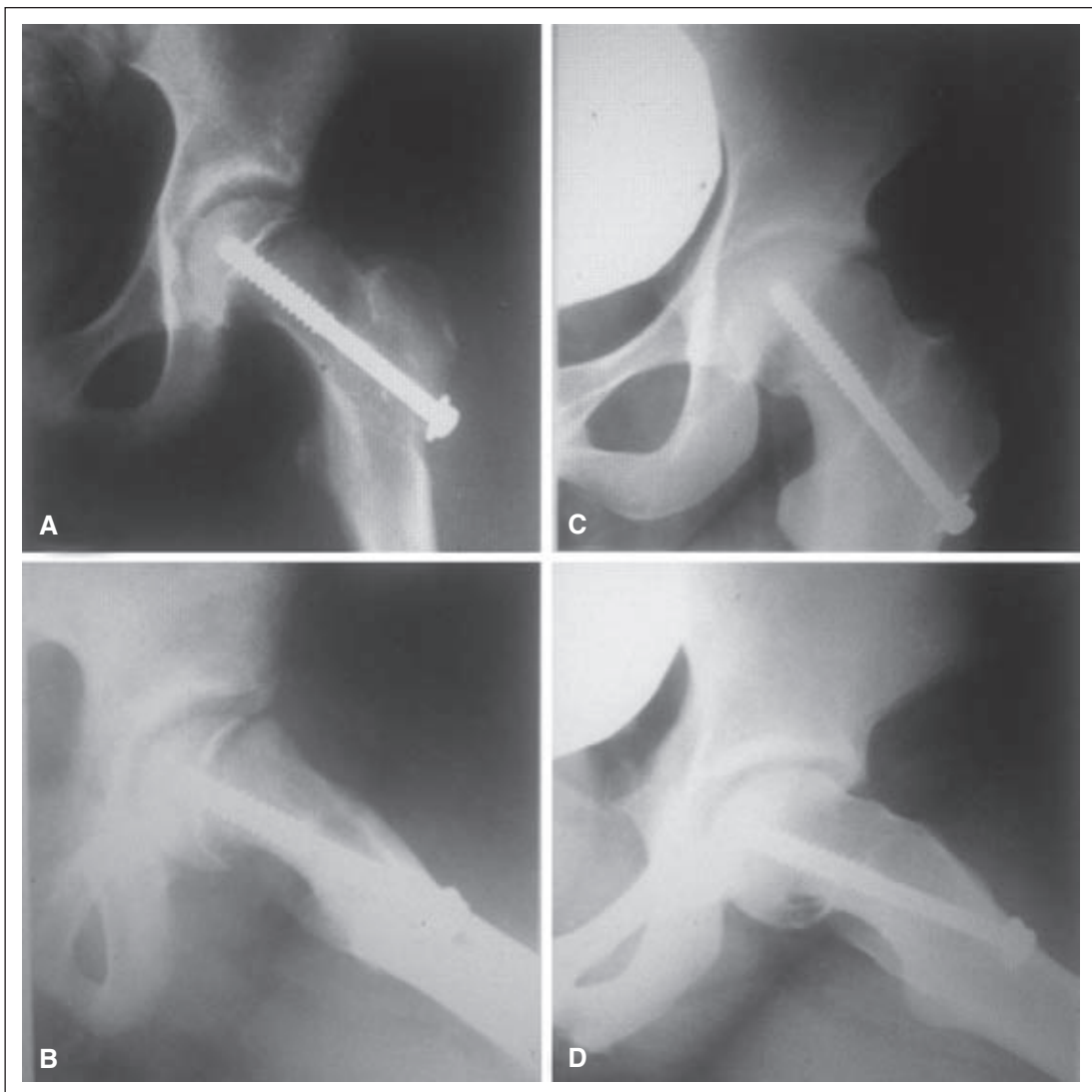

Figura 2. A y B. Radiografías de frente y de perfil, posoperatorio inmediato de un deslizamiento de 40° fijado in situ. C y D. Radiografías del mismo paciente a los 65 meses de seguimiento. Se observa un ángulo de Southwick de 28° en el perfil. La remodelación estuvo presente en 12° . En las radiografías A y B, el grado de Tonnis es 1 y, en las radiografías C y D, es de 2, por lo que también hubo deterioro.

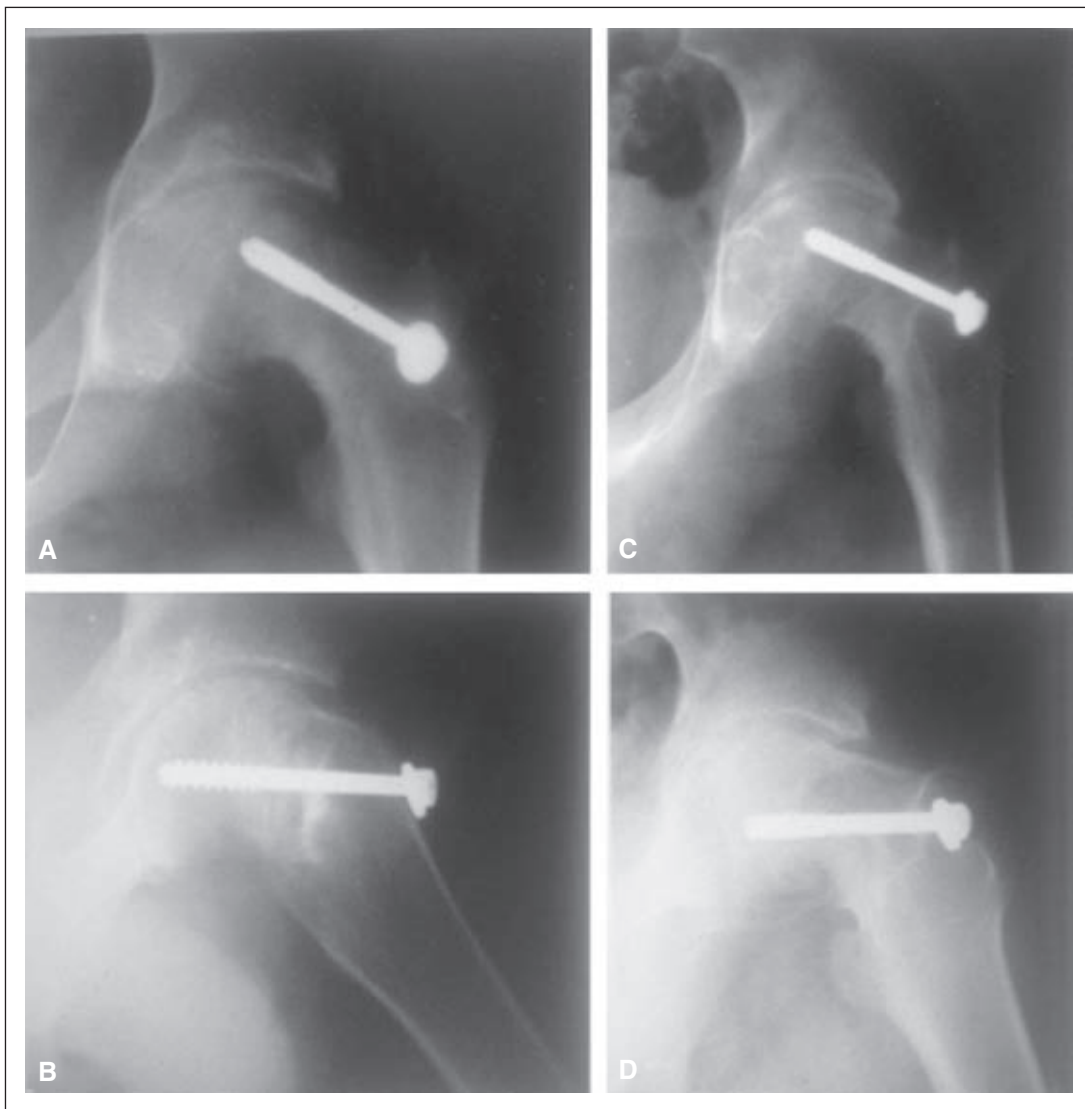

Figura 3. A y B. Radiografías de frente y de perfil, posoperatorio inmediato de un deslizamiento crónico grave fijado in situ. C y D. Radiografías del mismo paciente a los 48 meses de seguimiento. Se observa un rápido deterioro radiográfico. En las radiografías A y B, el grado de Tonnis es 2 y, en las radiografías C y D, 3 con pseudoquistes epifisarios, deformidad y pinzamiento grave. El paciente tuvo una condrólisis como complicación.

Tabla 2. Remodelación y deterioro clínico y radiográfico

	Preoperatorio	18 meses posoperatorio	Mayor seguimiento. Mediana 63 meses (RI 55-81)	
Ángulo de Southwick	57° (RI 50-72)	-	48° (RI 45-74),	p 0,023
Ángulo alfa complementario	122° (RI 116-139)	-	114° (RI 111-137)	p 0,05
Tonnis	G1(7)-G2(6)-G3(4)	-	G1(1)-G2(5)-G3(11)	p 0,012
Harris	-	88 (RI 69-92)	80 (RI 73-87)	p 0,49

yoría de los cirujanos ortopédicos pediátricos del mundo, por considerarlo un método sencillo, eficaz para detener el deslizamiento y seguro, y confiando la otra parte del problema (la deformidad residual) al fenómeno de remodelación.^{5-13,17}

Pero, ¿qué sabemos respecto de la remodelación después de una fijación in situ? O'Brien y Fahey, en 1977,⁸ publicaron remodelación en 10 de 12 casos de epifisiólisis graves con una mejoría fundamentalmente de la rotación interna de las caderas. Estos autores aseguran que la restauración del movimiento está directamente relacionada con la remodelación ósea. En su publicación de 1986, Clarke y Harrison²³ reportaron remodelación, basados en el ángulo de deslizamiento, y presentaron tres casos. Pero ninguno de estos autores analizó el grado de remodelación cuantitativamente o la correlación de los cambios óseos con la restauración de movimiento. En 1991, Siegel y cols.,²⁴ en un estudio clínico prospectivo sobre 39 caderas fijadas in situ, 12 de ellas graves, y 2 años de seguimiento promedio, comunicaron una remodelación de 14° del ángulo de deslizamiento medido por tomografía computarizada, estadísticamente significativa. En la mayoría de los pacientes, la recuperación funcional fue rápida y completa. Los estudios radiográficos revelaron cambios mínimos en la relación de la cabeza femoral y el cuello después de la fijación in situ. El hueso inmediatamente adyacente a la fisis se había reabsorbido anterior y superiormente, y el hueso nuevo se había formado postero-inferiormente. Los autores afirman que estos cambios representan la respuesta del periostio al desplazamiento epifisario y dan cuenta de la disminución en el ángulo de deslizamiento que se observó en las imágenes tomográficas. Sin embargo, a pesar de estos cambios de "remodelación" o de "erosión", la anatomía del fémur proximal había cambiado poco. Los autores concluyen en que, después de la fijación in situ, incluso en caderas con deslizamientos graves, se recupera rápidamente la movilidad y la función. No obstante, la deformidad de la parte proximal del fémur, que se ha relacionado directamente a un aumento del riesgo de artrosis, persiste. La resorción de hueso en la parte anterolateral del cuello femoral puede haber influido en el aumento de la rotación interna. Los autores no mencionan la posibilidad de que el fenómeno al que llaman "remodelación", no sea otra cosa que el propio desgaste de la prominencia del cuello femoral deformado que choca y se orada continuamente contra el reborde acetabular.

En 1991, Wang-Chung y cols.²⁵ reportan una corrección de 11,7° del ángulo de Southwick, y sugieren diferir las osteotomías de reorientación por dos años. En 1996, Belleman y cols.²⁶ afirman que la remodelación es inversamente proporcional al grado de desplazamiento y aumenta si el trirradiado está abierto. Informan un 59% de remodelación en su serie.

Los trabajos antes citados comunican que existe un fenómeno complejo de erosión ósea/remodelación, que mejora sustancialmente la movilidad y el dolor a corto plazo

de las caderas fijadas in situ. En nuestra serie, ocurrió lo mismo, con una mediana de seguimiento de 63 meses. El ángulo de Southwick promedio prequirúrgico respecto del posquirúrgico disminuyó 9°, esta diferencia fue estadísticamente significativa ($p = 0,023$) (Fig. 2) y el ángulo alfa complementario disminuyó 8° en promedio, esta diferencia también fue estadísticamente significativa ($p = 0,05$). En nuestra serie, la remodelación fue del 15,7% en promedio.

A partir de esto, surge un nuevo interrogante: ¿fue suficiente este 15,7% para evitar el deterioro precoz de la articulación?

En 1981, el Departamento de Cirugía Ortopédica de la Universidad de Iowa (EE.UU.) publicó la mayor serie y con seguimiento más largo hasta esa fecha, de epifisiólisis de cadera.⁶ Ciento veintinueve pacientes (149 caderas) seguidos un promedio de 31 años. El propósito del trabajo fue determinar si un deslizamiento epifisario sin realineación conducía a la mala función y degeneración precoz de la articulación. Boyer y cols.⁶ observaron que, aunque la dismetría, y la abducción y rotación interna se vieron limitadas según la gravedad del deslizamiento, la función no se vio afectada notablemente. Sugirieron que la fijación in situ proporciona buenos resultados a largo plazo, incluso para los deslizamientos graves. Diez años después, Carney y cols.¹ retomaron esta serie y, con 41 años de seguimiento promedio, concluyeron en que se produce un deterioro leve después de fijar in situ una epifisiólisis de cadera a largo plazo, y que es dependiente de la gravedad del deslizamiento. La fijación in situ es el tratamiento de elección, ya que otros tratamientos (yesos prolongados o técnicas de realineación quirúrgica) no demostraron ser mejores que la propia evolución natural de la enfermedad.

Sin embargo, a los 9 años, Ganz, Slongo y Leuning^{16,17} publican una nueva técnica quirúrgica, que consiste en una luxación controlada de la cadera y una realineación "segura" disecando y protegiendo la vascularización de la epífisis proximal del fémur, y reportaron hallazgos intraoperatorios interesantes. Observaron daños mecánicos tempranos en 14 caderas con epifisiólisis durante la luxación controlada. Los autores comunicaron 13 lesiones del labrum y 12 del cartílago acetabular. Esto reabre la controversia. Spencer y cols.,²¹ en 2006, también encontraron daños en el labrum y el cartílago articular durante la luxación controlada de la cadera en pacientes con epifisiólisis crónicas estables. Slongo en su publicación de 2010, sobre el procedimiento de Dunn modificado,²⁷ presentó evidencia de daño del cartílago acetabular en 14 pacientes y lesión del labrum en 12 caderas.

Sink y cols.²⁸ informaron daño del cartílago articular durante la luxación controlada en caderas con epifisiólisis moderadas y graves estables. Nosotros publicamos una serie de 13 caderas con deslizamientos $>30^\circ$ tratados mediante la luxación controlada y el procedimiento de Dunn modificado²² y, en ella, el 69,2% de las caderas presentaba lesión, de, al menos, una estructura intraarticular (labrum,

cartílago articular epifisario o acetabular) al momento de la cirugía.

Estos hallazgos intraoperatorios que documentan daño de estructuras intraarticulares parecen no tener lógica cuando se los enfrenta a los resultados de seguimientos a largo plazo de epifisiólisis de caderas fijadas in situ, publicados por el Departamento de Cirugía Ortopédica de la Universidad de Iowa (EE.UU.), en 1981⁶ y 1991¹. Sin embargo, en 2012, el Departamento de Cirugía Ortopédica de la Clínica Mayo (EE.UU.) publicó un nuevo trabajo sobre resultados a largo plazo de epifisiólisis de cadera fijadas in situ.²⁹ Evaluaron 105 caderas con deslizamientos epifisarios fijados in situ, seguimiento promedio de 16 años, y encontraron que, excluyendo a los pacientes con condrólisis y necrosis avascular, un tercio tenía dolor moderado o grave; un 10% de los pacientes, antes de los 10 años desde la fijación, necesitó una cirugía reconstructiva, y que a una edad promedio de 35 años, la mayoría no podía correr, se quejaba de dolor y rigidez en la cadera afectada. En su serie, algunos pacientes con deslizamientos leves tuvieron síntomas persistentes después de la fijación in situ.

Estos resultados encuentran un poco más de lógica, al contrastarse con los daños hallados durante las luxaciones controladas mencionados anteriormente.

Nuestra serie tiene limitaciones: corto período de seguimiento para evaluar artrosis, falta de estudios de alta complejidad, como la artroresonancia para evaluar daño temprano del cartílago articular; falta de correlación estadística del fenómeno de remodelación con otras variables que puedan modificarla, como edad, sexo y grados

de deslizamiento previo. Por último, no se estudió si las limitaciones en las actividades físicas de nuestros pacientes se debieron a la deformidad en su cadera únicamente o a otras comorbilidades médicas, como el sobrepeso, por ejemplo.

Conclusiones

En nuestra serie, el fenómeno complejo al que llamamos remodelación estuvo presente y mejoró los valores angulares de las radiografías en un 15,7%, pero no pudo evitar el choque femoro-acetabular, por lo que el 64,7% de las caderas mostró deterioro radiográfico, progresando en la escala de Tonnis (en un período promedio de 63 meses de seguimiento).

Si bien el puntaje de Harris disminuyó de un valor promedio de 88 a 80 a lo largo del seguimiento, esta diferencia no fue estadísticamente significativa. Tal vez esto pueda deberse a que dos pacientes de nuestra serie fueron sometidos a una osteotomía de reorientación intertrocanterica dos años después de la fijación in situ, situación que mejora el puntaje de Harris, o tal vez el deterioro radiográfico simplemente precede al funcional.

Creemos prudente, entonces, no diferir por mucho tiempo la reorientación epifisaria (determinar qué método de reorientación debe escogerse no es objeto de esta presentación) en los deslizamientos >30° que son fijados in situ. De este modo, al menos en teoría, podríamos minimizar las consecuencias del choque femoro-acetabular.

Agradecimiento: A Ma. Lourdes Posadas-Martínez, por el asesoramiento estadístico.

Bibliografía

1. Carney BT, Weinstein SL, Noble J. Long-term follow-up of slipped capital femoral epiphysis. *J Bone Joint Surg Am* 1991;73:667-74.
2. Loder RT, O'Donnell PW, Didelot WP, Kayes KJ. Valgus slipped capital femoral epiphysis. *J Pediatr Orthop* 2006;26:594-600.
3. Muller W. Eieentstehung von coxa valga durch epiphy sen verschiebung. *Beitr Z Klin Chi.* 1926;137:148-64.
4. Hartjen CA, Koman LA. Treatment of slipped capital femoral epiphysis resulting from juvenile renal osteodystrophy. *J Pediatr Orthop* 1990;10:551-4.
5. Aronson DD, Carlson WE. Slipped capital femoral epiphysis. A prospective study of fixation with a single screw. *J Bone Joint Surg Am* 1992;74:810-9.
6. Boyer DW, Mickelson MR, Ponseti IV. Slipped capital femoral epiphysis. Long-term follow-up of one hundred and twenty-one patients. *J Bone Joint Surg Am* 1981;63:85-95.
7. Loder RT, Richards BS, Shapiro PS, Reznick LR, Aronson DD. Acute slipped capital femoral epiphysis. The importance of physeal stability. *J Bone Joint Surg Am* 1993;75:1134-40.
8. O'Brien E, Fahey J. Remodeling of the femoral neck after in situ pinning for slipped capital femoral epiphysis. *J Bone Joint Surg Am* 1977;59:62-8.
9. Larson AN, Sierra RJ, Yu EM, Trousdale RT, Stans AA. Outcomes of slipped capital femoral epiphysis treated with in situ pinning. *J Pediatr Orthop* 2012;32:125-30.

10. **Karol LA, Doane RM, Cornicelli SF, Zak PA, Haut RC, Manoli A 2nd.** Single versus double screw fixation for treatment of slipped capital femoral epiphysis: a biomechanical analysis. *J Pediatr Orthop* 1992;12:741-5.
11. **Waldenström H.** Slipping of the upper femoral epiphysis. *Surg Gynecol Obstet* 1940;71:198.
12. **Fahey J, O'Brien E.** Acute slipped capital femoral epiphysis. *J Bone Joint Surg Am* 1965;47:1105-27.
13. **Hall JE.** The results of treatment of slipped femoral epiphysis. *J Bone Joint Surg Br* 1957;39:659-73.
14. **Harris WH.** Traumatic arthritis of the hip after dislocation in acetabular fractures. Treatment by mould arthroplasty. *J Bone Joint Surg Am* 1969;51:737-55.
15. **Clohisy JC, Carlisle JC, Beaulé PE, Kim YJ, Trousdale RT, Sierra RJ, et al.** A Systematic approach to the plain radiographic evaluation of the young adult hip. *J Bone Joint Surg Am* 2008;90(Suppl 4):47-66. doi:10.2106/JBJS.H.00756.
16. **Leunig M, Casillas MM, Hamlet M, Hersche O, Notzli H, Slongo T, Ganz R.** Slipped capital femoral epiphysis: early mechanical damage to the acetabular cartilage by a prominent femoral metaphysis. *Acta Orthop Scand* 2000;71:370-5.
17. **Ganz R, Gill TJ, Gautier E, Ganz K, Krugel N, Berlemann U.** Surgical dislocation of the adult hip a technique with full access to the femoral head and acetabulum without the risk of avascular necrosis. *J Bone Joint Surg Br* 2001;83:1119-24.
18. **Leunig M, Slongo T, Kleinschmidt M, Ganz R.** Subcapital correction osteotomy in slipped capital femoral epiphysis by means of surgical hip dislocation. *Oper Orthop Traumatol* 2007;19:389-410.
19. **Leunig M, Slongo T, Ganz R.** Subcapital realignment in slipped capital femoral epiphysis: surgical hip dislocation and trimming of the stable trochanter to protect the perfusion of the epiphysis. *Instr Course Lect* 2008;57:499-507.
20. **Ganz R, Huff T, Leunig M.** Extended retinacular soft tissue flap for intraarticular surgery of the hip. Operative technique, indications and results of its application. *Clin Orthop Relat Res* 2009;467(3):704-716.
21. **Spencer S, Millis MB, Kim YJ.** Early results of treatment of hip impingement syndrome in slipped capital femoral epiphysis and pistol grip deformity of the femoral head-neck junction using the surgical dislocation technique. *J Pediatr Orthop* 2006;26:281-5.
22. **Praglia F, Sueiro J, Visona Dalla Pozza D, Stefano E.** Deslizamientos epifisarios femorales proximales >30°. Procedimiento de Dunn modificado. Evaluación anatómica y funcional en una cohorte retrospectiva. *Rev Asoc Argent Ortop Traumatol* 2013;78(4):199-209.
23. **Clarke NMP, Harrison MHM.** Slipped upper femoral epiphysis. A potential for spontaneous recovery. *J Bone Joint Surg Br* 1986;68(4):541-4.
24. **Siegel DB, Kasser JR, Sponseller P, Gelberman RH.** Slipped capital femoral epiphysis a quantitative analysis of motion, gait, and femoral remodeling after in situ fixation. *J Bone Joint Surg Am* 1991;73:659-66.
25. **Wong-Chung J, Strong ML.** Physeal remodeling after internal fixation of slipped capital femoral epiphysis. *J Pediatr Orthop* 1991;11:2-5.
26. **Bellemans J, Fabry G, Molenaers G, Lammens J, Moens P.** Slipped capital femoral epiphysis: a long-term follow-up, with special emphasis on the capacities for remodeling. *J Pediatr Orthop B* 1996;5:151-7.
27. **Slongo T, Kakaty D, Krause F, Ziebarth K.** Treatment of slipped capital femoral epiphysis with a modified Dunn procedure. *J Bone Joint Surg Am* 2010;92:2898-908. doi:10.2106.
28. **Sink EL, Zaltz I, Heare T, Dayton M.** Acetabular cartilage and labral damage observed during surgical hip dislocation for stable slipped capital femoral epiphysis. *J Pediatr Orthop* 2010;30:26-30.
29. **Larson AN, Sierra RJ, Yu EM, Trousdale RT, Stans AA.** Outcomes of slipped capital femoral epiphysis treated with in situ pinning. *J Pediatr Orthop* 2012;32:125-30.

Los autores declaran no tener conflicto de intereses y que el estudio no recibió financiamiento alguno.