

Tratamiento de las fracturas mediodiafisarias y del tercio distal del fémur con clavo endomedular retrógrado

JORGE L. PLOS

Hospital General de Agudos "Dr. Cosme Argerich", Ciudad Autónoma de Buenos Aires

RESUMEN

Introducción: Este trabajo analiza los resultados del enclavado endomedular retrógrado para tratar las fracturas mediodiafisarias y del tercio distal del fémur, en pacientes politraumatizados, obesos y de edad avanzada.

Materiales y Métodos: De 2002 a 2009, se trataron 21 fracturas, con un seguimiento promedio de 27 meses, 2 pacientes no completaron el seguimiento mínimo. La edad promedio fue de 58.9 años, 10 pacientes eran politraumatizados y 5, obesos. Doce de los 19 tenían >65 años. La cirugía se practicó en mesa radiolúcida estándar, sin accesorios de tracción. El abordaje fue intraarticular intercondíleo.

Resultados: Se logró la consolidación de las fracturas en 18 pacientes (98,74%) entre los 4 y 6 meses del posoperatorio. Un paciente presentó retraso de consolidación y fue tratado con nueva cirugía para recambio del clavo. No hubo infección en el sitio quirúrgico; 16 pacientes (84,21%) recuperaron la actividad funcional previa al accidente.

Conclusiones: El enclavado endomedular retrógrado es una terapéutica válida en enfermos politraumatizados, pacientes obesos y adultos mayores, pues aplica la eficacia de los clavos endomedulares, con menor complejidad en el desarrollo de la técnica quirúrgica. Aún queda por estudiar la evolución a largo plazo del abordaje intraarticular intercondíleo.

PALABRAS CLAVE: Fractura supracondílea de fémur. Politraumatismo. Clavo endomedular retrógrado.

RETROGRADE INTRAMEDULLARY NAILING FOR THE TREATMENT OF SHAFT AND DISTAL THIRD FEMORAL FRACTURES

Recibido el 10-1-2014. Aceptado luego de la evaluación el 31-10-2014.
Correspondencia:

Dr. JORGE L. PLOS
trajo02@hotmail.com

ABSTRACT

Background: The purpose of this study was to analyze the results of retrograde interlocking intramedullary nailing in patients with multiple injuries, obese, and >65 years old, who had suffered fractures of the shaft and distal third of the femur.

Methods: Twenty-one fractures were treated from 2002 to 2009, with an average follow-up of 27 months. Two patients were excluded because they were lost in the follow-up. There were 10 patients with multiple injuries and 5 obese patients. Twelve of the 19 patients were >65 years old. Surgery was performed in the fluoroscopy standard table using the intercondylar notch approach.

Results: Eighteen patients achieved bone healing within 4 to 6 months. A patient had a delayed consolidation, and a new surgery to exchange the nail was required for healing the fracture. There were no infections. Sixteen patients (84.21%) recovered their normal activities.

Conclusions: The retrograde interlocking intramedullary nailing is a good treatment option for patients with multiple injuries, obese and >65 years, who had suffered fractures of the shaft and distal third of the femur. Longer follow-up is required to determine the adverse effect of this technique on the function of the patellofemoral joint.

KEY WORDS: Femoral supracondylar fracture. Polytrauma. Retrograde intramedullary nailing.

Introducción

El enclavado endomedular (EEM) es una osteosíntesis que ha demostrado a través del tiempo su eficacia en el tratamiento de las fracturas diafisarias de los huesos largos.¹⁻⁵ La técnica quirúrgica de un EEM del fémur, ingre-

sando por la fosita digital del trocánter mayor (vía anterógrada), requiere de una mesa de cirugía con accesorios, tracción de miembros inferiores, intensificador de imágenes, el uso del instrumental de colocación, por lo cual se necesitan quirófanos amplios y un mayor “movimiento” de personas en el área quirúrgica. El EEM del fémur, ingresando desde la rodilla (vía retrógrada) tiene la misma eficacia terapéutica que la vía anterógrada para las fracturas diafisarias, pero es menos complejo y permite ampliar las indicaciones terapéuticas, pues incluye aquellas fracturas localizadas en el tercio distal del fémur. El objetivo de este trabajo es transmitir la experiencia adquirida en la aplicación de esta técnica quirúrgica para tratar las fracturas mediodiafisarias y del tercio distal del fémur.

La osteosíntesis endomedular retrógrada permite, especialmente en pacientes de alto riesgo, como los politraumatizados, los obesos y aquellos de edad avanzada, una estabilización temprana y con un menor tiempo quirúrgico, logrando un avance significativo en el resultado terapéutico final.⁶⁻¹⁴

En la literatura, comprobamos que la técnica del EEM retrógrado se desarrolla prolijamente, a partir de los trabajos de Gerhard Küntscher (1966, 1970), donde aplica esta técnica para el tratamiento de las fracturas de cadera y mediodiafisarias del fémur, utilizando un solo clavo y por abordaje supracondíleo medial.^{15,16} En 1973, Ender¹⁷ trata las mismas fracturas con 3 o 4 clavos elásticos, simplificando la técnica quirúrgica, característica que lleva a una amplia difusión del método. Los buenos resultados iniciales, por la menor complejidad de la técnica, contrastan con las secuelas de consolidaciones viciosas (rotación del miembro) y las migraciones de los clavos. Desde 1984, Swiontkowskios y cols., y, en la década de 1990, Sanders y cols., Iannacone y cols., Patterson y cols. publican trabajos utilizando un clavo de mayor diámetro, único (Küntscher, AO), y lo indican en pacientes con múltiples

fracturas, para fracturas supraintercondíleas, y alternando abordaje supracondíleo e intercondíleo.¹⁸⁻²¹ A partir del trabajo de Moed y Watson con una serie de 20 casos, en los que obtuvieron muy buenos resultados utilizando la vía intraarticular, un solo clavo de titanio, cerrojo anteroposterior distal (a la entrada del clavo),²² esta técnica quirúrgica se tornó menos compleja y más eficaz, por lo cual comenzó a tener una progresiva difusión dentro de la cirugía ortopédica, se fue perfeccionando con el tiempo y se mantiene vigente en la actualidad.²³⁻²⁷ Es la suma de la experiencia de estos autores, la que me entusiasmó en la aplicación del EEM retrógrado como tratamiento de las fracturas del tercio inferior y medio del fémur, en pacientes con los antecedentes ya mencionados.

Materiales y Métodos

Entre julio de 2002 y agosto de 2009, 21 fracturas del tercio inferior y medio del fémur en 21 pacientes fueron tratadas con la técnica quirúrgica de la osteosíntesis EEM retrógrada, en el Hospital “Dr. Cosme Argerich” y en mi actividad privada. Las fracturas fueron identificadas según la clasificación de la AO de la siguiente manera: 10 pacientes: 33 A I, 2 pacientes: 33 A II, 1 paciente: 33 B II, 3 pacientes: 33 C III, 4 pacientes: 32 A, 1 paciente: 32 B I (Fig. 1).

Dos pacientes tenían fractura bilateral de fémur, uno de ellos fue tratado con clavos endomedulares, uno retrógrado y otro anterógrado (este último, por tener el trazo de fractura en el tercio superior) y el segundo caso fue tratado con un clavo retrógrado y un “DCS” contralateral (por conminución de la fractura); 2 pacientes fueron excluidos por no cumplir el seguimiento mínimo de 5 meses. La edad promedio fue de 59.68 años (rango de 21 a 94 años), 17 mujeres y 4 hombres. De los 19 pacientes, 10 eran politraumatizados, todos por accidente de tránsito, 6 de ellos presentaban “rodilla flotante”.²⁸ Se detectaron 6 fracturas expuestas: Grado I (2 pacientes) y Grado II (4 pacientes), según la clasificación Gustilo-Anderson.^{29,30} Tres fracturas fueron peri-

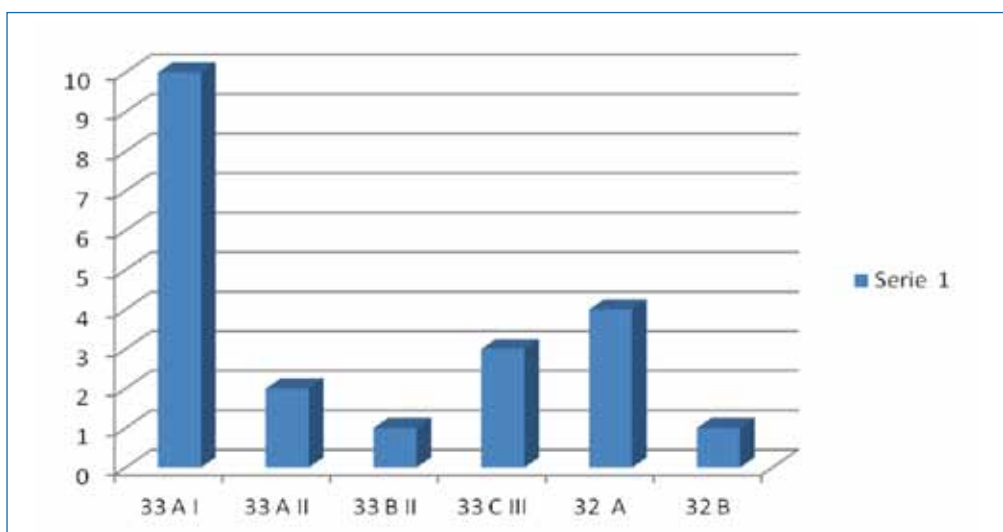


Figura 1. Frecuencia de fracturas según la clasificación de la AO.

protésicas de reemplazo total de rodilla y un caso correspondió a fractura patológica por metástasis de cáncer de mama. El seguimiento fue de 27 meses (rango de 6 a 48 meses) (Tabla).

Los resultados fueron evaluados con 3 parámetros: 1) consolidación de la fractura, 2) movilidad articular, 3) recuperación de la actividad habitual. Respecto de la movilidad articular, se utilizó el siguiente criterio: “muy buena”, cuando el arco de movimiento llegaba a 140° o más, “buena”, si llegaba a los 100° y “pobre”, cuando no superaba los 80°.

Técnica quirúrgica

Dieciséis de los 19 pacientes (84,21%) fueron intervenidos en la primera semana de internación; en los tres restantes, se prolongó el tiempo de internación 2 semanas a la espera del material quirúrgico. El tratamiento al ingreso consistió en tracción esquelética al tubérculo anterior de la tibia en 10 casos, transcalfánea en los 6 casos de “rodilla flotante”,²⁸ valva posterior de yeso en las 3 fracturas periprotésicas (escaso desplazamiento). Las fracturas

expuestas fueron tratadas según el protocolo de Gustilo-Ander-son;^{29,30} no se usó tutor externo para la estabilización. La rehabilitación activa comenzó a las 48 h facilitada por un mínimo abordaje quirúrgico; se permitió la carga asistida, en forma precoz, a partir del día 35 del posoperatorio (según el estado general); 14 de los 19 pacientes del seguimiento (73,68%) comenzaron a deambular según este protocolo. Se realizó profilaxis antibiótica siguiendo las indicaciones de la Guía de Profilaxis Antibiótica Prequirúrgica que, desde 2003, se utiliza en los Hospitales del Gobierno de la Ciudad Autónoma de Buenos Aires.³¹ Los pacientes fueron operados en mesa quirúrgica radiolúcida en decúbito dorsal (Fig. 2A). En un solo caso, se utilizó mesa con accesorios de tracción de miembros inferiores, porque el paciente presentaba fractura bilateral de fémur 32 B, el derecho en el tercio inferior, tratado con técnica retrógrada y el izquierdo, en el tercio superior, tratado con técnica de anterógrada (Fig. 2B). En las imágenes, se puede comparar la complejidad en el manejo de la sala de operaciones cuando se utilizan accesorios de tracción, y la incidencia que esto tiene en la contaminación del sitio quirúrgico.^{10,32-35}

Tabla. Evaluación subjetiva

Edad	Sexo	Politraumatismo	Clasificación AO	Expuestas	Periprotésicas/metástasis	Consolidación	Dolor de rodilla	Función
21	F		33 A I	Gustilo II		4,5 meses	No	Total
22	F	Sí	33 A II			4 meses	No	Total
34	M	Sí	32 A	Gustilo II			Con esfuerzo	Total
75	F		33 A I			4 meses	Sí	80°
89	F		33 C III			4 meses	Con esfuerzo	80°
75	F	Sí	32 A			4 meses	No	Total
45	M	Sí	33 B II y 32 C	Gustilo II		4 meses		
87	F		33 A I		RTR	4 meses	No	130°
75	F		33 A I		RTR	4 meses	No	130°
81	F		33 A I		RTR	4 meses	No	130°
94	F		33 A II			4 meses	Sí, por artrosis	80°
67	F	Sí	33 A I/33 C II			4 meses	No	120°
21	M	Sí	32 B	Gustilo I		4 meses	No	Total
88	F		32 A			--	--	--
65	F		32 C		Metástasis	--	--	--
65	M	Sí	33 C III	Gustilo II		4-6 meses	Con esfuerzo	90°
20	F	Sí	33 C III	Gustilo II		4-6 meses	Con esfuerzo	100°
83	F		33 A I			4 meses	No	Total
74	F	Sí	33 A I			4 meses	No	Total
30	F	Sí	32 A			4 meses	No	Total
76	F		32 A			4 meses	No	Total

F = femenino; M = masculino; RTR = reemplazo total de rodilla.

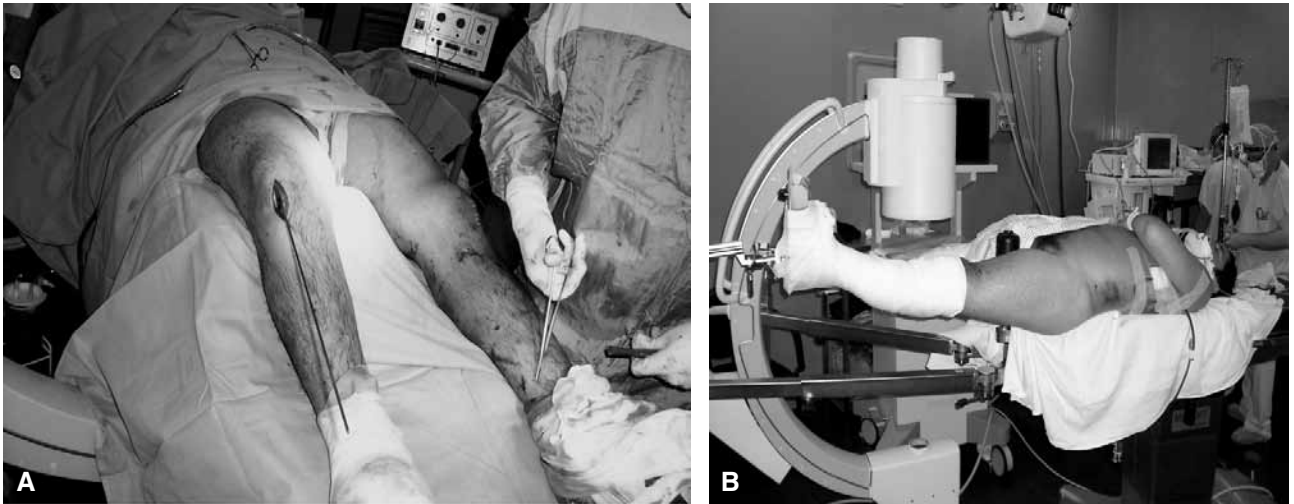


Figura 2. Hombre de 21 años, con politraumatismos, fractura bilateral de fémur (3 2 B, derecho en tercio inferior e izquierdo en tercio superior) y fractura de tibia izquierda (4 2 A). Las imágenes permiten comparar las ventajas de la osteosíntesis con técnica retrógrada (A), en mesa radiolúcida estándar, donde finalizó el enclavado endomedular anterógrado de tibia y está comenzado el retrógrado de fémur. En el mismo paciente, la técnica anterógrada necesita mesa con accesorios de tracción (B).

El abordaje fue siempre intraarticular, con la variante trans-tendón rotuliano,^{18,22} (más utilizado por requerir menor incisión) o desplazamiento extremo de la rótula, que se dejó para los casos con trazos fracturarios intraarticulares (3 pacientes) o periprotésico (3 pacientes). El punto de acceso al fémur se encuentra a nivel intercondíleo, de 10 a 12 mm por encima de la escotadura y la inserción del ligamento cruzado posterior.²³ Es de indicación correcta en la técnica quirúrgica, dejar el extremo distal del clavo "sumergido" en la esponjosa del intercondilo, como mínimo 3 mm respecto del borde del orificio de entrada.³⁶ La técnica continúa con los mismos pasos que se utilizan en el EEM, colocación de alambre guía, fresado (no aconsejado en pacientes politraumatizados y obesos),^{22,24,28} elección del diámetro y la longitud del clavo, colocación y estabilización con cerrojos; en clavos <20 cm, se utilizan cerrojos proximales y distales "laterales"; en aquellos de mayor longitud, los cerrojos proximales son laterales y el distal es "anteroposterior", porque la técnica presenta menor complejidad.¹² Los 6 casos de "rodilla flotante" fractura de tibia y peroné fueron tratados con 2 EEM anterógrados (uno por el mismo abordaje en rodilla),²⁵ uno con placa y tornillo, 2 tutores externos y uno con reducción y yeso. En ningún caso, se utilizó drenaje aspirativo. En los pacientes con fracturas periprotésicas de reemplazo total de rodilla, tuvimos experiencia con 3 pacientes a los que les realizamos la misma técnica descrita, lateralizando la rótula. Es de suma importancia recordar que la hendidura intercondílea de las prótesis con estabilizador posterior de rodilla tiene un mínimo de 9 mm y que algunos modelos protésicos no presentan hendidura; por lo cual, debemos tenerlo muy en cuenta al elegir la técnica terapéutica. La rehabilitación posoperatoria con ejercicios de movilidad pasiva comenzó a las 24 h, la movilidad activa dependía de la capacidad de respuesta de los pacientes. La deambulación con descarga (andador o muletas) comenzó entre los días 35 y 40 del posoperatorio que se mantuvo obligadamente hasta la consolidación de las fracturas.

Resultados

De los 21 pacientes, 2 no cumplieron el seguimiento mínimo, una paciente falleció a los 60 días por causa extraquirúrgica y otra con fractura patológica de fémur que, en el último seguimiento al 4.º mes de posoperatorio, presentaba osteosíntesis estable, pero mayor osteólisis del fémur y un deterioro del estado general que hacía imposible su inclusión en el trabajo. En 18 de los 19 pacientes restantes, la fractura se consolidó (94,74%), solo uno tuvo retraso de la consolidación con ruptura del material de osteosíntesis, considero que no fueron adecuadas las dimensiones del clavo primario y correspondía a un caso de politraumatismo con "rodilla flotante", fractura expuesta en fémur y tibia (Gustilo II), que no fue fresado en la cirugía original. Fue tratado con cambio del clavo retrógrado (mayor diámetro y longitud) y fresado del canal. Cuatro pacientes (21,05%) presentaron consolidación viciosa, 3 con acortamiento de 1,5-2 cm, eran pacientes politraumatizados con fractura 33 C III y un caso con valgo de 9º, correspondiente a una fractura periprotésica de reemplazo total de rodilla; los pacientes, todos mayores de edad, toleraron las secuelas sin necesitar corrección quirúrgica.

No hubo infección en el sitio quirúrgico. En un solo caso, en el tercer año de seguimiento, el mismo paciente que fue sometido al cambio de clavo por ruptura del material de osteosíntesis, presentó al año de la segunda cirugía (y a 3 años de la primera) luego del retiro del cerrojo distal, un cuadro de artritis séptica de rodilla que fue tratado con lavados artroscópicos, y antibiótico específico para *Staphylococcus* sensible a meticilina, con un buen

resultado. Seis pacientes (31,58%) sufrían dolor anterior de rodilla relacionado con el esfuerzo y al subir o bajar escaleras. Tres correspondían a fracturas 33 C III (2 de ellos eran politraumatizados), otros 2 eran pacientes de 94 y 89 años con lesiones degenerativas previas. El último caso correspondía al paciente del recambio del material de osteosíntesis, que refería dolor en la bipedestación y marcha prolongada (Tabla).

La función de la rodilla se evaluó con el siguiente criterio: “muy buena”, cuando el arco de movimiento llegaba a 140° o más, “buena”, si llegaba a los 100°, y “pobre”, cuando no superaba los 80°; se comprobó que 16 de los 19 pacientes (84,21%) controlados en el seguimiento obtuvieron resultados muy buenos y buenos. Respecto a la actividad social, de los 19 pacientes, 5 eran jóvenes o adultos jóvenes que recuperaron su actividad laboral o social. Once eran mujeres >65 años y de vida sedentaria que volvieron al ritmo de vida prequirúrgico, con las limitaciones preexistentes por la edad. Un hombre de 65 años politraumatizado (polifracturado, fracturas 33 C III) debió utilizar descarga permanente (bastón) para la marcha (Figs. 3 y 4).

Discusión

Se conoce la eficacia terapéutica largamente experimentada y documentada del tratamiento con clavo endomedular cerrojado en las fracturas de fémur,¹⁻⁵ pero si se

varía la vía de abordaje, la cual deja de ser anterógrada y se transforma en retrógrada, se puede lograr que la técnica de la osteosíntesis endomedular sea más eficiente en pacientes con alto riesgo. Los pacientes politraumatizados, con fracturas bilaterales de fémur o ipsilateral de tibia y peroné (rodilla flotante), enfermos obesos y ancianos, con fracturas de tipo 32 y 33, en todas sus variantes, comparten el antecedente, en mayor o menor grado, de un alto riesgo quirúrgico y de la complejidad en el manejo dentro de la sala de operaciones.^{6,35,37} Los pacientes politraumatizados que están en la Unidad de Terapia Intensiva con respiración asistida, monitores portátiles, vías parenterales y, en algunos casos, con válvulas descompresivas neuroquirúrgicas, representan un desafío terapéutico para el cirujano ortopédico, pues debe realizar cirugías de osteosíntesis, en el menor tiempo posible, con la menor complejidad y evitando grandes abordajes para disminuir el riesgo de sangrado e infección. Si, en estos casos, comparamos la manipulación del armado de la mesa ortopédica con sus accesorios de tracción para estabilizar una fractura por vía anterógrada y, luego de esta, continuar con la osteosíntesis de otra fractura de un hueso largo; es seguro que se deben reacomodar elementos de tracción, equipo de rayos, mesas de instrumentación, realizar nueva asepsia, colocación de campos quirúrgicos, lo cual representa un mayor movimiento de personas en el quirófano y aumenta la contaminación y el riesgo de infección,^{16,32,33} como así también, prolonga el “tiempo quirúrgico” (incluido el tiempo de anestesia).

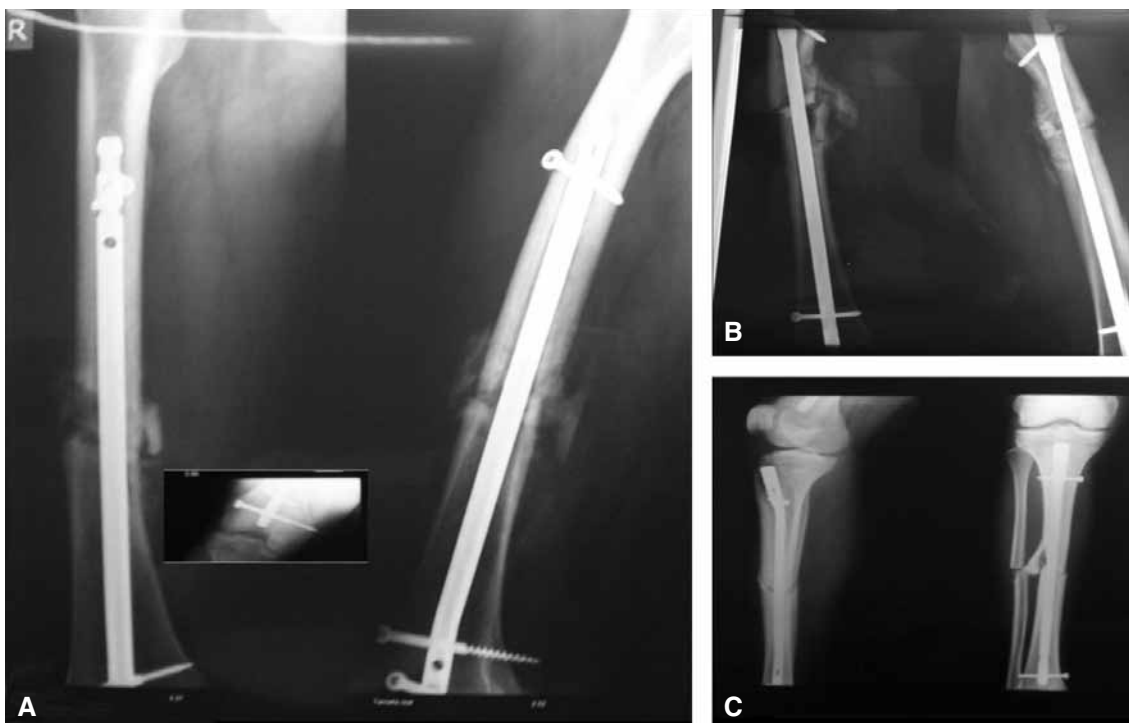


Figura 3. Tercer mes de posoperatorio. En las radiografías de frente y de perfil, se puede observar la buena formación del callo óseo. **A.** Fémur derecho con clavo retrógrado. **B.** Fémur izquierdo con clavo anterógrado. **C.** Tibia y peroné izquierdos.

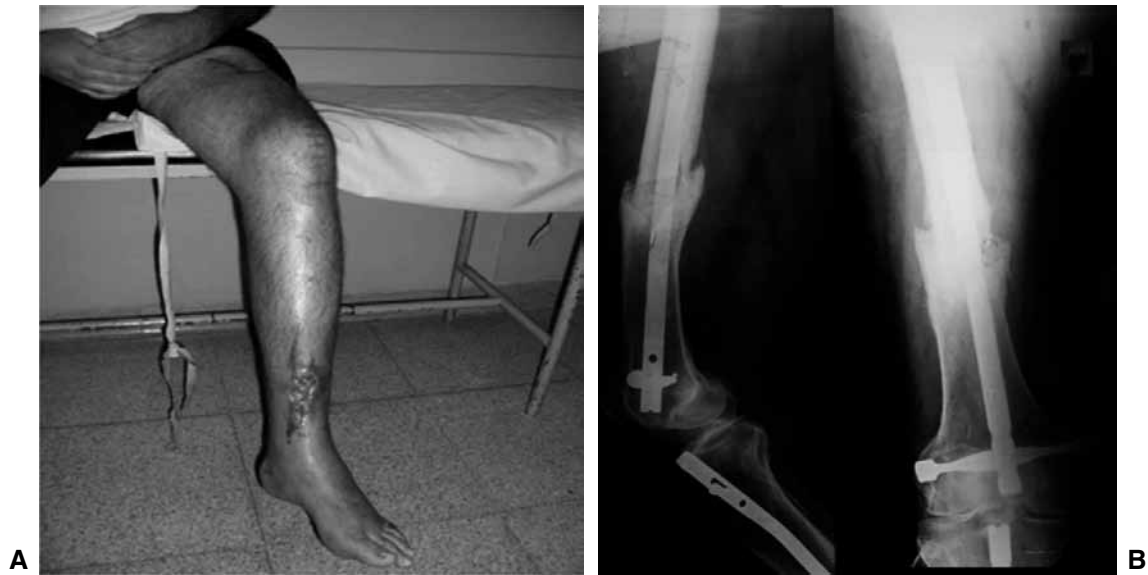

Figura 4. A. Hombre de 34 años en el cuarto mes del posoperatorio de osteosíntesis de fémur izquierdo con clavo retrógrado y por mismo abordaje y en el mismo acto quirúrgico, osteosíntesis con clavo anterógrado de tibia y peroné izquierdos. Ambas eran fracturas expuestas Gustilo–Anderson II. B. Radiografía de control al año de la cirugía.

La ventaja de usar una simple mesa de cirugía estándar radiolúcida sin accesorios de tracción, con la posibilidad de preparar el campo quirúrgico de ambos miembros inferiores para la aplicación de las diversas técnicas de osteosíntesis (endomedular retrógrada de ambos fémures o retrógrada de fémur y anterógrada de tibia;²⁸ placa y tornillo, tutor externo), determina un menor “movimiento” en la sala de operaciones y una significativa disminución del “tiempo quirúrgico” de gran beneficio para el paciente.^{7,11,13,14,33,37,38} El abordaje quirúrgico es otro tema de análisis. El sitio de ingreso a nivel del intercóndilo sobre la escotadura con 10-12 mm de margen de seguridad sobre la inserción del ligamento cruzado posterior permite un acceso directo al canal medular del fémur, de tal forma que facilita la introducción del clavo, así como también la reducción y estabilización de la fractura, acortando los plazos de la cirugía y sumando otra ventaja a la técnica.^{23,25} Pero, al mismo tiempo, debemos pensar en que estamos realizando un orificio de 10-15 mm de diámetro en la zona de contacto del fémur y la rótula, es entre los 90° y 120° de movilidad articular; y que el abordaje a ese nivel puede provocar secuelas degenerativas.³⁹

Trabajos científicos han demostrado la ausencia de lesiones en el cartílago articular de la rótula y la tróclea cuando el extremo del clavo está ubicado dentro del canal con una profundidad mínima de 3 mm respecto del orificio de entrada.³⁶

El uso del intensificador de imágenes es muy simplificado, tanto en tiempo de exposición como en maniobrabilidad, pues la cirugía dura menos tiempo y se utiliza la incidencia frontal con mayor frecuencia, el control de perfil es esporádico; los cerrojos proximales y distales se colocan con la misma guía en un clavo ≤ 20 cm y, en los de mayor longitud, el cerrojo distal es anteroposterior, lo cual facilita la visión con el equipo de rayos. Este último se ubica a nivel subtrocantérico y se discute la posibilidad de daño de elementos nobles (arteria, nervio); estudios anatómicos han demostrado que existe una zona de 4 cm por debajo del trocánter menor que es considerada de seguridad y es el sitio de elección para el cerrojo anteroposterior.¹²

Conclusiones

Este trabajo permite comprobar que ante fracturas mediodiafisarias y distales del fémur, la osteosíntesis endomedular retrógrada surge como una alternativa válida, pues permite disminuir la complejidad del manejo del paciente en quirófano y disminuye el tiempo real de cirugía, ventajas que en pacientes politraumatizados, con múltiples fracturas, en obesos y aquellos de edad avanzada, quienes plantean un alto riesgo quirúrgico, son ventajas que le permiten al cirujano ortopedista considerar a esta técnica como una alternativa terapéutica y eficaz.

Bibliografía

1. **Brumback RJ, Ellison TS, Poka A, Bathon GH; Burgess AR.** Intramedullary nailing of femoral shaft fractures. Part III: Long-term effects of static interlocking fixation. *J Bone Joint Surg Am* 1992;74(1):106-12.
2. **King KF, Rush J.** Closed intramedullary nailing of femoral shaft fractures. A review of one hundred and twelve cases treated by the Kuntscher technique. *J Bone Joint Surg Am* 1981;63(10):1319-23.
3. **Küntschner GB.** The Küntschner method of intramedullary fixation. *J Bone Joint Surg Am* 1958;40(1):17-26.
4. **Ricci W, Gallagher B, Haidukewych G.** Intramedullary nailing of fractures: current concepts. *J Am Acad Orthop Surg* 2009;17(5):296-305.
5. **Winqvist RA, Hansen ST Jr, Kay Clawson D.** Closed intramedullary nailing of femoral fracture: A report of five hundred and twenty cases. *J Bone Joint Surg Am* 1984;83(12):529-39.
6. **Bone LB, Johnson KD, Weigelt J, Schienberg R.** Early versus delayed stabilization of femoral fractures: A prospective randomized study. *J Bone Joint Surg Am* 1989;71(3):336-40.
7. **Gorosito I, Olivetto R, Bruchmann G, Gonzalez S.** Fracturas supracondíleas del fémur: clavos endomedulares retrógrados. *Rev Asoc Ortop Traumatol* 1999;64(1):19-22.
8. **Gregory P, DiCicco J, Karpik J, Kevin M.** Ipsilateral fractures of the femur and tibia: Treatment with retrograde femoral nailing and unreamed tibial nailing. *J Orthop Trauma* 1996;10(5):309-16.
9. **Johnson KD, Cadambi A, Seibert GB.** Incidence of adult respiratory distress syndrome in patients with multiple musculoskeletal injuries: Effect of early operative stabilization of fractures. *J Trauma* 1985;25(5):375-84.
10. **Letts RM, Doermer E.** Conversation in the operating theater as a cause of airborne bacterial contamination. *J Bone Joint Surg Am* 1983;65(3):357-62.
11. **Pape HC, Grimme K, Van Griensven M.** Impact of intramedullary instrumentation versus damage control for femoral fractures on immunoinflammatory parameters: Prospective randomized analysis by the EPOFF Study Group. *J Trauma* 2003;55(1):7-13.
12. **Riina J, Tornetta P III, Ritter C, Geller J.** Neurologic and vascular structures at risk during anterior-posterior locking of retrograde femoral nails. *J Orthop Trauma* 1998;12(6):379-81.
13. **Tucker MC, Schwappach JR, Leighton RK.** Results of femoral intramedullary nailing in patients who are obese versus those who are not obese: A prospective multicenter comparison study. *J Orthop Trauma* 2008;22(3):S14-S20.
14. **Wolinsky PR, McCarty EC, Shyr Y, Johnson Kenneth D.** Length of operative procedures: Reamed femoral intramedullary nailing performed with and without a fracture table. *J Orthop Trauma* 1998;12(7):485-95.
15. **Küntschner GB.** Weitere Fortschritte auf dem Gebiet der Marknagelung. *Langenbecks Arch Chir* 1966;316:224-31.
16. **Küntschner G.** A new method of treatment of pertrochanteric fractures. *Proc Roy Soc Med* 1970;63(11 Part 1):1120-1.
17. **Ender HG.** Fixation Trochanterer Brüche mit Federnägeln nach Ender und Simon-Weidner. *Langenbecks Arch Chir* 1973;334:935.
18. **Iannacone WM, Bennett FS, DeLong WG, Born CT, Dalsey RM.** Initial experience with the treatment of supracondylar femoral fractures using the supracondylar intramedullary nail: a preliminary report. *J Orthop Trauma* 1994;8(4):322-7.
19. **Patterson BM, Routt MLC Jr, Benirschke SK, Hansen ST.** Retrograde nailing of femoral shaft fractures. *J Trauma* 1995;38(1):38-43.
20. **Sander R, Koval KJ, Dipasquale T, Helfet DL, Frankle M.** Retrograde reamed femoral nailing. *J Orthop Trauma* 1993;7:293-302.
21. **Swiontkowski MF, Hansen ST, Kellan J.** Ipsilateral fracture of the femoral shaft. A treatment protocol. *J Bone Joint Surg Am* 1984;66(2):260-8.
22. **Moed BR, Watson JT.** Retrograde intramedullary nailing, without reaming, of fractures of the femoral shaft in multiply injured patients. *J Bone Joint Surg Am* 1995;77(10):1520-7.
23. **Krupp RJ, Malkani AL, Goodinn LA, Voor MJ.** Optimal entry point for retrograde nailing. *J Orthop Trauma* 2003;17(2):100-5.
24. **Moed Br, Watson JT, Cramer KE, Karges D E, Teefey JS.** Unreamed retrograde intramedullary nailing for the fractures of the femoral shaft. *J Orthop Trauma* 1998;12(5):334-42.
25. **Ostrum RF.** Treatment of floating knee injuries through a single percutaneous approach. *Clin Orthop* 2000;(375):43-50.
26. **Ostrum RF, Maurer JP.** Distal third femur fractures treated with retrograde femoral nailing and block screws. *J Orthop Trauma* 2009;23(9):681-4.

27. **Ricci WM, Bellabarba C, Evanoff B, Herscovici D, Di Pasquale T, Sander R.** Retrograde versus antegrade nailing of femoral shaft fractures. *J Orthop Trauma* 2001;15(3-4):161-9.
28. **Lundy DW, Johnson KD.** "Floating knee" injuries: ipsilateral fractures of the femur and tibia. *J Am Acad Orthop Surg* 2001; 9(7-8):238-45.
29. **Gustilo RB, Anderson JT.** Prevention of infection in the treatment of one thousand and twenty-five open fractures of long bones: retrospective and prospective analyses. *J Bone Joint Surg Am* 1976;58(6):453-8.
30. **Gustilo RB, Merkow RL, Templeman D.** The management of open fractures. *J Bone Joint Surg Am* 1990;72(2):299-304.
31. **Sociedad Argentina de Infectología.** Guía para la profilaxis antibiótica prequirúrgica. Agosto 2003.
32. **Charnley J.** Postoperative infection after total hip replacement with special reference to air contamination in the operating room. *Clin Orthop* 1972;(87):167-87.
33. **Fletcher N, Sofianos D, Brantling B, Willams T.** Prevention of perioperative infection. *J Bone Joint Surg Am* 2007;89(7): 1605-18.
34. **Hanssen AD, Osmon DR, Nelson CL.** Prevention of deep periprosthetic joint infection. *Instr Course Lect* 1997;46(3):555-67.
35. **Hanssen AD, Rand JA.** Evaluation and treatment of infection at the site of a total hip or knee arthroplasty. *Instr Course Lect* 1999;48:111-22.
36. **Ostrum ME, DiCicco RF, McElroy J, Poka A.** Effects of retrograde femoral intramedullary nailing on the patellofemoral articulation. *J Orthop Trauma* 1999;13(1):13-6.
37. **Pape HC, Dwenger A, Regel G.** Pulmonary damage after intramedullary femoral nailing in traumatized sheep: Is there an effect from different nailing methods? *J Trauma* 1999;33(4):574-81.
38. **Pape HC, Tornetta P III, Tarkin I, Tzioupis C, Vani S, Steven A.** Timing of fracture fixation in multitrauma patients: the role of early total care and damage control surgery. *J Am Acad Orthop Surg* 2009;17(9):541-9.
39. **Rio M, Patricios S, Saa J.** Lesiones producidas en la rodilla durante el enclavado endomedular retrógrado del fémur. Estudio experimental en rodillas cadavéricas. *Rev Asoc Argent Ortop Traumatol* 2009;74(2):148-51.