

Hidatidosis ósea

FERNANDO PATON, ANDRE EDUARDO DE OLIVEIRA, MARIANO M. ACOSTA, MATÍAS E. GARCÍA Y PABLO F. CALVET

Hospital Zonal Gral. de Agudos "Magdalena Villegas de Martínez", General Pacheco, Buenos Aires

Recibido el 24-9-2013. Aceptado luego de la evaluación el 4-2-2015 • Dr. FERNANDO PATON • fernandopaton@gmail.com

Caso clínico

Paciente R.A., de sexo masculino, 27 años de edad, acondroplásico, nacido en la provincia de Entre Ríos. No presenta antecedentes patológicos de relevancia. Consulta por tumoración en la región maleolar externa de la pierna derecha (12 cm x 5 cm) y dolor al deambular. Evolución: 12 meses.

Inicialmente, se tomó un par radiográfico de tobillo (frente y perfil), donde se observaron imágenes quísticas, tabicadas, zonas radiolúcidas y radiopacas en la zona del peroné distal que incluye los 12 cm distales, con compromiso de la carilla articular tibio-peroneo-astragalina y la sindesmosis.¹ Se realizó una tomografía computarizada (Fig. 1) que informó: "imagen osteolítica hiperinsuflada con reacción cortical irregular, presencia de calcio en su interior e imágenes cálcicas en planos blandos adyacentes".

La resonancia magnética (Fig. 2) informó: "lesión expansiva con marcado afinamiento de la cortical en región submetafisaria distal al peroné, con fractura patológica del tercio proximal. Contenido heterogéneo con múltiples imágenes hipointensas, con límites mal delimitados. Bordes internos irregulares con múltiples protrusiones del cartílago. La lesión se extiende hacia tejidos blandos donde se ve aumento de la intensidad e imágenes pequeñas redondeadas que podrían corresponder a colecciones en tejido celular subcutáneo. Lesión expansiva heterogénea compatible con proceso orgánico deformativo".

En la ecografía abdominal y la tomografía de tórax, no se observan imágenes compatibles con dicho proceso. Todas las imágenes son compatibles con quiste hidatídico.

Se realizó arco 5 hidatidosis con método de doble inmunodifusión con resultado negativo.

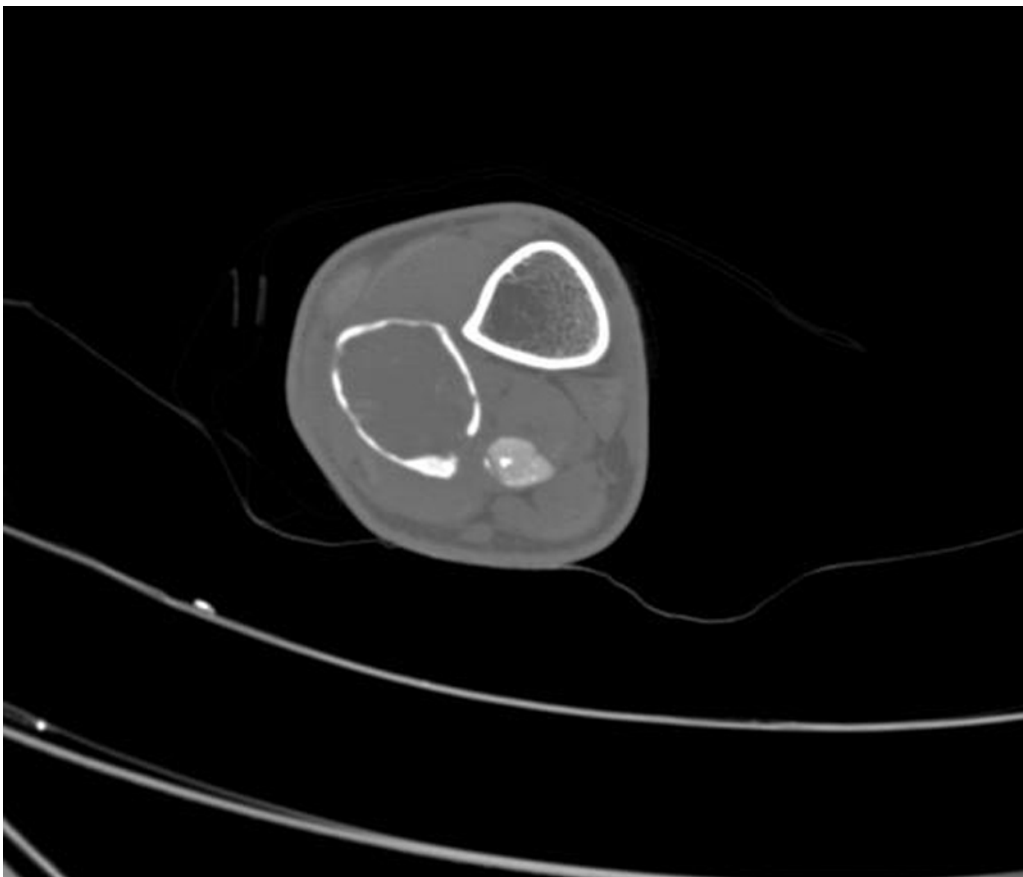
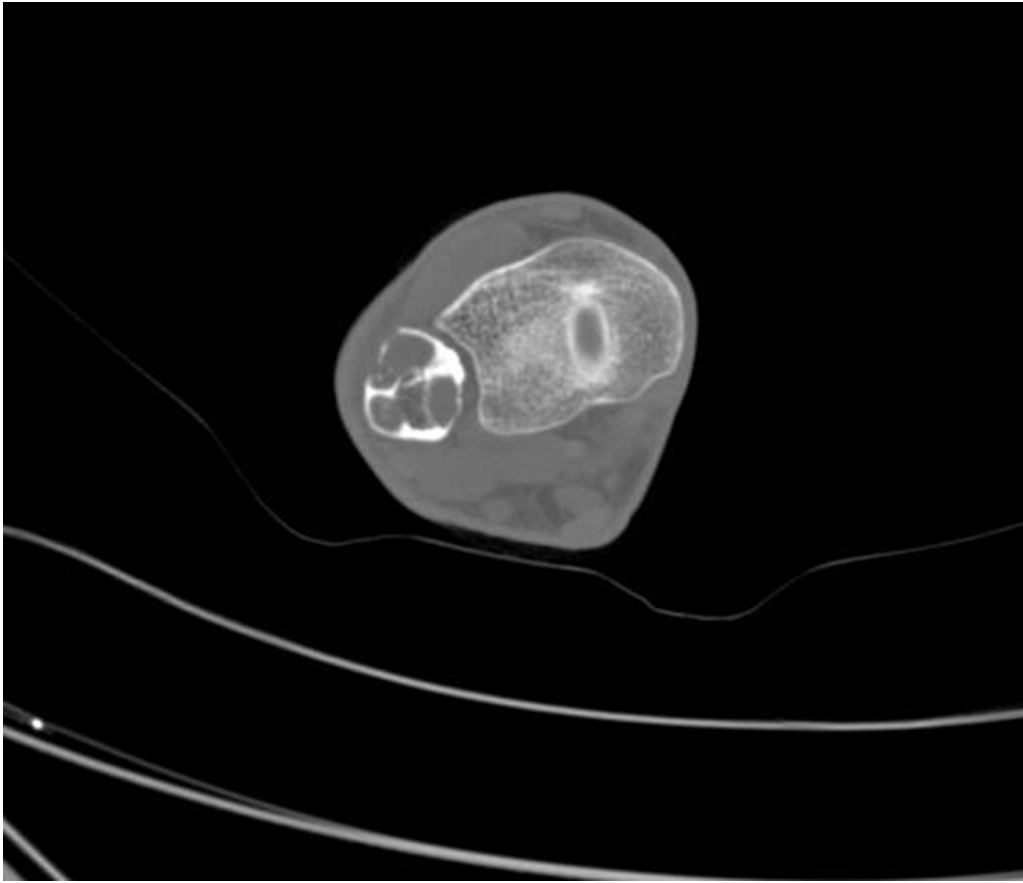
Se decidió realizar biopsia a cielo abierto y se enviaron muestras para cultivo y anatomía patológica. El cultivo de gérmenes comunes fue negativo y el resultado de la anatomía patológica fue positivo (segmento de peroné distal de 12 cm de longitud, superficie externa presenta músculo y tejido adiposo, con expansión. Lesión quística de 7 cm de eje mayor con material friable membranoso y múltiples vesículas en el interior), lo que confirma el diagnóstico presuntivo de quiste hidatídico intraóseo localizado en el peroné distal con invasión de partes blandas circundantes (Fig. 3).

Se llevó a cabo una cirugía en la cual se efectuó resección de la lesión con criterio oncológico, de partes blandas y de tercio distal del peroné comprometido, bajo radioscopia, dejando un margen de 1 cm libre de imágenes quísticas. Se enviaron piezas para anatomía patológica y cultivo (Fig. 4).

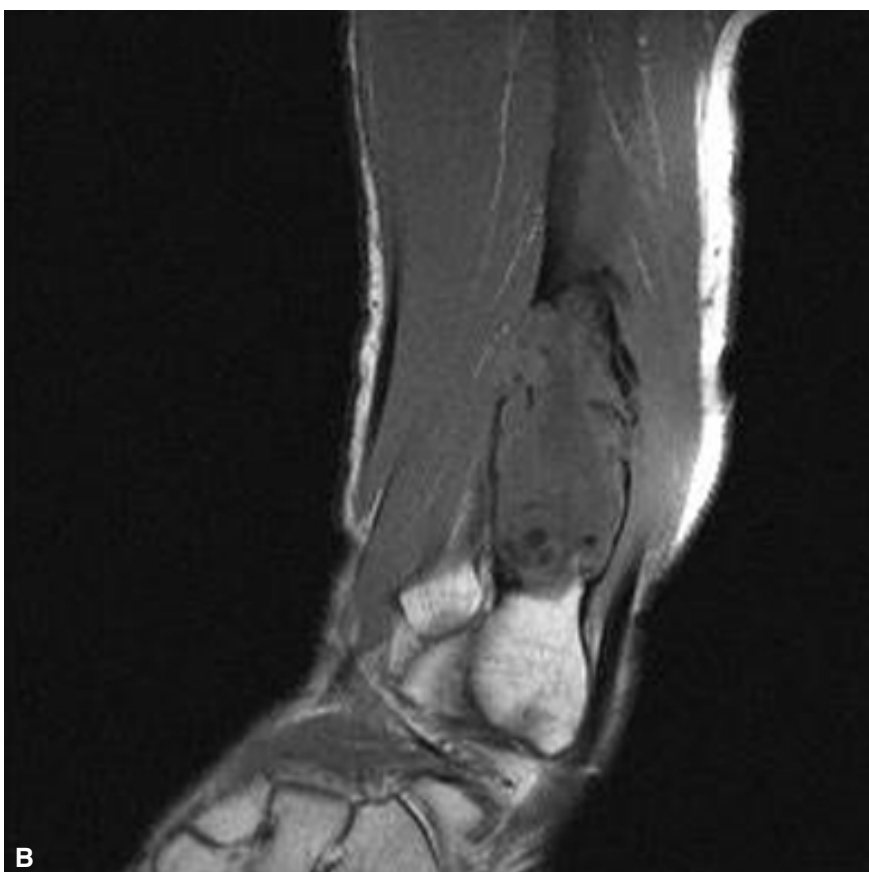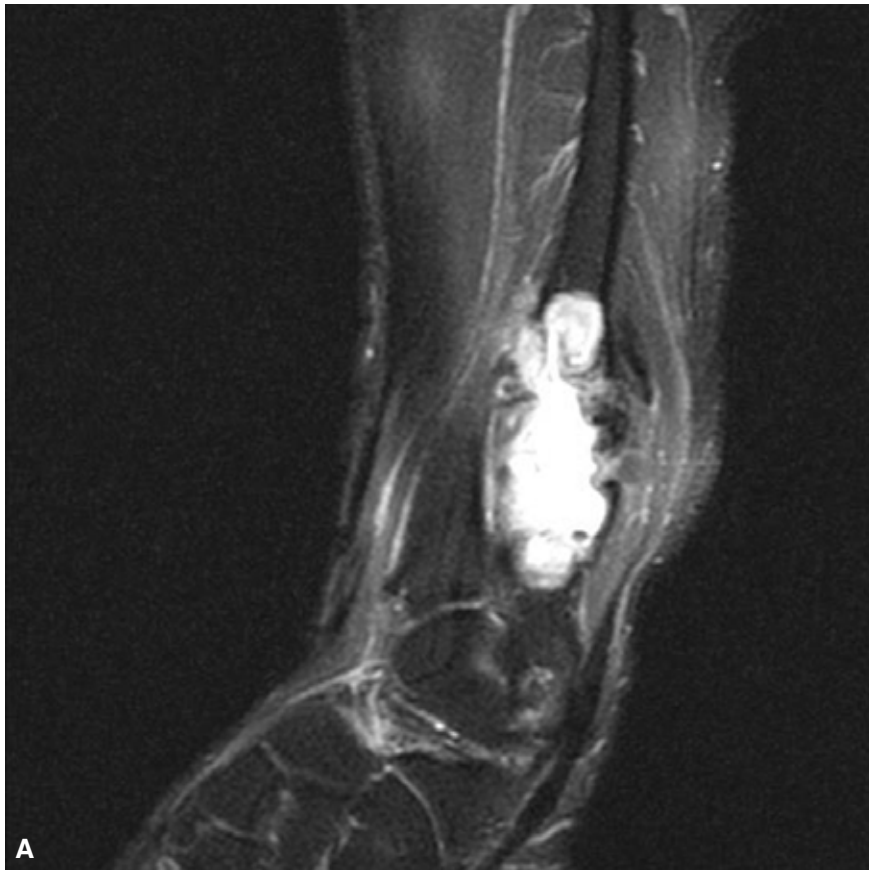Con el fin de estabilizar la articulación tibio-peroneo-astragalina, se resecaron 5 cm de la diáfisis del peroné, el cual se transportó hacia la zona distal, y se generó, de esta manera, un neomaléolo peroneo, fijando mediante puntos transóseos los ligamentos peroneo astragalino anterior y posterior previamente disecados y reparados durante la resección tumoral. El fragmento óseo transportado fue fijado a la tibia con osteosíntesis de 3,5 mm (Figs. 5 y 6).

Durante la cirugía, se administró solución de agua oxigenada de 10 volúmenes como parasiticida, en el foco.

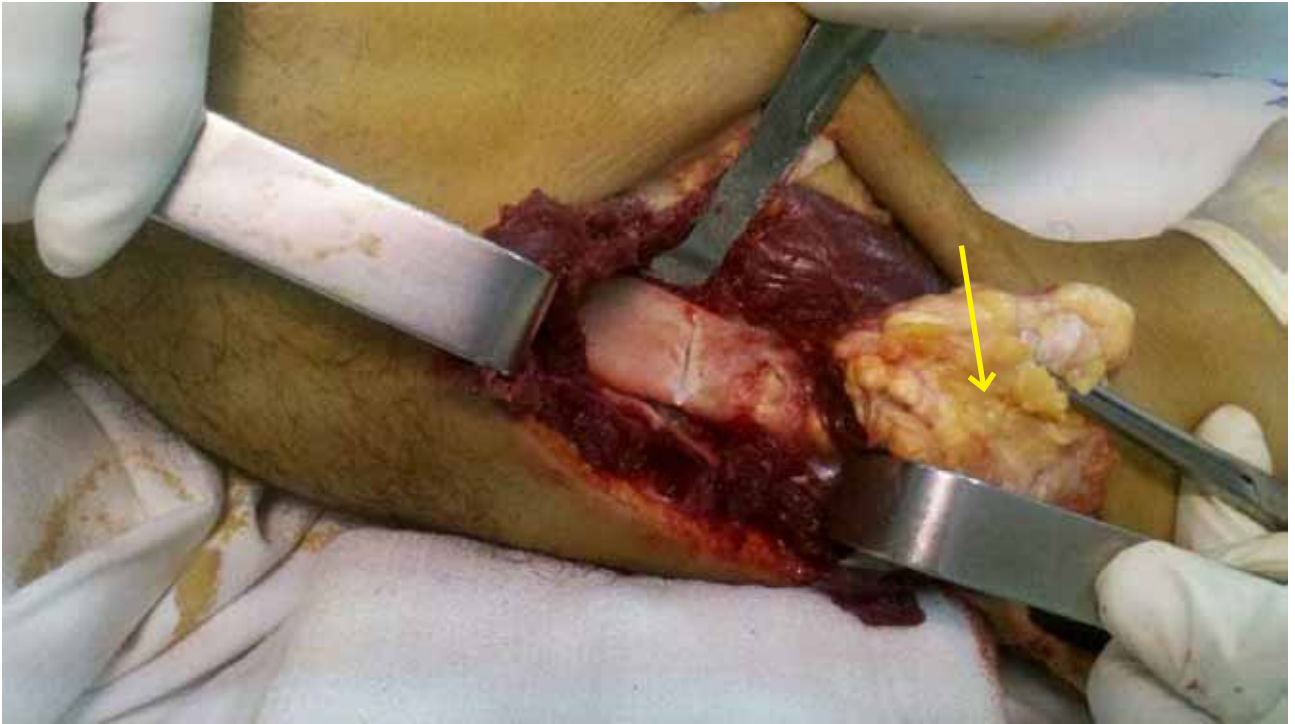
En todo el procedimiento, se empleó manguito neumático, que se retiró antes del cierre, se evaluó la vitalidad de partes blandas y se cerró la herida quirúrgica.



▲ **Figura 1.** Tomografía axial computarizada de pierna, se observa imagen quística.



▲ **Figura 2. A.** Imagen hiperintensa en STIR. **B.** Imagen isointensa e hipointensa en T1.



▲ **Figura 3.** La flecha indica el compromiso de partes blandas.

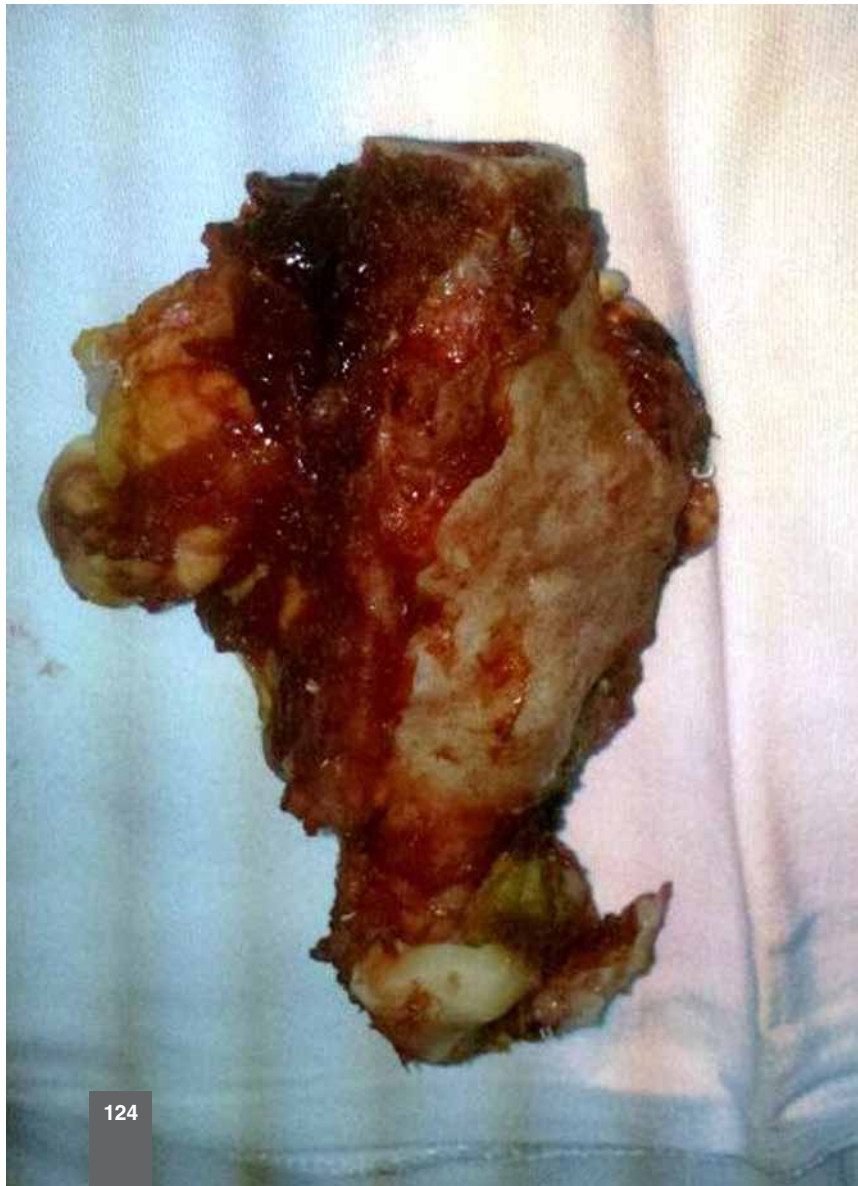
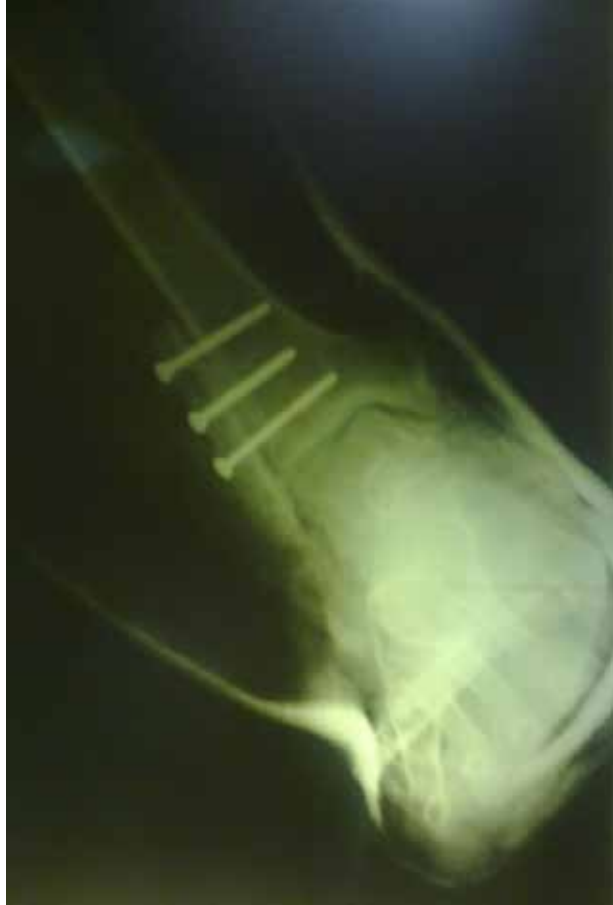
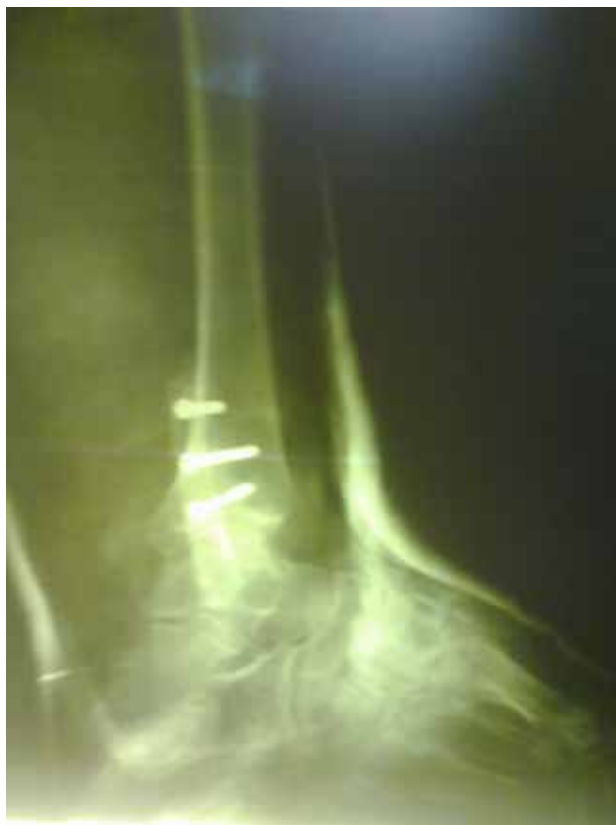
Figura 4. Resección del quiste óseo. ▶



▲ **Figura 5.** Radiografía posoperatoria de frente.



▲ **Figura 6.** Radiografía posoperatoria de perfil de tobillo.

Colocación de bota corta de yeso por un mes, luego bota Walker hasta cumplir los dos meses. Desde ese momento, el paciente comenzó a deambular con carga parcial con muletas. A partir de los 3 meses, se indicó deambulación sin bota y, al cuarto mes, deambulación con carga completa. Los controles posoperatorios se realizaron a la semana (curaciones mediante ventana en yeso), a los 15 días, cuando se retiraron los puntos de sutura, no hubo complicaciones de la herida; al mes, a

los 2 meses y a los 6 meses (controles radiográficos). Antes del tratamiento quirúrgico, el paciente comenzó a recibir albendazol y continuó por 8 meses con el mismo esquema antiparasitario.

Se llevó a cabo una evaluación mediante la escala de medición para tobillo (AOFAS), la cual otorgó los siguientes resultados: 0,43 al mes de la cirugía, 0,68 a los 2 meses, 0,88 a los 4 meses y 0,95 a los 6 meses, con una pequeña limitación en la eversión del pie (Figs. 7 y 8).

Figura 7. Dorsiflexión. ▶

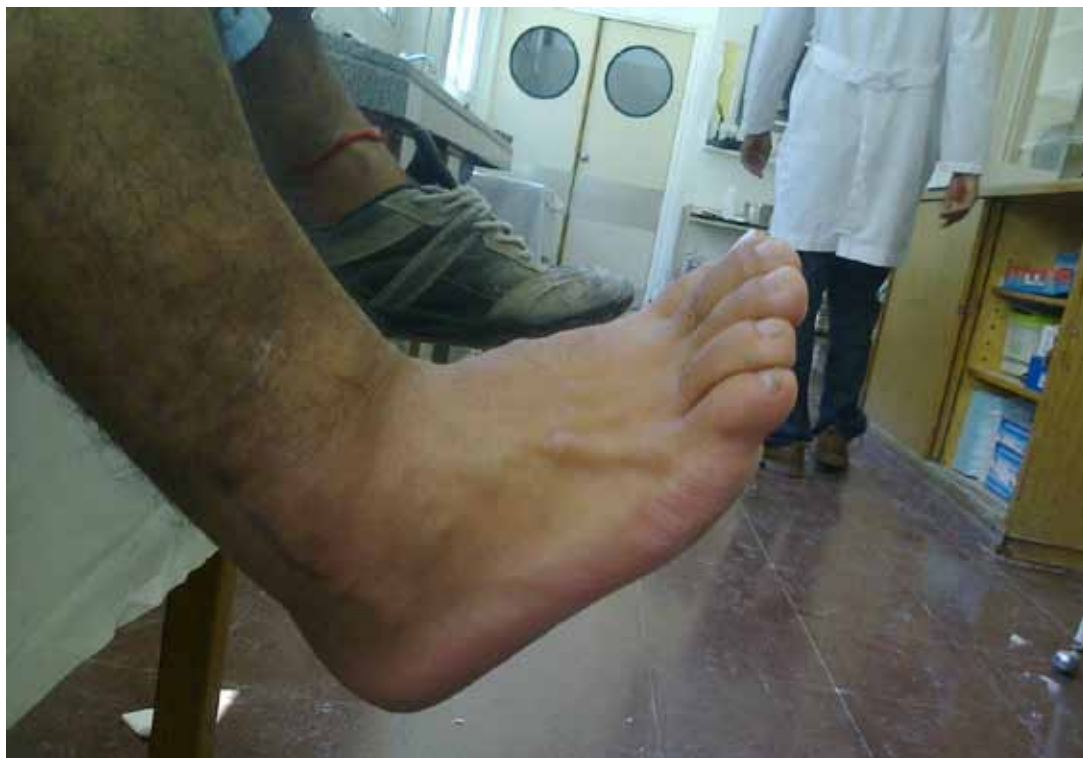
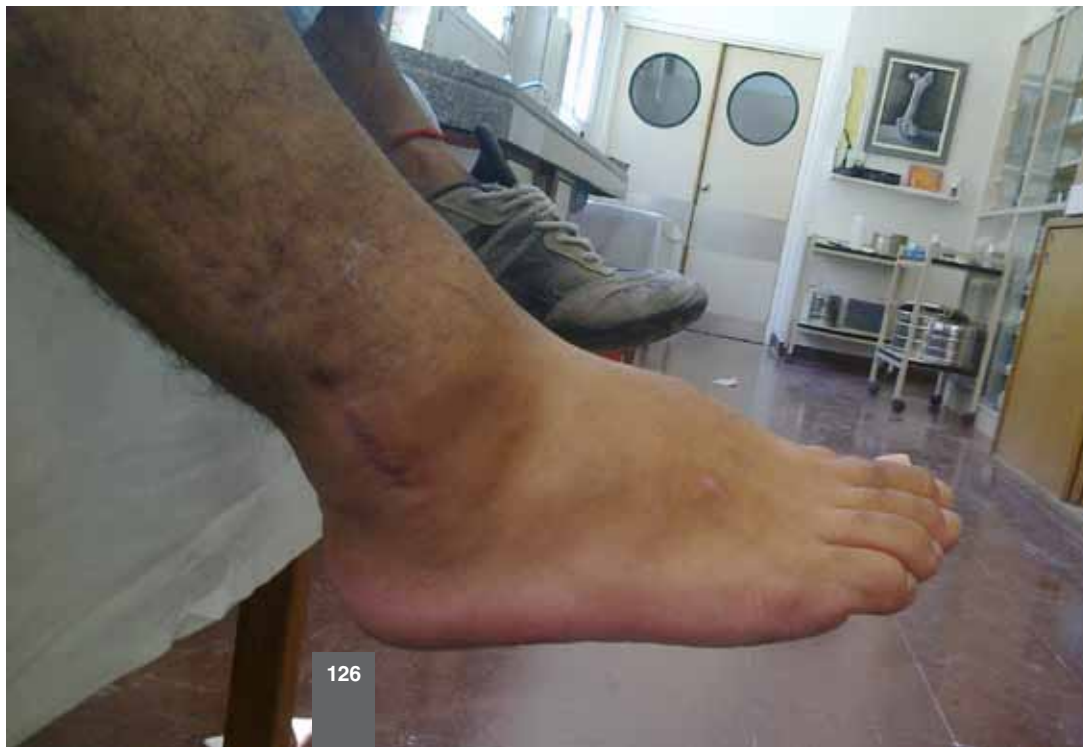
Figura 8. Flexión plantar. ▶



Discusión

Los seres humanos son huéspedes intermediarios inadvertidos del cestodo *Echinococcus* spp. que parasita cánidos, tales como perros, lobos y zorros; la enfermedad puede dar lugar al desarrollo de la expansión de quistes parásitos en órganos viscerales.¹

Los huéspedes intermediarios habituales de *E. granulosis* son ovejas, cabras, camellos y caballos, pero, dado que esta especie es transmitida por los perros domésticos, en zonas de explotación ganadera, el quiste hidatídico es frecuente en todo el mundo (África, Oriente Medio, Europa meridional, Latinoamérica y sudoeste de los EE.UU.).²

Los seres humanos adquieren la equinococosis al ingerir huevos viables del parásito con los alimentos. Los huevos se distribuyen por la contaminación ambiental local a través de las heces de cánidos infestados por la tenia. Una vez en el tracto gastrointestinal, los huevos eclosionan y forman oncósferas que penetran en la mucosa y pasan a la circulación. A continuación, las oncósferas se enquistan en las vísceras y se desarrollan a lo largo del tiempo para formar los quistes larvarios maduros.

Los quistes hidatídicos de *E. granulosis* tienden a formarse en el hígado (50-70% de los pacientes) o en el pulmón (20-30%), pero se encuentran en cualquier otro órgano del cuerpo, como cerebro, corazón y huesos (<10% de los casos).

En el esqueleto, la zona de elección es el tejido esponjoso, lugar para la anidación y el desarrollo, dada la escasa resistencia ósea y la rica irrigación. En los huesos largos, cuando dejan la metáfisis e invaden el conducto medular, su expansión se hace más fácil, adquieren gran tamaño e hipertensión y horadan el endostio. La parasitosis que comienza en una metáfisis puede evolucionar por todo el conducto y llegar a la opuesta (forma bipolar) o saltar de una metáfisis a la otra y comprometer dos huesos contiguos de una articulación.

La entrada del embrión hexacanto se produce en la segunda infancia. Las manifestaciones aparecen a los 20 o 30 años de evolución silenciosa, la edad en la que se manifestó en nuestro caso.³

Generalmente, no provocan síntomas, cuando aparecen son por el efecto de masa producido por el aumento de tamaño del quiste en un espacio limitado. Se pueden manifestar como síndrome fracturario, tumoral, doloroso, seudorreumático, articular y hasta pseudomieloma de Pott.

La ruptura del quiste puede dar reacción anafilactoide, con hipotensión, síncope y fiebre. Una complicación peligrosa es el desarrollo secundario de quistes hijos en otras zonas del cuerpo.

El diagnóstico presuntivo se basa en la epidemiología, sintomatología y las imágenes radiológicas; en general, es tardío, ya que la enfermedad es asintomática durante mucho tiempo, se detecta una vez que el compromiso óseo es extenso.⁴

Los estudios necesarios cuando se sospecha una infestación son: ecografía, tomografía computarizada y resonancia magnética; el diagnóstico puede confirmarse mediante enzimo-inmunoanálisis (ELISA) o por Western blot. La serología tiene una sensibilidad del 80-100% y una especificidad del 88-96% cuando la enfermedad es hepática, y disminuyen en otras localizaciones (25-56% en otros órganos).

El mejor tratamiento para los quistes sintomáticos es la resección quirúrgica completa. Es conveniente tratar al paciente perioperatoriamente con un antihelmíntico activo contra los quistes (albendazol y mebendazol) para evitar el riesgo de diseminación intraoperatoria de los quistes hijos. Se ha demostrado que el tratamiento de 1 a 3 meses reduce el número de quistes viables. Actualmente las opciones de tratamiento son: 1) farmacológico, 2) cirugía y 3) esperar y observar.⁵

El albendazol, fármaco de elección, se administra en tres ciclos o más, en dosis de 400 mg, 2 veces por día, durante 4 semanas, seguidas de 2 semanas de descanso sin tratamiento. El mebendazol se administra a una dosis de 50-70 mg/kg/día, durante varios meses. Los quistes óseos que no pueden operarse responden peor al tratamiento farmacológico que los de otra localización.

Las técnicas de PAIR (punción/aspiración/inyección/reaspiración) tienen varias indicaciones específicas y la respuesta global es relativamente limitada en comparación con los métodos terapéuticos tradicionales.⁶

El diagnóstico diferencial debe incluir quistes simples, enfermedad poliquística, neoplasias malignas, tumores benignos, lesiones tumorales, pseudotumorales e inflamatorias.⁷

En algunas publicaciones, se describen, como opción terapéutica, el curetaje y la exéresis de los quistes. Esta técnica se utiliza en zonas donde no es posible la resección completa. En nuestro caso, se optó por la resección oncológica, teniendo en cuenta el alto porcentaje de recidiva que presenta esta patología y el gran compromiso de partes blandas.^{8,9}

Existen publicaciones donde se describe el relleno con cemento PMMO luego del curetaje; con esta técnica, se consigue menor índice de recidiva, aunque la piedra angular del tratamiento es la cirugía.¹⁰

Las complicaciones de la localización ósea son las fracturas patológicas. En nuestro caso, de localización muy poco frecuente, lo que observamos es la gran agresividad local, tanto ósea como de partes blandas, con compromiso total de las estructuras y su deformación. Es una cirugía muy demandante, ya que se intenta respetar las estructuras nobles, pero teniendo presente que se debe resear todo lo evidente a la vista, ya que el poder de recidiva es muy alto.

Asimismo, encontramos aun más raro ese caso, ya que no se ha descrito en un paciente acondroplásico; cabe destacar que el tamaño tumoral comprometía casi un tercio de la pierna. Al no encontrarnos en zona endémica para este parásito, el número de casos es reducido.

Bibliografía

1. **Canción XH, Ding LW, Wen H.** Bone hydatid disease. *Postgrad Med J* 2007;83:536-42. doi: 10.1136/pgmj.2007.057166
2. **Mandell GL, Bennett JE, Dolin R.** *Mandell, Douglas and Bennett's. Principles and Practice of Infectious Diseases*, España: Elsevier; 2012:3611-2.
3. **Zanfardini R, Rosano N, García Díaz F, Lozano Gutiérrez O, Daverio M, Acosta G.** Hidatidosis ósea: a propósito de ocho casos. *Rev Asoc Argent Ortop Traumatol* 2005;70(1):55-62.
4. **Herrera A, Martínez AA.** Extraspinal bone hydatidosis. Investigation performed at the Department of Orthopaedic and Trauma Surgery, Miguel Servet University Hospital, Zaragoza, Spain. *J Bone Joint Surg Am* 2003;85(9):1790-4.
5. Enfermedades infecciosas – Hidatidosis. En: Guía para el equipo de salud Nro. 11, Ministerio de Salud de la Nación, 2012.
6. **Palmieri OJ.** *Enfermedades Infecciosas*. Chile: McGraw-Hill Interamericana; 2001:470-4.
7. **Arancibia A, Bürgesser MV, Albertini RA, de Diller AL, Villalba CB.** Hidatidosis ósea primaria de tibia. Presentación de un caso. *Revista Facultad de Ciencias Médicas, Córdoba* 2012;69(1):51-5.
8. **Oscar Tapia E, Aarón Vidal T, Enrique Bellolio J, Juan Carlos Roa S.** Hidatidosis ósea: Reporte de 5 casos y revisión de la literatura. *Rev Méd Chile* 2010;138:1414-21.
9. **Loudiye H, Aktaou S, Hassikou H, El-Bardouni A, El Manouar M, Fizazi M, et al.** Hydatid disease of bone. Review of 11 cases. *Revue du Rhumatisme* 2003;70(9):732-5.
10. **Kural C, Ugras AA, Sungur I, Ozturk H, Ertuk HA, Unsaldi T.** Hydatid bone disease of the femur. *Orthopedics* 2008;31(7):712.