

El Comité Editorial ha propuesto una nueva Sección con el fin de contribuir al desarrollo de la discusión y el debate sobre temas de nuestra actividad para especialistas y residentes.

La Sección constará de una primera parte con la *Presentación del caso*, breve que incluirá edad, sexo y los síntomas o hallazgos clínicos y bioquímicos cardinales, si los hubiera, y las imágenes pertinentes.

En el siguiente número de la Revista, se desarrollará el diagnóstico y la discusión y, de esta manera, los lectores podrán corroborar su elaboración del tema.

Esperamos que IOP-Imágenes sea de utilidad para los lectores.

IOP - Imágenes

DR. JUAN PABLO GHISI

Argus Diagnóstico Médico

*Jefe del Servicio de Resonancia Magnética, Hospital General de Agudos
"Dr. Juan A. Fernández", Ciudad Autónoma de Buenos Aires*

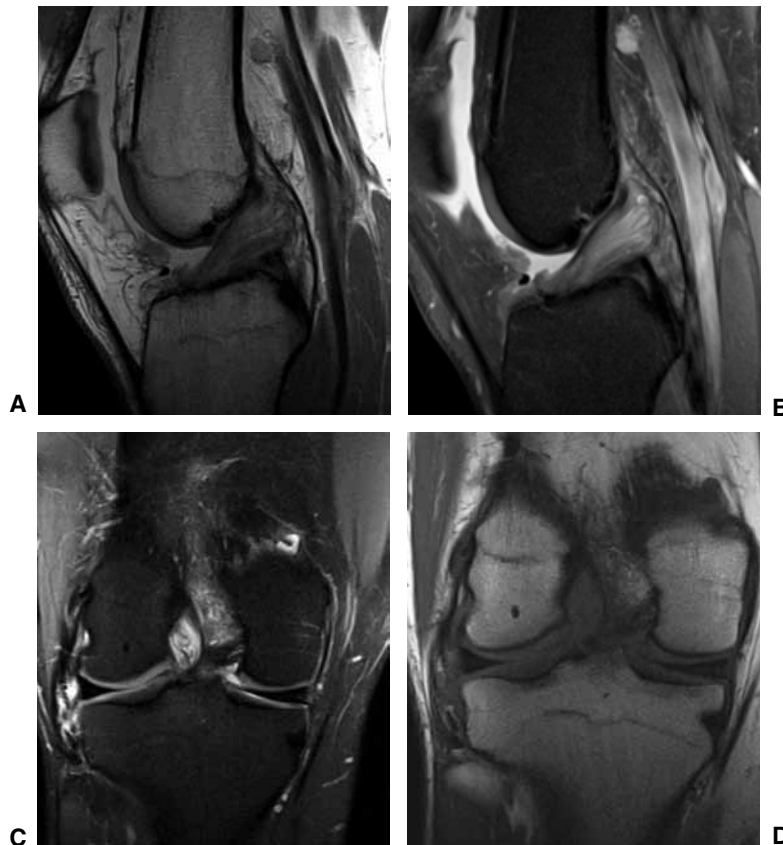
DR. JUAN MAZZUCCO

Argus Diagnóstico Médico

*Jefe del Servicio de Diagnóstico por Imágenes, Sanatorio San Lucas, San Isidro, Buenos Aires
Presidente de la Sociedad Argentina de Radiología (SAR)*

Presentación del caso

Hombre de 55 años. Consulta por dolor posterior de rodilla, sin antecedente traumático. En el examen semiológico, se detecta limitación a la flexión, sin inestabilidad.



▲ **Figura.** Resonancia magnética de rodilla, con imágenes ponderadas en densidad protónica (A), densidad protónica con supresión grasa (B y C) y T1 (D).

Hallazgos e Interpretación de los estudios por imágenes

Se observa engrosamiento difuso del ligamento cruzado anterior (LCA) asociado a aumento de señal de aspecto estrizado, tanto en las imágenes obtenidas en ponderación T1, como densidad protónica con supresión grasa (DP FS). Las inserciones y la orientación de las fibras están preservadas. La banda posterolateral del LCA es la más afectada.