

Luxación facetaria unilateral lumbosacra postraumática

MANUEL GONZÁLEZ MURILLO,* LORENZO ZUÑIGA GÓMEZ,** PATRICIA ÁLVAREZ GONZÁLEZ,**
FELISA SÁNCHEZ-MARISCAL,** JAVIER PIZONES ARCE,** ENRIQUE IZQUIERDO NÚÑEZ**

*Hospital Universitario Torrejón,**Hospital Universitario Getafe
Madrid, España

Recibido el 25-01-2015. Aceptado luego de la evaluación el 17-02-2015 • Dr. MANUEL GONZÁLEZ MURILLO • mgonzalezmurillo@hotmail.es

Introducción

En la bibliografía, se han reportado alrededor de medio centenar de casos de luxaciones lumbosacras; la mayor parte se trata de luxaciones facetarias bilaterales.¹

Las luxaciones lumbosacras unilaterales son consecuencia de un mecanismo de alta energía con componentes de hiperflexión, rotación y compresión. En la mayoría de los casos, se asocian con otras lesiones, como fractura de apófisis transversas.

Los primeros casos publicados abogaban por el tratamiento ortopédico con inmovilización.²⁻⁵ Sin embargo, recientes publicaciones defienden la reducción quirúrgica y la estabilización con instrumentación como tratamiento estándar.^{1,6,7}

Comunicamos el diagnóstico y el tratamiento quirúrgico de esta rara patología traumática.

Caso clínico

Mujer de 42 años, médica intensivista, que había sufrido un accidente de tránsito un mes antes. Inicialmente, se diagnosticó fractura transversa de L5 y se indicó tratamiento conservador. Desde entonces, refiere intenso dolor lumbosacro con sensación de crepitación lumbosacra que aumenta con ligeras rotaciones, presenta bloqueo lumbosacro a la flexoextensión, sin irradiación a los miembros inferiores ni compromiso neurológico distal.

Se solicita radiografía anteroposterior y lateral de la columna lumbar en la que se evidencia fractura transversa de L5 y discreta anterolistesis L5-S1 (Figura 1A). Ante

estos hallazgos, se solicita una tomografía computarizada con reconstrucción tridimensional, en la que se observan luxación unilateral de la apófisis articular del lado derecho a nivel L5-S1, con pequeña fragmentación de la apófisis articular inferior derecha de L5 en su aspecto postero-medial y anterolistesis L5-S1 de grado I. En la resonancia magnética, se aprecia la rotura del disco con protrusión discal centrolateral derecha (Figura 1B y C).

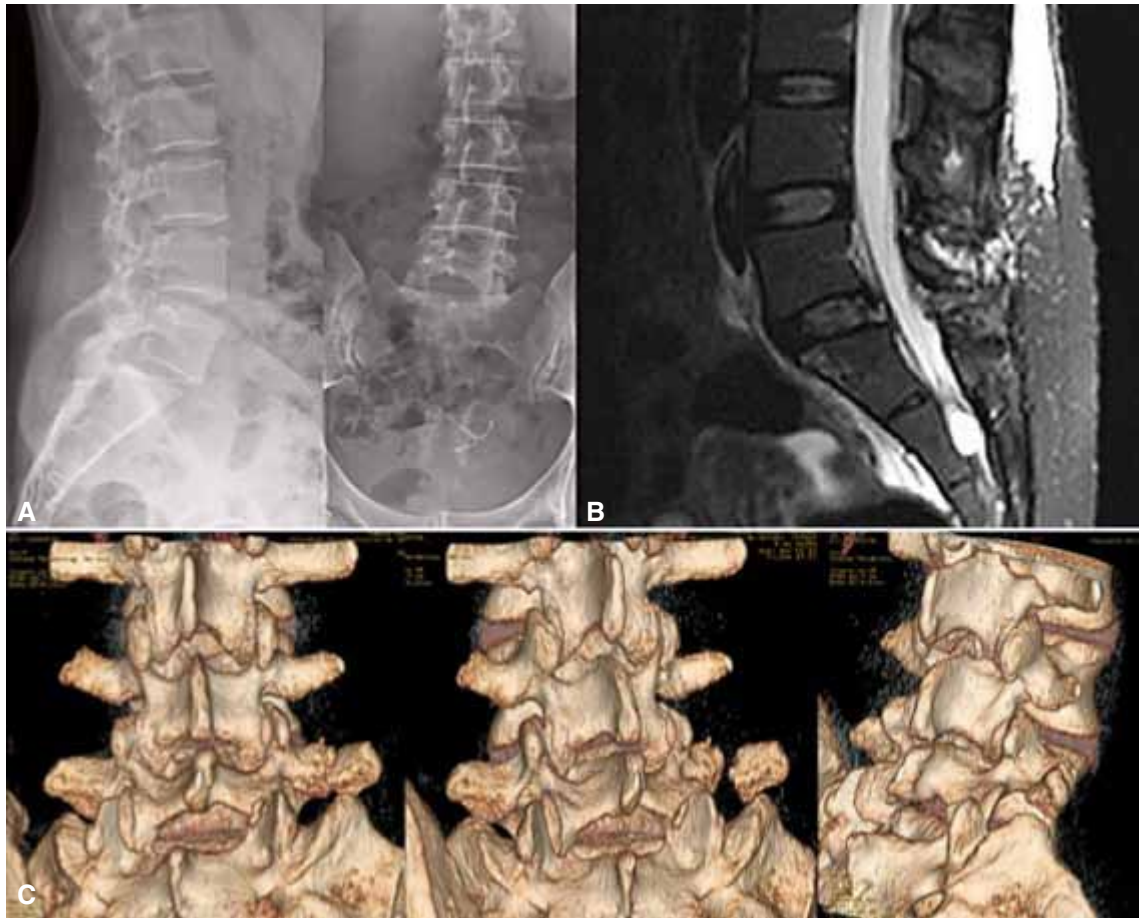
Debido a la sintomatología y a los hallazgos, se realizó una artrodesis circunferencial de L5-S1 instrumentada con caja intersomática y tornillos pediculares en L5-S1 mediante un abordaje posterior único (Figura 2). Entre los hallazgos intraoperatorios, se destacan el acabalgamiento facetario derecho entre L5 y S1, la rotura del complejo ligamentario posterior y la rotura del anillo discal.

A los seis meses de la cirugía, la paciente está asintomática, tiene una movilidad completa y ha retomado su actividad diaria habitual sin restricciones.

Discusión

En 1940, Watson-Jones fue el primero en describir la luxación lumbosacra como resultado de un mecanismo de hiperextensión. Sin embargo, Roaf, en la década de 1960, describe que el mecanismo más frecuente observado en la luxación lumbosacra sin fractura es la hiperflexión con rotación.⁸ No obstante, la mayoría de los autores consideran que esta lesión es el resultado de un mecanismo combinado de hiperflexión con compresión. Debemos diferenciarla de la espondilolistesis traumática en la cual la relación entre facetas se mantiene.⁶

Conflicto de intereses: Los autores no declaran conflicto de intereses.



▲ **Figura 1.** A. Radiografía lateral y anteroposterior. Fractura de apófisis transversa derecha de L5 con leve anterolistesis. B. Resonancia magnética lumbosacra, corte sagital. Rotura del complejo ligamentario posterior y extrusión discal con lesión del complejo ligamentario posterior. C. Tomografía computarizada, reconstrucciones tridimensionales. Visualización de la fractura-luxación unilateral lumbosacra.

La luxación lumbosacra es una lesión poco habitual que se produce gracias a la combinación de un mecanismo de alta energía con factores anatómicos predisponentes, como la orientación frontal de las facetas, la estabilidad intrínseca del área lumbosacra y los poderosos ligamentos iliolumbares.^{2,5} La mayoría de los pacientes tiene lesiones asociadas, como fracturas del promontorio sacro y fracturas de apófisis transversas lumbares. También, se han descrito lesiones perineales.

El diagnóstico de esta lesión se fundamenta en un estudio inicial radiológico de buena calidad que demuestre la relación anormal de las facetas lumbosacras. Sin embargo, las radiografías tomadas en la sala de urgencias son, casi siempre, inadecuadas, y la lesión puede ser subestimada. En nuestro caso, se observa anterolistesis L5-S1 y fractura de apófisis transversa derecha de L5. Esto llevó a solicitar otros estudios por imágenes (Figura 1A).

En la tomografía con reconstrucción tridimensional, se observa que la faceta articular derecha de L5 se encuentra acabalgada anteriormente sobre la faceta de S1, así como la fractura de apófisis transversa derecha de L5 (Figura

1C). Asimismo, la resonancia magnética evidencia rotura del complejo ligamentario posterior y rotura del disco intervertebral con extrusión de este (Figura 1B).

Según Aihara, la fractura-luxación lumbosacra se clasifica en cinco tipos:⁹ tipo 1, luxación unilateral facetaria lumbosacra con fractura de la faceta o sin ella; tipo 2, luxación bilateral facetaria con fractura de la faceta o sin ella; tipo 3, luxación unilateral lumbosacra y fractura contralateral de la faceta lumbosacra; tipo 4, luxación del cuerpo de L5 con fractura bilateral de la porción interarticular; y tipo 5, luxación del cuerpo de L5 con fractura del cuerpo o pedículo, con lesión de la lámina y la faceta o sin ella. En nuestro caso, la lesión expuesta puede enmarcarse en el tipo 1.

La luxación unilateral facetaria es una lesión localizada preferentemente en la columna cervical móvil.⁷ No obstante, su rareza en la columna lumbosacra se atribuye a la orientación de las facetas articulares y la presencia de estructuras anatómicas más fuertes que generan mayor estabilidad intrínseca. La afectación neurológica es poco probable en comparación con las luxaciones facetarias bilaterales.⁷

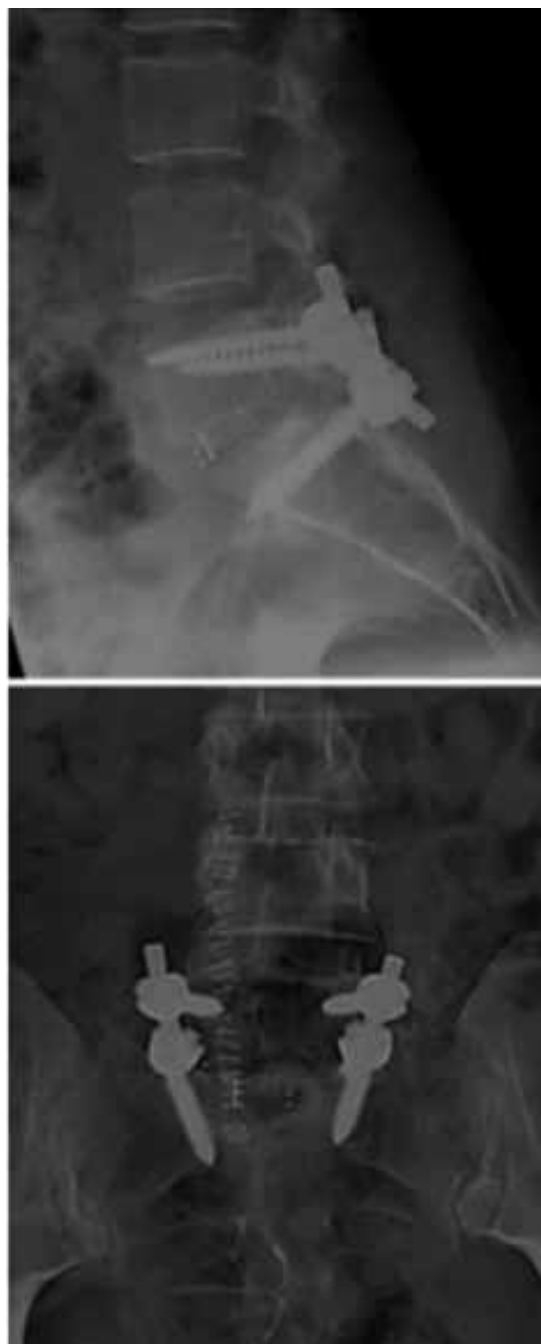El manejo terapéutico de la luxación lumbosacra ha variado a lo largo de la historia. Newell³ y Zoltan⁵ reportan buenos resultados con el tratamiento conservador en la luxación sin reducción. Beguiristain¹⁰ informa el éxito del tratamiento con tracción y colocación de yeso lumbar en un niño de 5 años de edad, con luxación anterior traumática pura lumbosacra, tras ocho años de evolución, a pesar de que la luxación sólo se redujo parcialmente. En el caso de luxación subaguda o inveterada, algunos autores sugieren indicar un tratamiento conservador, dada la complejidad del tratamiento quirúrgico.⁴

Independientemente de la clasificación, esta lesión afecta las tres columnas con daño del complejo posterior con rotura de la cápsula, rotura discal, en este caso, con rotación y, por lo tanto, genera inestabilidad. En las luxaciones agudas, la reducción se puede lograr a través de la distracción con tornillos transpediculares. Sin embargo, en algunas ocasiones, las facetectomías parciales son realmente oportunas para facilitar la reducción. Cabe mencionar que la neuromonitorización es útil durante estas maniobras para evitar la lesión iatrogénica de los elementos neurales.^{1,7}

La fijación circunferencial con la colocación de tornillos pediculares y caja intersomática es el tratamiento de elección y, en la actualidad, se recomienda el abordaje posterior único, para evitar así complicaciones, como la eyaculación retrógrada de la vía anterior.^{1,7} En nuestro paciente, la artrodesis circunferencial se realizó con una caja intervertebral con hueso autólogo local, y la colocación de barras y tornillos pediculares de L5-S1 (Figura 2).

Conclusión

La luxación unilateral lumbosacra es una lesión rara que se produce por un mecanismo de alta energía. El diagnóstico se basa en una adecuada exploración física y la evaluación de estudios por imágenes (radiografías, tomografía y resonancia). Actualmente, el tratamiento de elección consiste en la reducción abierta, facetectomías, descompresión y fijación circunferencial con caja intersomática y tornillos pediculares, con el objetivo de mantener la estabilidad con la restauración de la alineación y la descompresión de los elementos neurales.



▲ **Figura 2.** Control radiológico posquirúrgico.

Bibliografía

1. Xu R, Solakoglu C, Kretzer RM, McGirt MJ, Witham TF, Bydon A. Bilateral traumatic dislocation without fracture of the lumbosacral junction. *Spine* 2011;36:E662-8.
2. Boyd MC, Yu WY. Closed reduction of lumbosacral fracture dislocations. *Surg Neurol* 1985;23:295-8.
3. Newell RLM. Lumbosacral fracture dislocation: A case managed conservatively, with return to heavy work. *Injury* 1977;9:131-4.
4. Veras del Monte LM, Bago J. Traumatic lumbosacral dislocation. *Spine* 2000;25:756-9.
5. Zoltan JD, Gilula LA, Murphy WA. Unilateral facet dislocation between the fifth lumbar and first sacral vertebrae: Case report. *J Bone Joint Surg Am* 1979;61:767-9.

6. Cruz-Conde R, Rayo A, Rodríguez de Oya R, Berjano P, Gárate E. Acute traumatic lumbosacral dislocation treated by open reduction internal fixation and fusion. *Spine* 2003;28:E51-3.
7. Tsirikos AI, Saifuddin A, Noordeen MH, Tucker SK. Traumatic lumbosacral dislocation: report of two cases. *Spine* 2004; 29(8):E164-8.
8. Roaf R. A study of mechanics of spinal injuries. *J Bone Joint Surg Br* 1960;42:810-23.
9. Aihara T, Takahashi K, Yamagata M, Moriya H. Fracture-dislocation of the fifth lumbar vertebra: A new classification. *J Bone Joint Surg Br* 1998;80:840-5.
10. Beguiristain J, Schweitzer D, Mora G, Pombo V. Traumatic lumbo-sacral dislocation in a 5-year-old boy with eight years follow-up. *Spine* 1995;20:362-6.