

# Tratamiento con placa precontorneada bloqueada de fracturas desplazadas del tercio medio de la clavícula

RUBEN E. PAOLETTA, GABRIEL E. MECOZZI, SANTIAGO L. BONGIOVANNI,  
MAXIMILIANO RANALLETTA, GASTÓN D. MAIGNÓN

*Servicio de Ortopedia y Traumatología, Sección de Patología de Hombro,  
Hospital Italiano de Buenos Aires, Ciudad Autónoma de Buenos Aires*

Recibido el 14-7-2014. Aceptado luego de la evaluación el 28-3-2016 • Dr. RUBEN E. PAOLETTA • edipaoletta@gmail.com

## Resumen

**Introducción:** El objetivo de este trabajo es analizar los resultados de un grupo de pacientes con fracturas mediodiafisarias desplazadas de clavícula tratadas con placa precontorneada bloqueada. Se analizaron la tasa de consolidación ósea, los resultados funcionales y las complicaciones.

**Materiales y Métodos:** Cuarenta y seis fracturas de clavícula desplazadas de tipo 2B de Edimburgo fueron tratadas con placa bloqueada precontorneada. Los pacientes eran 36 hombres (uno con fractura bilateral) y nueve mujeres, con una edad promedio de 33 años (rango 17-56). Los pacientes fueron evaluados con radiología y el puntaje de Constant, el test QuickDASH y la escala analógica visual para dolor.

**Resultados:** El seguimiento promedio fue de 30 meses (rango 12-46). Cuarenta y cinco fracturas consolidaron y una no. El puntaje de Constant promedio fue de 96 (rango 56-100) y el de QuickDASH promedio, 2 (rango 0-32). El dolor en el seguimiento fue de 0,3 puntos (rango 0-6). Se registraron 10 complicaciones en nueve pacientes (21%), aunque solo tres (6,5%) fueron consideradas mayores. En siete pacientes (15%), se retiró la placa por intolerancia (uno de ellos fue el paciente con mala consolidación, se registró como segunda complicación en el mismo paciente).

**Conclusiones:** La reducción y estabilización de las fracturas desplazadas del tercio medio de la clavícula con placas precontorneadas y bloqueadas son un tratamiento eficaz con un bajo índice de complicaciones mayores relacionadas, a veces, con errores técnicos.

**Palabras clave:** Fractura mediodiafisaria; clavícula; resultados funcionales; tratamiento con placa bloqueada precontorneada.

**Nivel de Evidencia:** III

## PRECONTOURED LOCKING PLATE TREATMENT FOR DISPLACED MIDSHAFT CLAVICLE FRACTURES

### Abstract

**Introduction:** The aim of this paper is to analyze the results in a group of patients with displaced diaphyseal fractures treated with precontoured clavicle locking plate. The rate of bone healing, functional outcome and complications were analyzed.

**Methods:** Forty-six displaced clavicle fractures (Edinburgh type 2B) were treated with precontoured locking plate. Thirty-six were men (one with bilateral fracture) and 9 were women, with an average age of 33 years (range 17-56). Patients were assessed with radiology and the Constant score, the QuickDASH test, and the visual analogue scale for pain.

Conflicto de intereses: Los autores no declaran conflictos de intereses.

**Results:** The average follow-up was 30 months (range 12-46). Forty-five fractures healed and one did not. The Constant score averaged 96 points (range 56-100) and the QuickDASH test averaged 2 points (range 0-32). Pain was 0.3 points (range 0-6). There were 10 complications in 9 patients (21%), but only three (6.5%) were considered major. In 7 patients (15%) the plate had to be removed due to intolerance (one of them was a patient with malunion, registering as a second complication in the same patient).

**Conclusions:** The reduction and stabilization of displaced midshaft fractures of the clavicle with precontoured clavicle locking plate is an effective treatment with a low rate of major complications, sometimes related to technical errors.

**Key words:** Midshaft fracture; clavicle; functional results; precontoured clavicle locking plate.

**Level of Evidence:** III

## Introducción

Las fracturas de clavícula son las fracturas más comunes en la vida adulta. Representan del 2,6% al 5% de las fracturas del cuerpo y alrededor del 40% de las fracturas en el hombro. Las fracturas mediodiafisarias suman el 69-82% de las fracturas de clavícula y lejos de permanecer como un porcentaje estable, las fracturas desplazadas o conminutas del tercio medio están aumentando en adultos jóvenes y de mediana edad, asociadas casi siempre, a traumatismos por accidentes de tránsito o lesiones deportivas.<sup>1,2</sup>

Tradicionalmente, las fracturas de clavícula fueron tratadas en forma conservadora. Se han reportado resultados satisfactorios con reducción cerrada o sin ella y diferentes métodos de inmovilización.<sup>3,4</sup> Sin embargo, en los últimos años, el análisis del subgrupo de las fracturas mediodiafisaria desplazadas o multifragmentarias tratadas de manera incruenta revela una tasa alta de pseudoartrosis y malas consolidaciones con repercusión negativa en los puntajes funcionales.<sup>5-7</sup>

Las publicaciones sobre reducción abierta y osteosíntesis comunican una alta tasa de complicaciones, como infección, pérdida de reducción, migración del material, aflojamiento o roturas de placas, y protrusiones y molestias del material de osteosíntesis.<sup>8</sup>

El desarrollo de placas específicas premoldeadas para clavícula sumado a la introducción del bloqueo angular abrió una nueva perspectiva en el tratamiento quirúrgico de estas fracturas. Si bien los estudios biomecánicos avalan el uso de estas placas, no encontramos estudios clínicos con los resultados de su uso.<sup>9-12</sup>

El objetivo de este trabajo es analizar la tasa de consolidación ósea, los resultados funcionales y las complicaciones en pacientes con fractura mediodiafisaria y desplazada de clavícula, tratados con placa precontorneada y bloqueada.

## Materiales y Métodos

Desde noviembre de 2008 hasta diciembre de 2011, se operaron 50 fracturas diafisarias de clavícula en 49 pacientes. A todos se les realizó reducción abierta y fijación

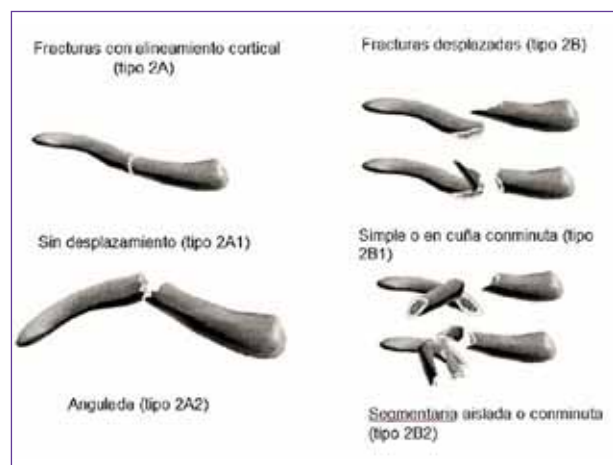
con placa precontorneada bloqueada (Acumed®, Beaverton, Oregon, EE.UU.).

Los criterios de inclusión fueron: fracturas de tipo 2B de la clasificación de Edimburgo (Figura 1), menos de un mes de evolución, fracturas cerradas, edad <60 años y un seguimiento mínimo de un año.

Cuatro pacientes fueron perdidos en el seguimiento final, por lo que la serie quedó conformada por 46 fracturas en 45 pacientes: 36 hombres (incluye el caso bilateral) y nueve mujeres, con una edad promedio de 33 años (rango de 17 a 56). Veintitrés fracturas eran derechas y 23, izquierdas, el 52% correspondían al lado dominante. El promedio de tiempo desde la fractura hasta la cirugía fue de 8.3 días (rango de 2 a 21).

Se evaluaron el mecanismo de trauma, las lesiones asociadas, el tiempo de cirugía y el giro cama.

Los pacientes fueron controlados clínicamente a la semana y a los 15 días, y en forma clínica y radiológica, al mes, a los dos meses y cada mes hasta la consolidación de la fractura y el alta deportiva. La evaluación radiológica consistió en una radiografía de clavícula de frente y una radiografía con inclinación cefálica de 45°. La consolidación de la fractura se evaluó a través del examen clínico y por radiología (buscando, al menos, tres corticales consolidadas en las dos incidencias). Los pacientes fueron eva-



▲ **Figura 1.** Clasificación de Edimburgo. Fracturas mediodiafisarias.

luados con el puntaje de Constant y el test QuickDASH,<sup>13</sup> y se evaluó el dolor residual con la escala analógica visual (EAV). La fuerza de abducción fue tomada de pie, con el brazo en abducción de 90°, codo extendido, mano pronada, mediante el dinamómetro Isobex® (Burgdorf, Suiza). Se registraron todas las complicaciones por la cirugía y las reoperaciones por cualquier motivo. También, se les preguntó a los pacientes si pudieron volver a practicar deportes, si lo hicieron al mismo nivel y si volvieron a la actividad laboral previa al accidente.

### Técnica quirúrgica

Los pacientes recibieron una anestesia combinada (bloqueo regional más anestesia general) y fueron colocados en decúbito dorsal, en silla de playa a 30° con un realce detrás del omóplato ipsilateral. No se incluyó el miembro superior en la colocación de campos. Se realizó un abordaje anteroinferior centrado en el foco fracturario. Se abordó la fractura. Se efectuó la reducción con clavijas transitorias, tornillos interfragmentarios, suturas o *clamps*. Se colocó la placa bloqueada en cara superior de la clavícula.<sup>14</sup> En todos los casos, se utilizó una placa precontorneada con bloqueo angular (Acumed®; Beaverton, Oregon, EE.UU.). Se utilizaron placas con distintos números de orificios y diferentes cantidades de tornillos, a fin de tener seis corticales en el fragmento principal medial y seis corticales en el principal distal.<sup>12</sup> La placa más utilizada fue la de ocho orificios con seis tornillos, se colocaron tres a lateral y tres a medial del foco de fractura. El cierre fue por planos y se realizó una sutura intradérmica.

Al finalizar la cirugía, se efectuó un control radiológico en el quirófano (Figura 2). Los pacientes fueron dados de alta el mismo día o al día siguiente, con una inmovilización con cabestrillo.

## Resultados

La primera causa de fractura fue el trauma durante la práctica deportiva en 15 casos (32,6%), el accidente por caída de motocicleta o cuatriciclo fue la segunda causa más frecuente (14 casos; 30,4%) (Tabla 1). Todas las fracturas pertenecían al grupo 2B de la clasificación de Edimburgo, 32 eran del subtipo 2B-1 y 14, del subtipo 2B-2

Tabla 1. Mecanismo del trauma

| Cantidad de casos | Mecanismo del trauma              | Porcentaje del total | Número de pacientes con lesiones asociadas |
|-------------------|-----------------------------------|----------------------|--|
| 15                | Accidente en prácticas deportivas | 32,6                 | 0  |
| 14                | Accidente moto/cuatriciclo        | 30,4                 | 4  |
| 6                 | Caída de propia altura            | 13                   | 0  |
| 4                 | Accidente de automóvil            | 8,6                  | 4  |
| 3                 | Caída de bicicleta                | 6,5                  | 0  |
| 3                 | Caída de caballo                  | 6,5                  | 0  |
| 1                 | Caída de escaleras                | 2,1                  | 0  |

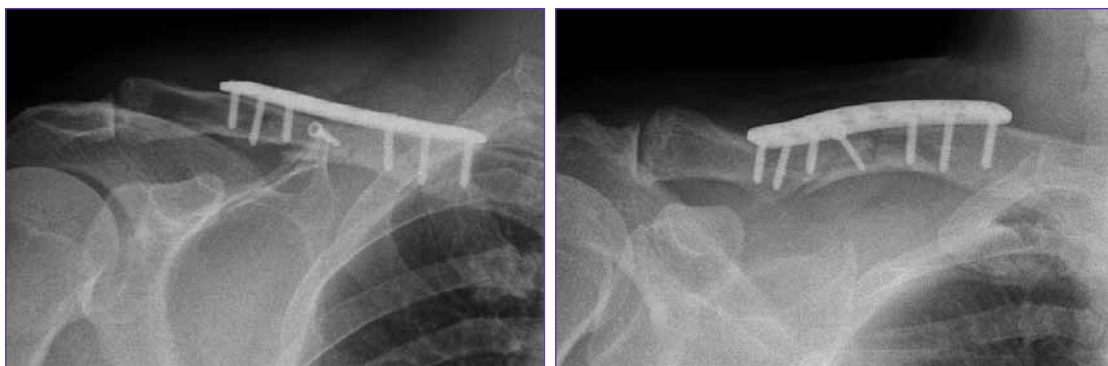

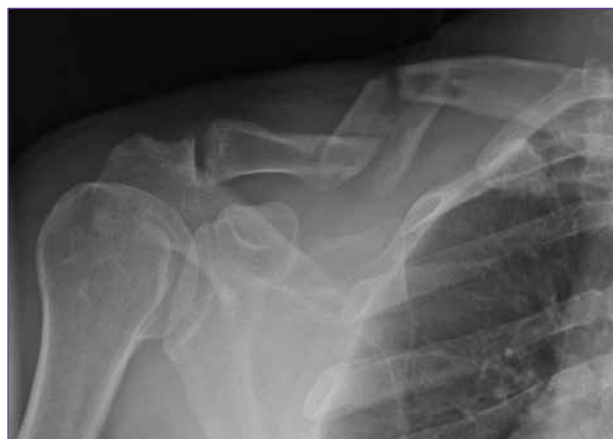Figura 2. Radiografías de frente y con inclinación céfalica en el posoperatorio inmediato. Reducción y osteosíntesis con placa premoldeada y bloqueada de ocho orificios, utilizando seis tornillos, tres a lateral y tres a medial al foco. También se aprecia un tornillo interfragmentario utilizado en la reducción.

(Figura 3). Ocho pacientes tenían una lesión asociada, todos por alta energía (Tabla 2).

El tiempo promedio de cirugía fue de 70 minutos (rango de 40 a 125). No hubo complicaciones intraquirúrgicas. El seguimiento promedio fue de 30 meses (rango de 12 a 46). Cuarenta y cinco fracturas consolidaron (97,7%) y un paciente evolucionó con pseudoartrosis y requirió una nueva cirugía a los 13 meses de la primera intervención. El puntaje de Constant promedio fue de 96 (rango de 56 a 100). El puntaje QuickDASH promedio fue de 2 (rango de 0 a 32). Según la EAV, el dolor en el seguimiento fue de 0,3 puntos (rango de 0 a 6).

De los 45 pacientes, 44 practicaban deportes antes de la fractura. El 95,4% (42 de 44 pacientes) pudo volver a la actividad deportiva. Los dos pacientes que no retornaron a la práctica de deportes sufrían lesiones asociadas a la fractura de clavícula (una fractura del platillo tibial y una de tobillo). El 84% (37 de 44 pacientes) pudo volver a practicar el mismo deporte y al mismo nivel de competencia. Cinco no volvieron al mismo nivel o al mismo deporte, tres de ellos por una causa relacionada a la secuela en su clavícula, con puntajes bajos en los métodos de evaluación. En los otros dos, la razón fue no sentirse seguro psicológicamente o el miedo a sufrir la misma lesión, aunque tenían puntajes funcionales muy buenos.<sup>15,16</sup> El 97,8% de los pacientes que trabajaban (44 de 45) pudieron regresar a la actividad laboral y a las actividades de la vida cotidiana previas. El restante tenía una lesión asociada y fue reasignado a otra actividad laboral.

Se registraron 10 complicaciones en nueve pacientes (21%). Tres fueron consideradas mayores (6,5%). La más grave fue una compresión extrínseca de la vena subclavia por un tornillo largo que sobresalía en la cara inferior de la clavícula. La lesión se manifestó clínicamente por edema intermitente del miembro superior en relación con la elevación del miembro. Se diagnosticó una compresión



▲ **Figura 3.** Hombre de 54 años con trauma por caída esquiando. Se observa una fractura de tipo 2B-2 de Edimburgo, desplazada, segmentaria y conminuta, que representa el patrón más complejo.

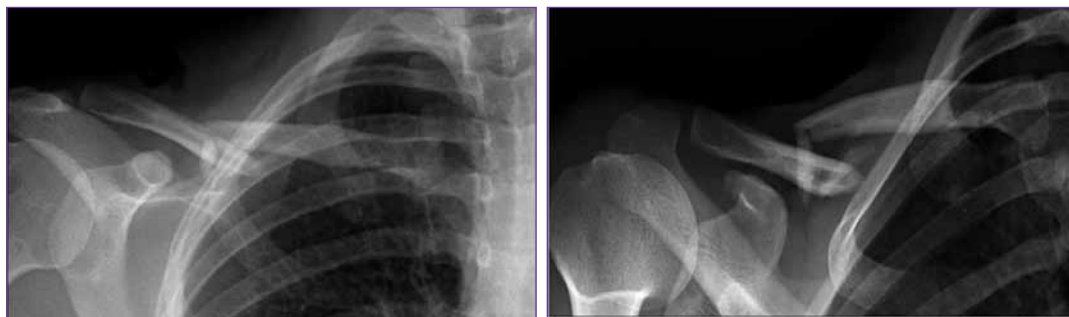extrínseca y se la trató con el retiro parcial de la osteosíntesis (solo el tornillo). Bajo tratamiento anticoagulante por un año, el paciente evolucionó favorablemente y desaparecieron los edemas intermitentes. Otro paciente sufrió una pérdida de reducción de la fractura al mes de la cirugía, con aflojamiento del implante. Se indicó revisión de la osteosíntesis, pero el paciente prefirió esperar la consolidación en esa nueva situación. Presentó un retraso de la consolidación y, luego de seis meses, la fractura consolidó con un acortamiento. Finalmente, a los 16 meses de la cirugía inicial, se retiró la placa por molestias en el sitio de la cicatriz (segunda complicación). A pesar de estas complicaciones, en el último seguimiento, a los 19 meses de la cirugía inicial, tenía un puntaje de Constant de 100, un puntaje QuickDASH de 0 y dolor residual de 0 en la EAV. El paciente retornó a su actividad deportiva

**Tabla 2.** Lesiones asociadas

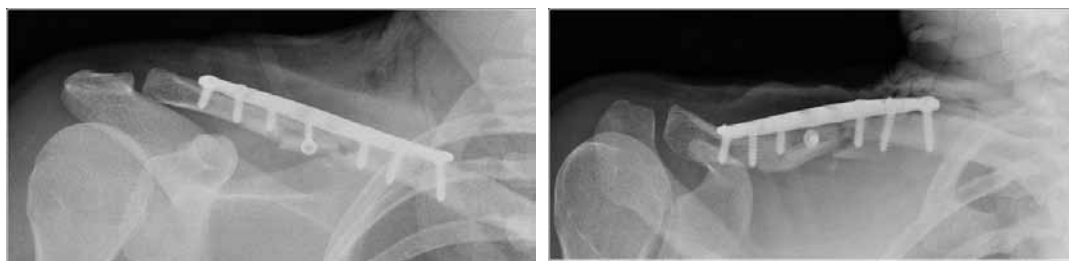
| Caso | Mecanismo del trauma     | Lesión asociada                                    | Tratamiento |
|------|--------------------------|--|-------------|
| 1    | Accidente de automóvil   | Fractura de pelvis                                 | Quirúrgico  |
| 2    | Accidente de automóvil   | Fractura de tobillo                                | Quirúrgico  |
| 3    | Accidente de automóvil   | Fractura de C7                                     | Ortopédico  |
| 4    | Accidente de automóvil   | Fractura de diáfisis humeral                       | Quirúrgico  |
| 5    | Accidente de motocicleta | Fractura de falange del meñique                    | Quirúrgico  |
| 6    | Accidente de motocicleta | Traumatismo craneoencefálico más hematoma cerebral | Quirúrgico  |
| 7    | Accidente de motocicleta | Fractura del platillo tibial                       | Quirúrgico  |
| 8    | Accidente de motocicleta | Fractura costal                                    | Ortopédico  |

previa. El tercer paciente evolucionó con pseudoartrosis, y fue operado nuevamente a los 13 meses de la primera cirugía. Se retiró el implante inicial y se realizaron la descorticación de la pseudoartrosis, y una nueva reducción y osteosíntesis (Figuras 4-6). Las restantes seis compli-

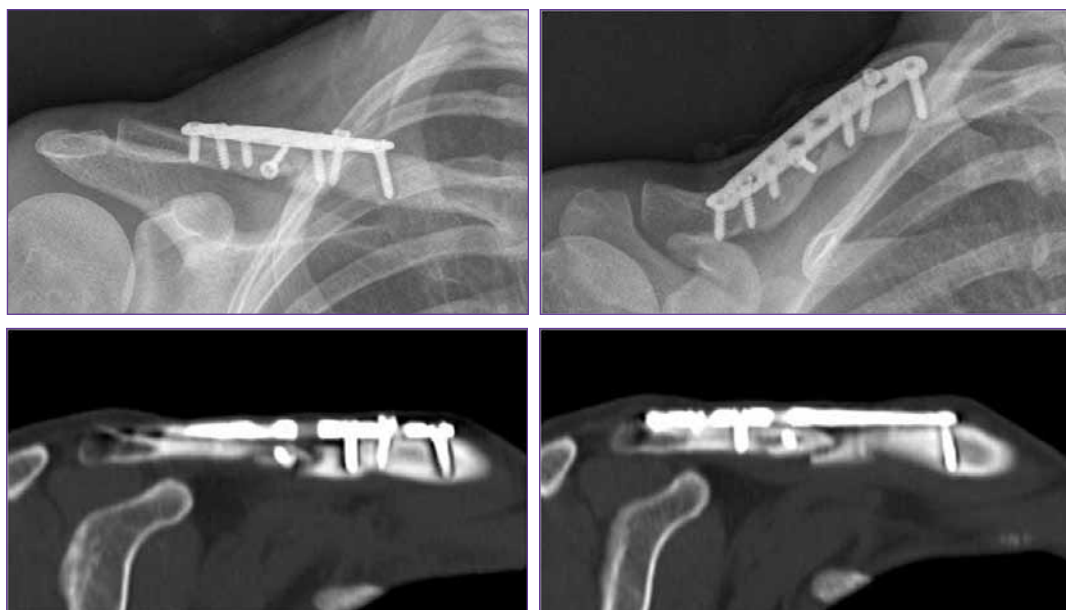
caciones, registradas en seis pacientes, fueron molestias del material de osteosíntesis que repercutían en la vida cotidiana, por lo que se decidió su retiro en un segundo procedimiento a los 23 meses como promedio (rango de 9 a 40).



▲ **Figura 4.** Mujer de 27 años que, tras una caída de propia altura, sufrió una fractura de clavícula derecha desplazada, multifragmentaria y segmentaria (Edimburgo 2B-2).



▲ **Figura 5.** Posoperatorio inmediato. Reducción y osteosíntesis con placa bloqueada precontorneada y un tornillo interfragmentario.



▲ **Figura 6.** Al año de la cirugía. Complicación mayor: pseudoartrosis. En las radiografías y las imágenes tomográficas, se observa la falta de consolidación de la fractura. Nótese el aflojamiento del segundo tornillo proximal. La paciente continuaba con dolor, por lo que se efectuó la revisión de la osteosíntesis, el curetaje de la pseudoartrosis y la colocación de injerto óseo.

## Discusión

En este estudio, encontramos que el tratamiento de las fracturas desplazadas del tercio medio de la clavícula tratadas con placas precontorneadas y bloqueadas en pacientes adultos logra una alta tasa de consolidación y buenos resultados funcionales. El número de complicaciones mayores es bajo.

No obstante, el tratamiento de las fracturas mediodi-fisarias de clavícula continúa en constante revisión.<sup>17</sup> En 1960, Neer<sup>3</sup> y, luego, en 1968, Rowe<sup>4</sup> presentaron grandes series de pacientes con fracturas de clavícula tratados en forma conservadora y con alta tasa de consolidación y un bajo índice de pseudoartrosis, por lo que el lineamiento durante años fue tratar a todas las fracturas de clavícula en forma ortopédica. Sin embargo, estas series englobaban todo tipo de fracturas y carecían de datos de resultados importantes, como la cantidad de malas consolidaciones sintomáticas, los resultados funcionales y el retorno a la actividad deportiva o laboral previa.

Durante muchos años, el tratamiento quirúrgico con reducción y osteosíntesis mediante diferentes métodos no mostraba diferencias en la consolidación y provocaba un número importante de complicaciones ligadas a la cirugía, la mayoría asociadas a problemas con implantes.

En 2007, la *Canadian Orthopaedic Trauma Society* publicó un estudio multicéntrico, prospectivo, aleatorizado de 132 pacientes, que comparó el tratamiento conservador y la reducción con placa.<sup>18</sup> Los resultados significativos fueron: menor tiempo de consolidación, tasa más baja de pseudoartrosis y menos malas consolidaciones sintomáticas en el grupo de pacientes operados. Asimismo, los puntajes de Constant y QuickDASH fueron mejores significativamente en el grupo operado, además de que los pacientes se mostrasen al año más satisfechos con la apariencia de su hombro. En 2012, Virtanen y cols. publicaron un estudio prospectivo, aleatorizado de 60 pacientes tratados con reducción y osteosíntesis con placa (de reconstrucción de 3,5 mm) versus cabestrillo.<sup>19</sup> Al año, el porcentaje de pseudoartrosis era del 0% en el grupo operado y del 24% en el tratado con cabestrillo.

En el metanálisis publicado también en 2012, por McKee y cols., se analizan seis trabajos comparativos de tratamiento quirúrgico de reducción y osteosíntesis (tres con placa y tornillos, y tres con clavos endomedulares) y el tratamiento conservador; los resultados finales obtenidos fueron: tasa más baja de pseudoartrosis, menor tasa de malas consolidaciones sintomáticas y un retorno más temprano a las actividades de la vida diaria en el grupo de pacientes operados.<sup>20</sup>

El cambio en los resultados de la cirugía de reducción y osteosíntesis de fracturas claviculares se dio fundamentalmente por dos motivos: uno fue el estudio de la epidemiología de la fractura y el patrón fracturario. Quedaron claramente diferenciados los resultados con el tratamiento conservador en los casos de fracturas no desplazadas, de aquellas con gran angulación, desplazamiento o multi-

fragmentarias. En estas últimas, están recomendadas la reducción y la osteosíntesis para restablecer la anatomía y restaurar la función de la cintura escapular.<sup>6,7</sup> En 1998, Robinson y cols. publican su trabajo acerca de la epidemiología y la clasificación de las fracturas de clavícula en adultos, estudiando más de 1000 pacientes con fractura de clavícula.<sup>1</sup> Comprueban, en el mismo trabajo, la reproducibilidad intraobservador e interobservador de la clasificación.

El otro punto importante es el desarrollo que tuvieron los distintos implantes diseñados, incluso algunos de ellos exclusivamente para fracturas de clavícula. Dos tipos de implante son los más utilizados en estas lesiones: los clavos endomedulares y las placas con tornillos. En cuanto al uso de clavos intramedulares, Yun-feng y cols. publicaron una serie de 41 pacientes tratados con clavos elásticos de titanio, colocados de proximal (paraesternal) a distal, con una mínima apertura del foco de fractura.<sup>21</sup> Comunican una alta tasa de consolidación, buenos resultados clínico-funcionales y bajo índice de complicaciones. Las limitaciones que muestran con este método son que no trataron fracturas de tipo C de la OTA, es decir, las fracturas más complejas, y que debieron retirar sistemáticamente todos los implantes a los 7.2 meses promedio. Otro estudio reciente con implantes intramedulares es el de Smekal y cols. en el que comparan la reducción y fijación con un clavo elástico endomedular y el tratamiento conservador.<sup>22</sup> Tampoco aquí hubo pseudoartrosis ni mala consolidación en el grupo operado, contra tres pacientes con pseudoartrosis y dos malas consolidaciones sintomáticas en el grupo de cabestrillo, y como complicaciones en el grupo quirúrgico hubo siete sobre 30 migraciones proximales del clavo que requirieron cirugía. Asimismo, los resultados funcionales fueron mejores y el acortamiento fue menor en el grupo tratado con clavos. Judd y cols., en 2009, publicaron otro estudio prospectivo, aleatorizado comparativo entre fijación intramedular con el clavo "Hagie" y un grupo tratado con cabestrillo; los resultados funcionales fueron similares, pero la tasa de complicaciones fue alta en el grupo tratado con este modelo de clavo.<sup>23</sup> En resumen, los implantes endomedulares pueden ser de diferente diseño, con entrada lateral o medial, con ventaja de mínima apertura del foco de fractura o sin ella, en general, con muy buenos resultados clínico-funcionales, pero con las limitaciones de no ser los más adecuados para tratar fracturas conminutas desplazadas y la necesidad de un segundo procedimiento para retirar el implante.<sup>24-27</sup>

Las primeras placas y tornillos utilizados en la clavícula provocaban, con frecuencia, complicaciones, como rotura de la placa o los tornillos, o aflojamientos del montaje, con la consiguiente pérdida de reducción de la fractura inmediata o mediata. Con el advenimiento de las placas bloqueadas, se obtuvo mejor fijación en huesos osteoporóticos, y un menor índice de aflojamiento y pérdida de reducción.<sup>28</sup> Luego se desarrollaron las placas bloqueadas anatómicas precontorneadas para clavícula

que conjugaron la rigidez del implante con el bloqueo angular con la adaptación a la compleja forma anatómica de la clavícula, sin tener que dejar partes de la placa sin apoyo completo en el hueso (implantes rectos) o sin tener que moldearlos en la mesa de operaciones para adaptarlos (implantes rectos de reconstrucción) con la posible fatiga del material en los puntos de clavaje. Si bien, en la mayoría de los estudios biomecánicos de laboratorio, se demostró la mejor adaptabilidad a la conformación anatómica de la clavícula sin perder las características de la rigidez del montaje ante fuerzas de flexión y de torsión, no hemos encontrado artículos publicados sobre series tratadas con estas placas bloqueadas precontorneadas y sus resultados clínicos.<sup>11,12</sup>

Las limitaciones de nuestro estudio son principalmente las ligadas a cualquier serie de casos: la falta de un grupo comparativo y el análisis retrospectivo. En nuestra serie de pacientes, pudimos mantener una alta tasa de conso-

lidación, con una sola pseudoartrosis y un solo retraso de la consolidación. Los puntajes funcionales fueron buenos y las complicaciones relacionadas con el implante, bajas, sin roturas o dobladuras de la placa y con un solo aflojamiento del material con pérdida de reducción (paciente con el retraso de la consolidación). Sería necesario llevar a cabo un estudio comparativo con otro método de fijación, si se quisiera demostrar la superioridad de este implante con respecto a otros.

## Conclusiones

Con los resultados obtenidos en esta serie que, según nuestro conocimiento, es la primera reportada en la literatura, podemos pensar que el tratamiento de las fracturas desplazadas del tercio medio de la clavícula con placas precontorneadas y bloqueadas es eficaz y seguro.

## Bibliografía

1. Robinson CM. Fractures of the clavicle in the adult. Epidemiology and classification. *J Bone Joint Surg Br* 1998;80:476-84.
2. Postacchini F, Gumina S, De Santis P, Albo F. Epidemiology of clavicle fractures. *J Shoulder Elbow Surg* 2002;11:452-6.
3. Neer CS 2nd. Nonunion of the clavicle. *J Am Med Assoc* 1960;172(10):1006-11.
4. Rowe CR. An atlas of anatomy and treatment of midclavicular fractures. *Clin Orthop Relat Res* 1968;58:29-42.
5. Nowak J, Holgersson M, Larsson S. Sequelae from clavicular fractures are common: a prospective study of 222 patients. *Acta Orthop* 2005;76:496-502.
6. McKee MD, Pedersen EM, Jones C, Stephen DJ, Kreder HJ, Schemitsch EH, et al. Deficits following nonoperative treatment of displaced midshaft clavicular fractures. *J Bone Joint Surg Am* 2006;88:35-40.
7. Hill JM, McGuire MH, Crosby LA. Closed treatment of displaced middle-third fractures of the clavicle gives poor results. *J Bone Joint Surg Br* 1997;79(4):537-9.
8. Wijdicks FJ, Houwert M, Dijkgraaf M, De Lange D, Oosterhuis K, Clevers G, et al. Complications after plate fixation and elastic stable intramedullary nailing of dislocated midshaft clavicle fractures: a retrospective comparison. *Int Orthop* 2012;36:2139-45.
9. Celestre P, Roberston C, Mahar A, Oka R, Meunier M, Schwartz A. Biomechanical evaluation of clavicle fracture 205 plating technique: does a locking plate provide improved stability? *J Orthop Trauma* 2008;22:241-7.
10. Demirhan M, Bilsel K, Atalar A, Bozdogan E, Sunbuloglu E, Kale A. Biomechanical comparison of fixation techniques in midshaft clavicular fractures. *J Orthop Trauma* 2011;25(5):272-8.
11. Goswami T, Markert R, Anderson C, Sundaram S, Crosby L, Dayton OH. Biomechanical evaluation of a pre-contoured clavicle plate. *J Shoulder Elbow Surg* 2008;17:815-8.
12. Huang J, Toogood P, Chen M, Wilber J, Cooperman D. Clavicular anatomy and the applicability of precontoured plates. *J Bone Joint Surg Am* 2007;89:2260-5.
13. Beaton DE, Katz JN, Fossel AH, Wright JG, Tarasuk V, Bombardier C. Measuring the whole or the parts? Validity, reliability, and responsiveness of the Disabilities of the Arm, Shoulder and Hand outcome measure in different regions of the upper extremity. *J Hand Ther* 2001;14:128-46.
14. Iannotti MR, Crosby LA, Stafford P, Grayson G, Goulet R. Effects of plate location and selection on the stability of midshaft clavicle osteotomies: a biomechanical study. *J Shoulder Elbow Surg* 2002;11:457-62.
15. Verborgt O, Pittoors K, Van Glabbeek F, Declercq G, Nuyts R, Somville J. Plate fixation of middle third fractures of the clavicle in the semi-professional athlete. *Acta Orthop Belg* 2005;71:17-21.
16. Witzel K. Intramedullary osteosynthesis in fractures of the mid-third of the clavicle in sports traumatology. *Z Orthop Unfall* 2007;145:639-42. [en alemán]
17. Zlowodzki M, Zelle BA, Cole PA, Jeray K, McKee MD. Treatment of acute midshaft clavicle fractures: systematic review of 2144 fractures: on behalf of the Evidence-Based Orthopaedic Trauma Working Group. *J Orthop Trauma* 2005;19:504-7.

18. Canadian Orthopaedic Trauma Society. Nonoperative treatment compared with plate fixation of displaced midshaft clavicular fractures. A multicenter, randomized clinical trial. *J Bone Joint Surg Am* 2007;89:1-10.
19. Virtanen KJ, Remes V, Pajarinen J, Savolainen V, Björkenheim JM, Paavola M. Sling compared with plate osteosynthesis for treatment of displaced midshaft clavicular fractures. A randomized clinical trial. *J Bone Joint Surg Am* 2012;94:1546-53.
20. McKee RC, Whelan DB, Schemitsch EH, McKee M. Operative versus nonoperative care of displaced midshaft clavicular fractures: a meta-analysis of randomized clinical trials. *J Bone Joint Surg Am* 2012;94:675-84.
21. Yun-feng C, Bing-fang Z, Yu-jie C, Hai-ming W, Jian-feng X, Yi-min C, et al. Clinical outcomes of midclavicular fractures treated with titanium elastic nails. *J Can Chir* 2010;53:369-84.
22. Smekal V, Irenberger A, Struve P, Wambacher M, Krappinger D, Kralinger FS. Elastic stable intramedullary nailing versus nonoperative treatment of displaced midshaft clavicular fractures-a randomized, controlled, clinical trial. *J Orthop Trauma* 2009;23:106-12.
23. Judd DB, Pallis MP, Smith E, Bottoni CR. Acute operative stabilization versus nonoperative management of clavicle fractures. *Am J Orthop (Belle Mead NJ)* 2009;38:341-5.
24. Ferran NA, Hodgson P, Vannet N, Williams R, Evans RO. Locked intramedullary fixation vs plating for displaced and shortened mid-shaft clavicle fractures: a randomized clinical trial. *J Shoulder Elbow Surg* 2010;19: 783-9.
25. Jubel A, Andemahr J, Bergmann H, Prokop A, Rehm KE. Elastic stable intramedullary nailing of midclavicular fractures in athletes. *Br J Sports Med* 2003;37:480-3.
26. Mueller M, Burger C, Florczyk A, Striepens N, Rangger C. Elastic stable intramedullary nailing of midclavicular fractures in adults: 32 patients followed for 1-5 years. *Acta Orthop* 2007;78:421-3.
27. Strauss EJ, Egol KA, France MA, Koval KJ, Zuckerman JD. Complications of intramedullary Hagie pin fixation for acute midshaft clavicle fractures. *J Shoulder Elbow Surg* 2007;16:280-4.
28. Cho Ch, Song K, Min B, Bae K, Lee K. Reconstruction plate versus reconstruction locking compression plate for clavicle fractures. *Clin Orthop Surg* 2010;2(3):154-9.