

Extracción de un proyectil de arma de fuego de la cadera. Luxación controlada anterior

Reporte de dos casos

FERNANDO M. BIDOLEGUI, XIMENA CALVO, SEBASTIÁN PEREIRA, GABRIEL VINDVER

*Departamento de Trauma Ortopédico, Hospital Sirio-Libanés, ECICARO,
Ciudad Autónoma de Buenos Aires*

Recibido el 15-5-2016. Aceptado luego de la evaluación el 9-11-2016 • Dr. FERNANDO M. BIDOLEGUI • fbidolegui@gmail.com

RESUMEN

El aumento de la prevalencia de las heridas por arma de fuego determina que sea cada vez más frecuente observar pacientes con fragmentos de proyectiles retenidos en el cuerpo. En la mayoría de los casos se consideran inertes para el paciente; sin embargo, está indicada su extracción cuando se encuentran alojados dentro de la articulación. De esta forma, se busca evitar el daño provocado por la sinovitis reactiva, la lesión condral y la posible progresión a una artrosis postraumática.

El objetivo de este trabajo es presentar a dos pacientes con fragmentos de proyectiles alojados a nivel de la articulación coxofemoral, uno impactado sobre la cabeza femoral y el otro en el fondo acetabular.

En ambos casos, se realizó una luxación controlada anterior a través de un abordaje posterolateral asociado a una osteotomía trocantérica según Ganz, para extraerlos; de esta manera, se logra una visualización completa de la cabeza femoral y un acceso al acetábulo, resguardando al máximo la perfusión vascular. Se evaluaron los resultados clínicos de ambos pacientes.

Palabras clave: Cadera; arma de fuego; luxación controlada.

Nivel de Evidencia: IV

BULLET REMOVAL FROM THE HIP WITH A SAFE SURGICAL ANTERIOR DISLOCATION. REPORT OF TWO CASES

ABSTRACT

The increased prevalence of gunshot wounds makes it increasingly common to see patients with projectile fragments retained in the body. In most cases they are considered inert for the patient, but surgery is indicated to extract them, if they are located within the joint. In this way, we prevent damage from reactive synovitis, chondral injury and possible progression to post-traumatic osteoarthritis.

The aim of this study is to report two cases in which the projectile fragments were at the level of the hip joint, one on the femoral head and the other in the acetabular fundus.

In both patients, an anterior dislocation was performed through a postero-lateral approach associated with a trochanteric osteotomy described by Ganz. In this way a complete visualization of the femoral head and access to the acetabulum is achieved, thus protecting vascular perfusion. Clinical results were evaluated.

Key words: Hip; bullet; safe surgical dislocation.

Level of Evidence: IV

Conflicto de intereses: Los autores no declaran conflictos de intereses.

Introducción

Con el aumento de la prevalencia de las heridas por arma de fuego se observan cada vez más casos de pacientes con fragmentos de proyectiles retenidos en el cuerpo. Las partículas de plomo se consideran inertes una vez que la energía cinética, posterior al disparo, se ha disipado; por lo tanto, no son extraídos de forma rutinaria. Sin embargo, la extracción está indicada cuando impactan sobre estructuras vitales o si quedan alojadas dentro de la articulación. Se ha demostrado que los proyectiles intrarticulares se asocian a una significativa morbilidad relacionada con efectos locales de sinovitis reactiva y daño condral con una eventual progresión a la artrosis, así como también con toxicidad sistémica, debido a que el plomo es soluble en el líquido sinovial.^{1,2}

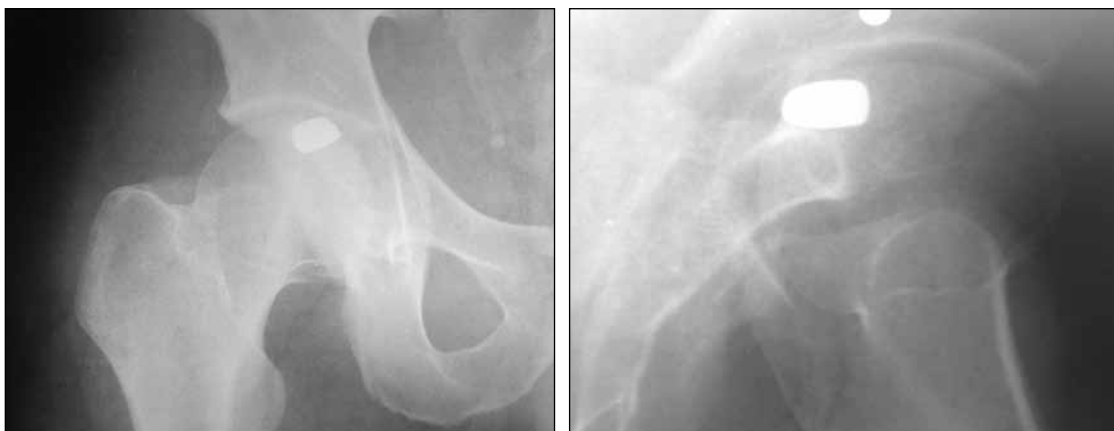En la literatura, se han descrito múltiples técnicas quirúrgicas para extraer los fragmentos de proyectiles de la articulación de la cadera. Algunos cirujanos prefieren las técnicas artroscópicas.³⁻⁵ Sin embargo, en algunos casos, la localización del proyectil y la presencia de fragmentos óseos de la cabeza femoral limitan dicha técnica y resulta necesaria la extracción a cielo abierto. El objetivo de este artículo es presentar dos casos en los que se retiraron los proyectiles alojados en la articulación de la cadera, mediante una luxación controlada anterior.

Casos clínicos

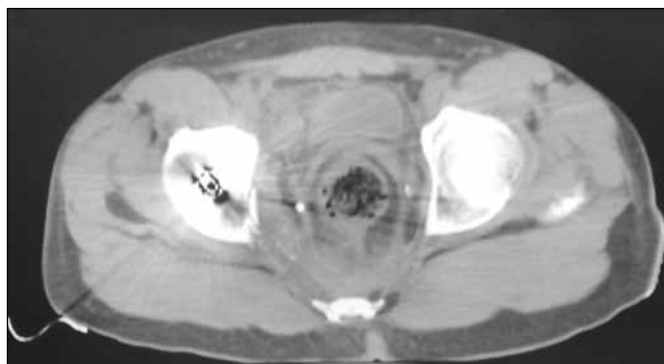Paciente 1

Hombre de 20 años, que se presentó en el Servicio de Emergencia con una herida de bala con orificio de entrada en la región glútea derecha y sin orificio de salida evidente. La evaluación multidisciplinaria reveló un paciente hemodinámicamente estable, sin déficit neurológico sobre el miembro inferior izquierdo. Los médicos del Servicio de Cirugía General descartaron lesiones intrabdominales. Se tomaron radiografías de pelvis y cadera derecha, de frente y de perfil, que mostraron la presencia del proyectil, alojado en la articulación coxofemoral (Figura 1). A su vez, se realizó una tomografía computarizada de abdomen y pelvis, que confirmó la ubicación del proyectil en el interior de la región posterosuperior de la cabeza femoral y descartó otras lesiones asociadas (Figura 2).

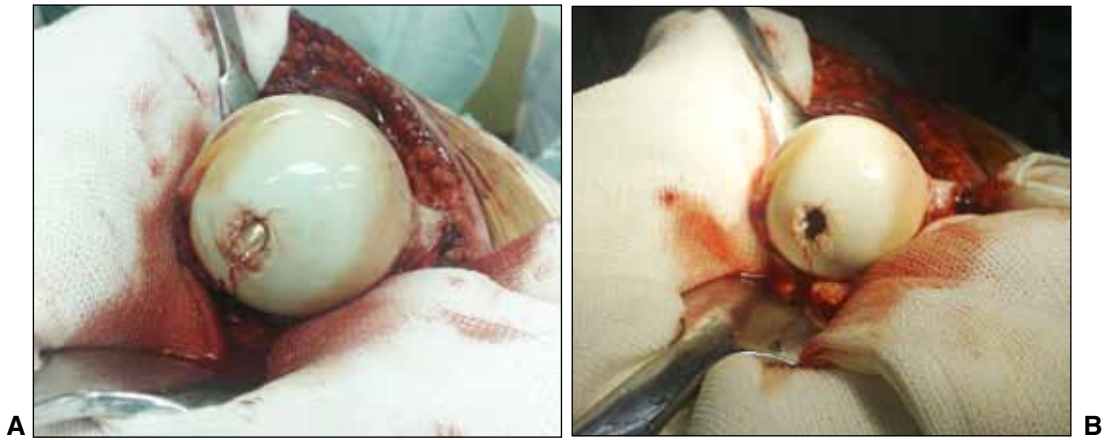
La indicación fue la extracción del proyectil mediante una luxación anterior a través de un abordaje posterolateral asociado a una osteotomía trocantérica, según la descripción de Ganz.⁶ De esta forma, se logró visualizar el proyectil impactado en la cabeza femoral (Figura 3). Una vez extraído el proyectil se realizaron microperforaciones en el fondo de la lesión, la cual fue rellenada con injerto óseo obtenido del trocánter mayor. Se efectuó un exhaustivo lavado de la articulación con solución fisiológica. La



▲ **Figura 1.** Radiografías de frente y de perfil de cadera izquierda. Se observa un proyectil en la cabeza femoral.



▲ **Figura 2.** Tomografía computarizada de cadera.



▲ **Figura 3. A.** Proyectil impactado sobre la cabeza femoral. **B.** Lesión residual ante la extracción del proyectil.

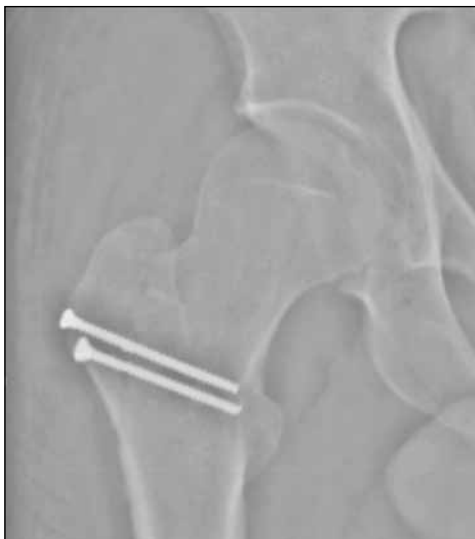osteosíntesis de la osteotomía se realizó con dos tornillos de cortical de 3,5 mm. Durante el posoperatorio, se indicó movilización precoz de la articulación de la cadera sin restricción en el rango de movilidad y marcha progresiva con muletas a partir de la semana 10. El paciente fue controlado durante 36 meses, con radiografías seriadas y evaluación clínica. Al final del seguimiento, no tenía dolor, el rango de movilidad era completo y no presentaba alteraciones para la deambulación. Las radiografías a los tres años de la cirugía no mostraron signos de artrosis post-traumática (Figura 4).

Paciente 2

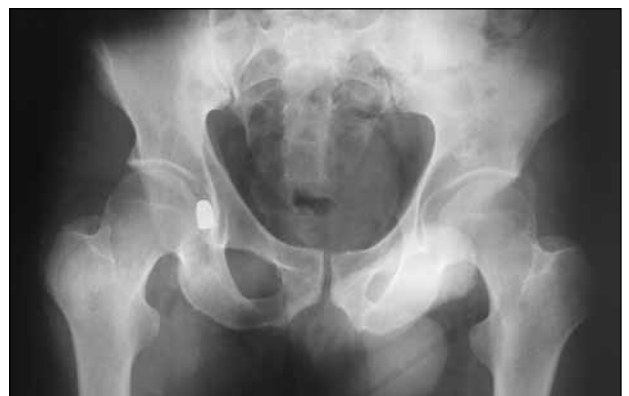Hombre de 41 años, derivado desde otra institución, con antecedente de herida por arma de fuego a nivel de miembro inferior derecho. Fue recibido en el Servicio de Emergencias donde los médicos de los Servicios de

Clínica Médica y Cirugía General lo evaluaron y determinaron que se encontraba hemodinámicamente estable sin lesiones intrabdominales. A nivel de la región glútea derecha se evidenciaba una lesión compatible con orificio de entrada del proyectil, sin orificio de salida evidente. El paciente tenía dolor a nivel de la cadera y el miembro inferior derecho que se agudizaba a la movilidad pasiva. No se detectó déficit neurológico del miembro inferior. Se tomaron radiografías de pelvis y de cadera en las que se visualizó un proyectil alojado en la articulación coxo-femoral (Figura 5). En la tomografía computarizada, se pudo localizar, con exactitud, el proyectil a nivel del fondo acetabular (Figura 6).

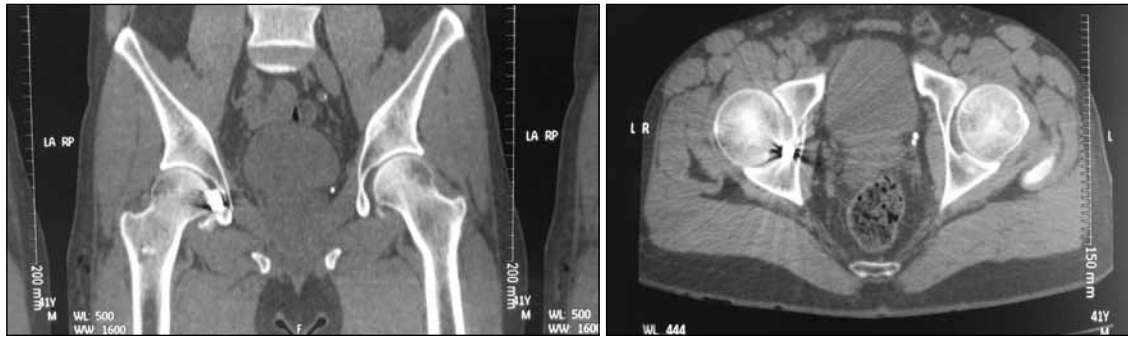
La indicación quirúrgica, como en el caso anterior, fue la extracción del proyectil mediante un abordaje postero-lateral asociado a una osteotomía trocantérica, como la descrita por Ganz,⁶ para lograr una óptima visualización



▲ **Figura 4.** Radiografía a los 36 meses.



▲ **Figura 5.** Radiografía de ambas caderas, de frente. Obsérvese el proyectil en la cadera derecha.



▲ **Figura 6.** Tomografía computarizada, cortes axial y coronal. Nótese el proyectil en el fondo acetabular.

de la articulación coxofemoral. Se localizó el proyectil en el fondo acetabular y, luego de retirarlo cuidadosamente, se visualizó la lesión osteocondral sobre el acetábulo que no requirió fijación de los fragmentos. Se efectuaron un curetaje del defecto y microperforaciones sobre este. Después de un profuso lavado de la articulación con solución fisiológica y una vez descartada la presencia de fragmentos óseos, se procedió a la reducción de la articulación. La fijación de la osteotomía se realizó con dos tornillos de cortical de 3,5 mm.

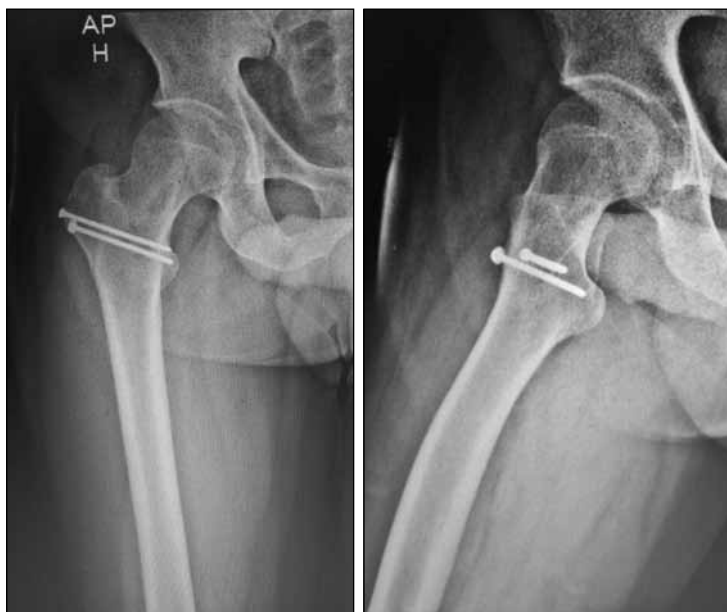El manejo posoperatorio consistió en movilidad pasiva de la articulación de forma inmediata, con restricción de la carga de peso sobre el lado afectado durante 10 semanas y, luego, carga progresiva.

Las radiografías a los tres meses de la intervención mostraban signos de consolidación de la osteotomía (Figura 7). El rango de movilidad a los 30 meses era completo y no presentaba limitación para la deambulación (Figura 8).

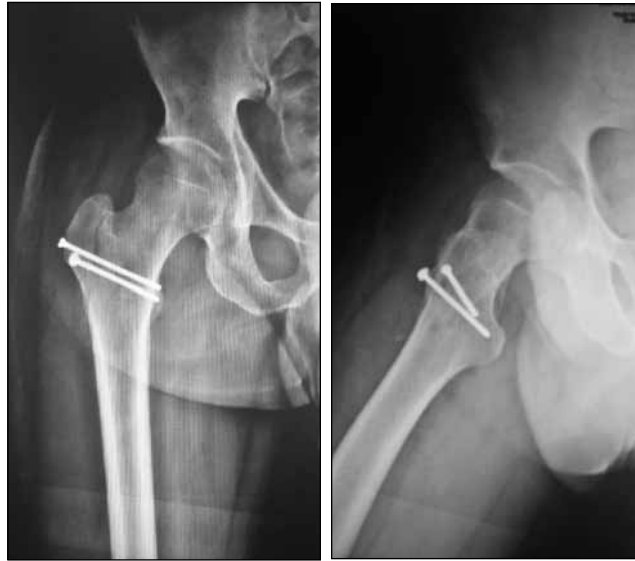Discusión

En la mayoría de los casos, los proyectiles en el cuerpo son considerados benignos y se recomienda no extraerlos siempre y cuando el paciente no tenga síntomas. Sin embargo, se ha descrito una marcada morbilidad y discapacidad cuando los proyectiles quedan retenidos en una articulación. Se han reportado complicaciones, como artritis séptica, daño del cartílago articular, sinovitis proliferativa e intoxicación con plomo, debido a que este es soluble en el líquido sinovial. En vistas de estas complicaciones, lo recomendable es su extracción.^{1,2} En nuestros casos, la decisión de extraer los proyectiles intrarticulares se tomó para evitar dichas complicaciones y una eventual progresión a la artrosis.

Se han publicado múltiples abordajes para extraer los proyectiles o sus fragmentos retenidos en la articulación de la cadera.^{3,4} Los métodos artroscópicos se encuentran



▲ **Figura 7.** Radiografías de control a los tres meses de la cirugía.



▲ **Figura 8.** Radiografías a los 30 meses. Consolidación de la osteotomía.

muchas veces limitados por la localización de los proyectiles o por la presencia de fracturas de la cabeza femoral o el acetábulo, que requieren una reducción abierta.³⁻⁵ En nuestros dos casos, optamos por abordajes formales de cadera asociados a una luxación anterior que favorezcan la visualización completa de la cabeza femoral y, a su vez, un acceso al acetábulo que brinde la posibilidad, en ambos casos, de realizar maniobras, como microperforaciones, en las lesiones osteocondrales producidas por el proyectil.

Como la necrosis avascular de cadera es la complicación más frecuente posterior a la luxación, en varios artículos, se describe cómo la luxación anterior controlada de cadera brinda un acceso completo a la articulación coxofemoral y disminuye la morbilidad posterior debido a la preservación de la perfusión vascular.^{5,6} En 2001, Ganz describió la técnica de luxación controlada anterior asociada a la osteotomía del trocánter mayor inicialmente desarrollada para el tratamiento de síndromes de fricción femoro-acetabular. Ninguno de los 213 casos de su serie desarrolló necrosis avascular de la cabeza femoral.⁶ Según nuestro conocimiento, existen pocos reportes publicados sobre casos de extracción de proyectiles utilizando dicha técnica. En 2011, Delaney publicó un reporte de un caso

de extracción de proyectil a través de la mencionada técnica y destacaba su efectividad para visualizar la articulación completa, extraer el proyectil de forma segura y realizar microperforaciones sobre el defecto de la cabeza femoral.⁵

Conclusiones

A pesar de que, en la mayoría de los casos, los proyectiles retenidos en el cuerpo se consideran inertes, su extracción está indicada cuando impactan sobre estructuras vitales o quedan alojados en forma intrarticular.

Dicha técnica quirúrgica nos resultó eficaz y previsible para extraer los proyectiles, de forma segura, nos permitió visualizar completamente la articulación y realizar maniobras, como microperforaciones, en los daños articulares.

En nuestra serie de casos, ambos proyectiles estaban dentro de la articulación. Si bien el tiempo de seguimiento en ambos casos es a corto plazo, la extracción mediante una luxación controlada anterior fue eficaz para evitar la sinovitis reactiva y la lesión osteocondral, y de esta manera, se evitó la progresión a una artrosis postraumática.

Bibliografía

1. Rehman MA, Umer M, Sepah YJ, Wajid MA. Bullet induced synovitis as a cause of secondary osteoarthritis of the hip joint: A case report and review of literature. *J Med Case Rep* 2007;1:171.
2. Naziri Q, Issa K, Rizkala A, Rasquinha VJ, Pivec R, Harwin SF, et al. Posttraumatic arthritis from gunshot injuries to the hip requiring a primary THA. *Orthopedics* 2013;36(12):e1549-e1554.
3. Meyer NJ, Thiel B, Ninomiya JT. Retrieval of an intact, intraarticular bullet by hip arthroscopy using the lateral approach. *J Orthop Trauma* 2002;16(1):51-53.
4. Lee H, Virkus WW, Kapotas JS. Arthroscopically assisted minimally invasive intraarticular bullet extraction: technique, indications, and results. *J Trauma* 2008;64(2):512-516.
5. Delaney MA, Gleeson R. Utilization of the safe surgical dislocation approach of the hip to retrieve a bullet from the femoral head. *Case Rep Orthop* 2011;2011:160591.
6. Ganz R, Gill TJ, Gautier E, Ganz K, Kruger N, Berlemann U. Surgical dislocation of the adult hip. *J Bone Joint Surg* 2001; 83(8):1119-1124.